CA LÂM SÀNG:
U CARCINOID TRỰC TRÀNG

BS NGUYỄN TRUNG KIÊN
Phòng Nội Soi Tiêu Hóa

CA 1

- Bệnh nhân: VŨ QUANG V , 24M
- Địa chỉ: QUẬN 3, TPHCM. ĐT : 0169502……
- Đến Medic khám ngày: 05/08/2010.
- Lí do khám bệnh: đau bụng quanh rốn, tiêu lỏng thường xuyên.

Ông (Bà) [redacted]

Địa chỉ : [redacted]

Điện thoại : 0169502 5718

Lần khám 1 : Ngày : 5.8.10 Y tá : Yến

HA : 136/84 Khám TAGM Phòng số 10 Bác sĩ : .....

Lâm sàng : Ba gai rốn

BS. LÊ ĐÌNH TÍN

Mạch : 75 Nên lồng thụ nhũ (Sau ăn 1g : bước mạc treo)

Chỉ định : .....

— Nội soi dạ dày (LSA)

Cấp toa : .....

KẾT QUẢ NỘI SOI ĐẠI TRÀNG

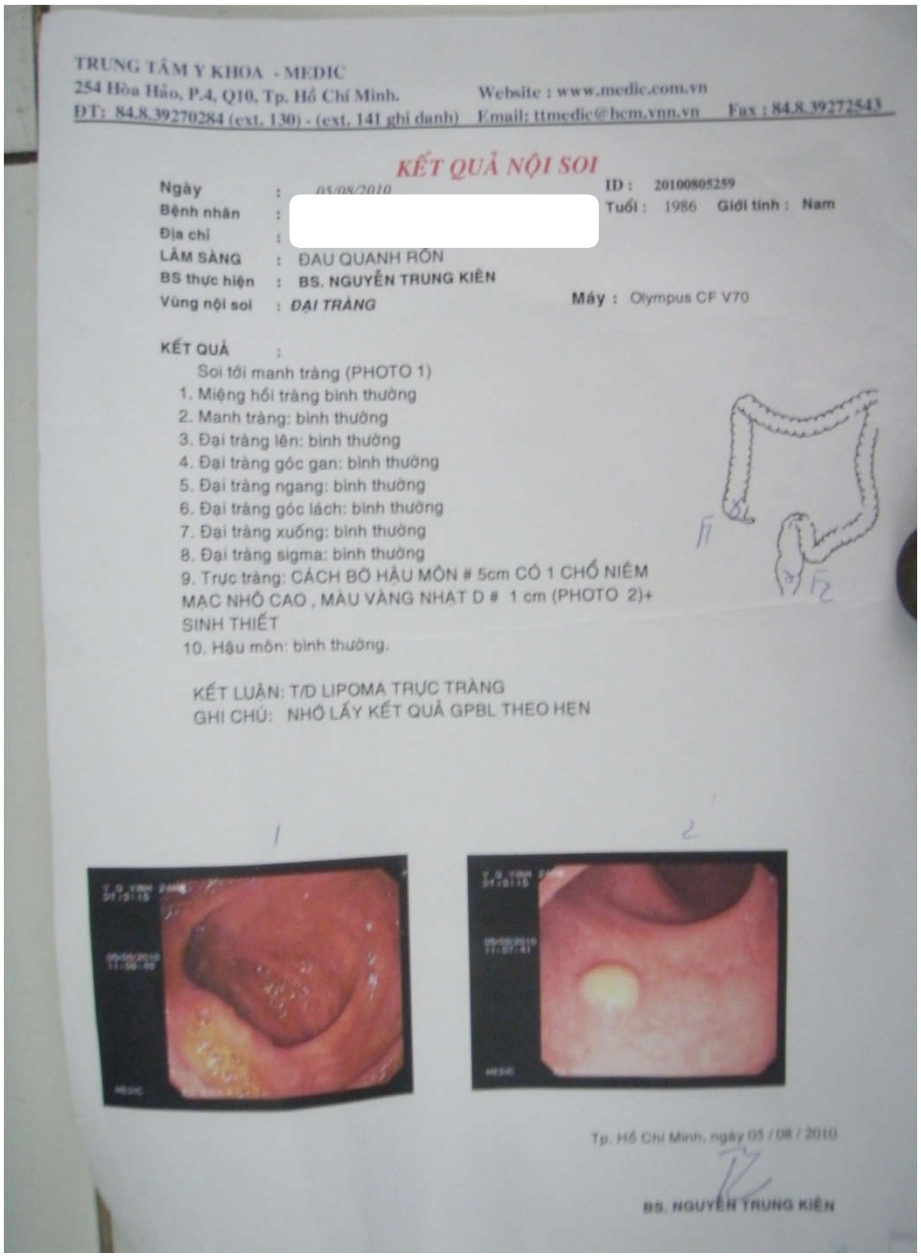

TRUNG TÂM Y KHOA - MEDIC
254 Hòa Hảo, P.4, Q10, Tp. Hồ Chí Minh. Website : www.medic.com.vn
DT: 84.8.39270284 (ext. 130) - (ext. 141 ghi danh) Email: ttmedic@hcm.vnn.vn Fax : 84.8.39272543

KẾT QUẢ NỘI SOI

Ngày : 05/08/2010 ID : 20100805259
Bệnh nhân : Tuổi : 1986 Giới tính : Nam
Địa chỉ :
LÂM SÀNG : ĐAU QUANH RỐN
BS thực hiện : BS. NGUYỄN TRUNG KIÊN
Vùng nội soi : ĐẠI TRÀNG Máy : Olympus CF V70

KẾT QUẢ :
Soi tới manh tràng (PHOTO 1)
1. Miệng hồi tràng bình thường
2. Manh tràng: bình thường
3. Đại tràng lên: bình thường
4. Đại tràng góc gan: bình thường
5. Đại tràng ngang: bình thường
6. Đại tràng góc lách: bình thường
7. Đại tràng xuống: bình thường
8. Đại tràng sigma: bình thường
9. Trực tràng: CÁCH BỜ HẬU MÔN # 5cm CÓ 1 CHỖ NIÊM MẠC NHÔ CAO , MÀU VÀNG NHẠT D # 1 cm (PHOTO 2)+ SINH THIẾT
10. Hậu môn: bình thường.

KẾT LUẬN: T/D LIPOMA TRỰC TRÀNG
GHI CHÚ: NHỚ LẤY KẾT QUẢ GPBL THEO HẸN

Tp. Hồ Chí Minh, ngày 05 / 08 / 2010

BS. NGUYỄN TRUNG KIÊN

SIÊU ÂM BỤNG, MSCT BỤNG CÓ CE: BÌNH THƯỜNG

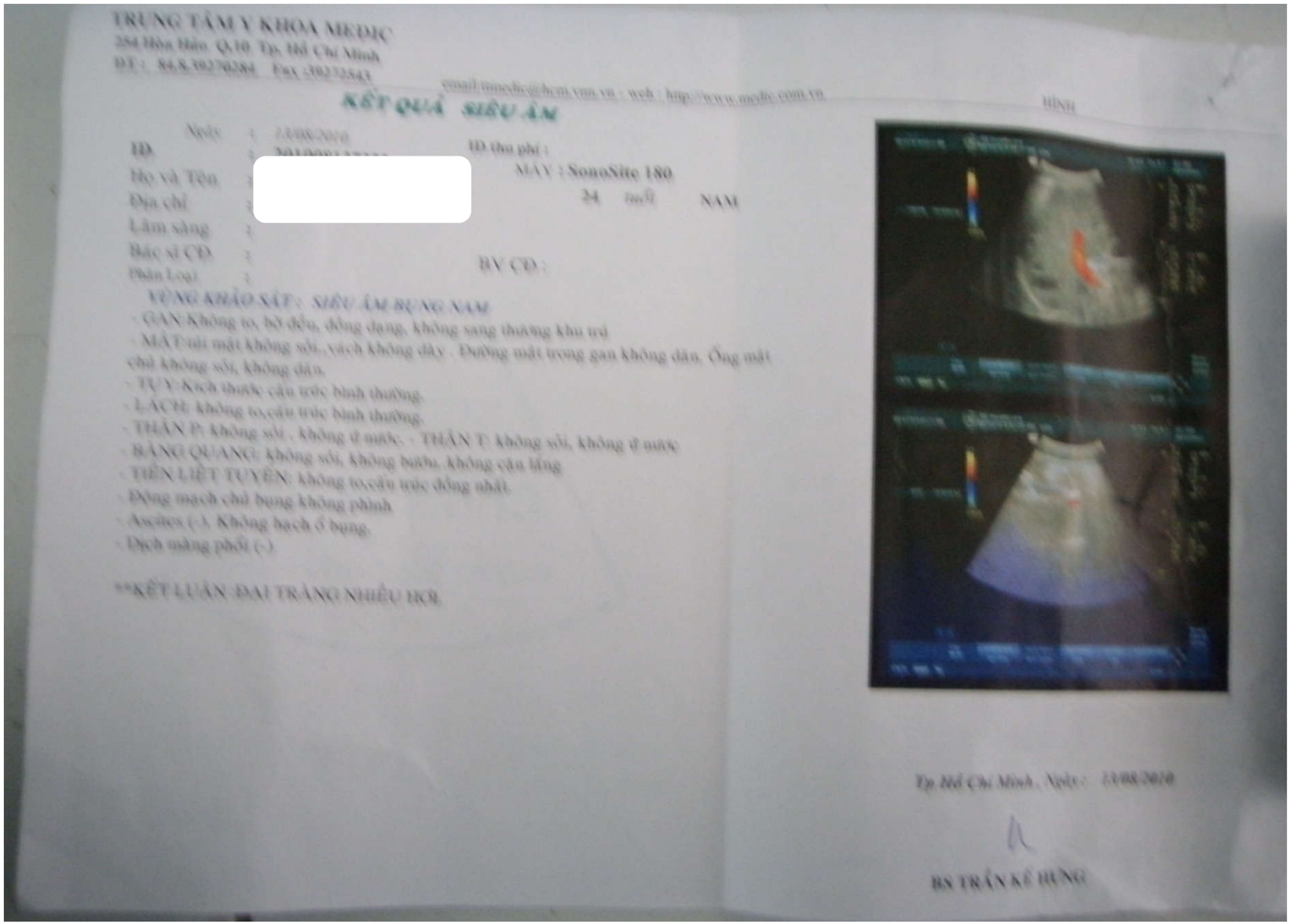

TRUNG TÂM Y KHOA MEDIC
254 Hòa Hảo, Q.10, Tp. Hồ Chí Minh
ĐT : 84.8.39270284 Fax :39272543
email:mmedic@hcm.vnn.vn : web : http://www.medic.com.vn

KẾT QUẢ SIÊU ÂM

Ngày : 13/08/2010
ID : [redacted]
ID thu phí :
Họ và Tên : [redacted]
MÁY : SonoSite 180
Địa chỉ : [redacted] 24 tuổi NAM
Lâm sàng :
Bác sĩ CĐ :
Phân Loại :
BV CĐ :

VÙNG KHẢO SÁT : SIÊU ÂM BỤNG NAM

- GAN:Không to, bờ đều, đồng dạng, không sang thương khu trú
- MẬT:túi mật không sỏi, vách không dày - Đường mật trong gan không dãn, Ống mật chủ không sỏi, không dãn.
- TỤY:Kích thước cấu trúc bình thường.
- LÁCH: không to,cấu trúc bình thường.
- THẬN P: không sỏi , không ứ nước. - THẬN T: không sỏi, không ứ nước
- BÀNG QUANG: không sỏi, không bướu, không cặn lắng
- TIỀN LIỆT TUYẾN: không to,cấu trúc đồng nhất.
- Động mạch chủ bụng không phình
- Ascites (-). Không hạch ổ bụng.
- Dịch màng phổi (-)

**KẾT LUẬN:ĐẠI TRÀNG NHIỀU IRR.

HÌNH

Tp.Hồ Chí Minh , Ngày : 13/08/2010

BS TRẦN KẾ HÙNG

KẾT QUẢ GIẢI PHẪU BỆNH

PHIẾU CHẨN ĐOÁN GIẢI PHẪU BỆNH

ID : H2010015417

Bệnh nhân : [redacted]
Tuổi : [redacted] Nam X Nữ
Địa chỉ : 686/72/40 CMT8 - Q.3
Bác sĩ Chỉ định : BS. Kiên Bệnh viện : TT. MEDIC
Lâm sàng : U CARCINOID CỦA RUỘT.

GPB ĐẠI THỂ : Vài mô d # 0,1 cm

GPB VI THỂ :

U gồm các tế bào xếp thành đám hoặc xếp hình hoa hồng. Các tế bào có hình tròn, bào tương có các hạt nhỏ. Nhân tròn ở giữa tế bào, ít nhân quái và nhân chia. Mô đệm có thoái hóa nhầy và hóa sợi.
Nhuộm HMMD có: NSE: (+); EMA: (-); S100: (-).

KẾT LUẬN: U CARCINOID CỦA RUỘT.

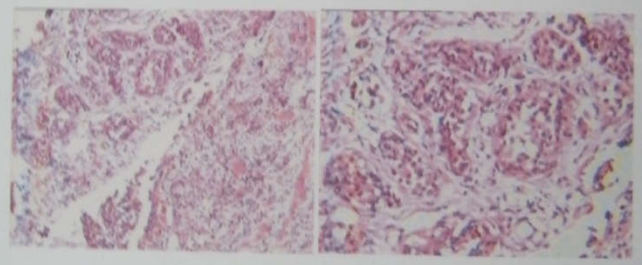

TP Hồ Chí Minh, ngày 14 / 08 / 2010

GS. Nguyễn Sào Trung

CA 2

- Bệnh nhân: LÊ THỊ CẢNH T, 67F
- Địa chỉ: QUẬN 11, TPHCM. ĐT : 08 ……
- Đến Medic khám ngày: 17/11/2010.
- Lí do khám bệnh: HẠCH CỔ DI CĂN CHƯA RÕ NGUYÊN PHÁT.

MSCT ĐẦU – CỔ

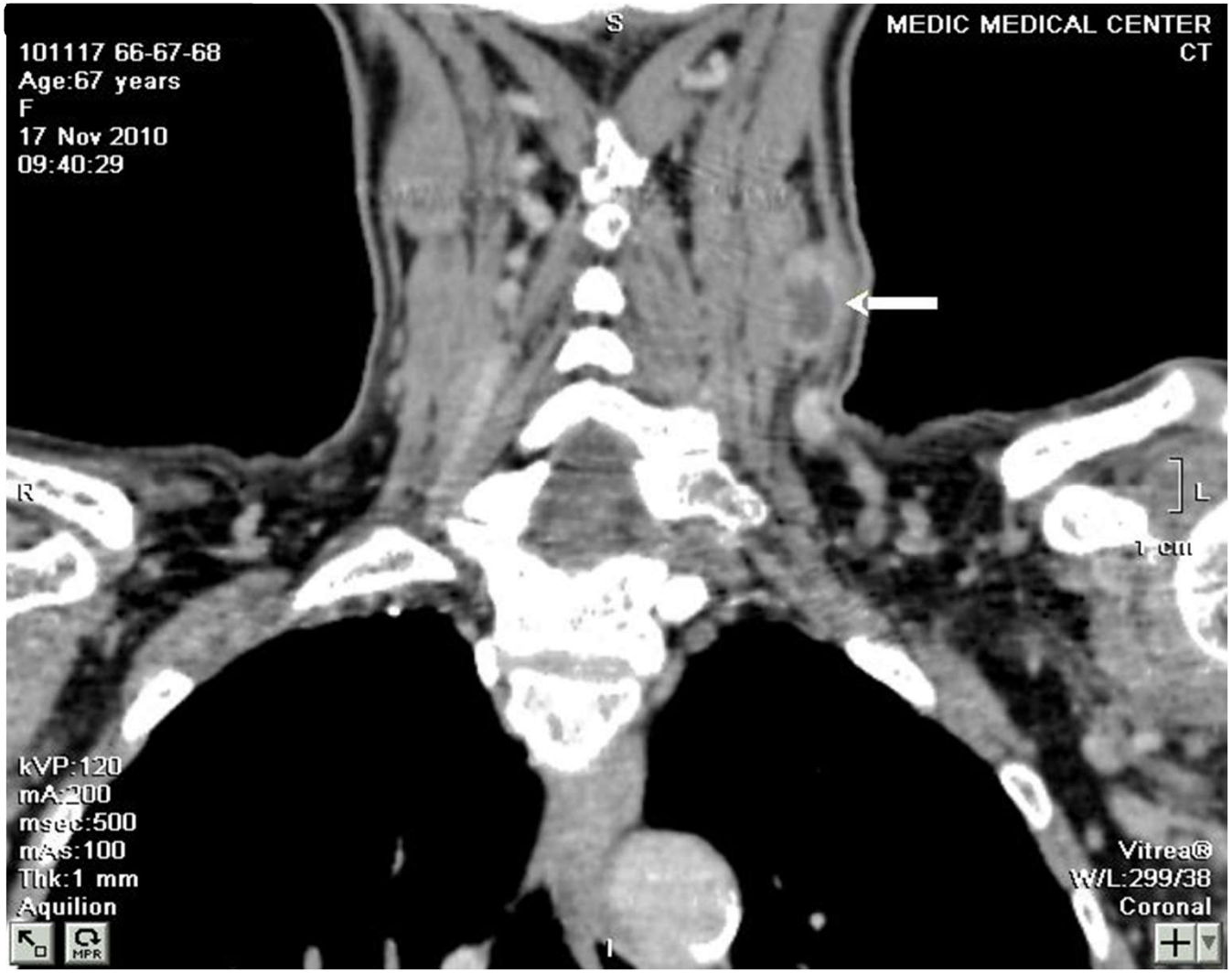
S
MEDIC MEDICAL CENTER
CT
101117 66-67-68
Age:67 years
F
17 Nov 2010
09:40:29
R
L
1 cm
kVP:120
mA:200
msec:500
mAs:100
Thk:1 mm
Aquilion
MPR
Vitrea®
W/L:299/38
Coronal
I

MSCT ĐẦU – CỔ

UNG TÂM Y KHOA MEDIC
a chỉ:254 Hòa Hảo Q.10 Tp.Hồ Chí Minh; ĐT:39270284;39271237;Fax:39272543

MEDIC CTSCAN REPORT

: 101117066 Tuổi : 67 Nữ

nh nhân

chỉ

c sĩ chỉ định : BS. HOÀNG Khoa : PK

nh viện : BV. UB

M SÀNG : - Hạch cổ di căn chưa rõ nguyên phát.

y : MSCT AQUILION 64

c Sĩ : Bs Phan Nguyễn Thiện Châu

SCAN Vùng : Đầu - cổ Không,sau đó tiêm quang

t quả : KỸ THUẬT:

Khảo sát vùng hầu và cổ với kỹ thuật MSHCT không và có tiêm thuốc cản quang tĩ

KẾT QUẢ:

Không thấy bất thường đậm độ não trước và sau tiêm thuốc cản quang.

Đáy sọ bình thường, không thấy hình ảnh hủy đáy sọ.

Vòm hầu trống. Khoang cạnh hầu trống.

Mỏm chân bướm và hố chân bướm khẩu cái bình thường.

Sào bào chũm và các thông bào chũm hai bên sáng.

Viêm xoang hàm phải nghi do nấm.

Hốc miệng khẩu hầu bình thường.

Hạ hầu thanh quản bình thường.

Tuyến mang tai, dưới hàm và tuyến giáp bình thường.

Hạch cổ trái hoại tử d#22mm.

KẾT LUẬN:

KHÔNG THẤY BẤT THƯỜNG VÙNG HẦU.

HẠCH CỔ DI CĂN CHƯA RÕ NGUYÊN PHÁT.

Không thấy thương tổn não, nội sọ.

Viêm xoang hàm phải nghi do nấm.

TP.Hồ Chí Minh, Ngày 02 Thán

MSCT NGỰC

M Y KHOA MEDIC
Hòa Hảo Q.10 Tp.Hồ Chí Minh; ĐT:39270284;39271237;Fax:39272543

MEDIC CTSCAN REPORT

: 101117067 Tuổi : 67 Nữ

[redacted]

h : BS. HOÀNG Khoa : PK

: BV. UB

: HẠCH CỔ

: MSCT AQUILION 64

: Bs Lê Hữu Linh

ng : Ngực Không,sau đó tiêm cản quang

: KĨ THUẬT:

Các lát hình 1mm qua 2 phổi, không và có tiêm cản quang, khảo sát ở hai cửa sổ: nhu mô, trung thất .

MÔ TẢ:

Khí quản thoáng, không tắc nghẽn. Không tổn thương nhu mô phổi hai bên.

Không thấy tràn dịch màng phổi hai bên.

Không thấy hạch trung thất, hạch rốn phổi hai bên.

ĐMC ngực không phình, các nhánh ĐM trên cung bình thường.

Vách thực quản mỏng, không giãn.

Không thấy tổn thương thành ngực.

CẢM NGHĨ:

KHÔNG PHÁT HIỆN BẤT THƯỜNG CÓ Ý NGHĨA BỆNH LÝ TRÊN CÁC PHIM CT NGỰC HÔM NAY.

TP,Hồ Chí Minh, Ngày 02 Tháng 12 Năm 2

BS LÊ HỮU LINH

MSCT BỤNG

A
MEDIC MEDICAL CENTER
CT
101117 66-67-68
Age:67 years
F
17 Nov 2010
09:40:29
R
L
3 cm
kVP:120
mA:200
msec:500
mAs:100
Thk:5 mm
Aquilion
P
Vitrea®
W/L:261/60
#18 at -423.5 mm

MSCT BỤNG

M Y KHOA MEDIC
Hòa Hảo Q.10 Tp.Hồ Chí Minh; ĐT:39270284;39271237;Fax:39272543

MEDIC CTSCAN REPORT

: 101117068 Tuổi : 67 Nữ

: BS. HOÀNG Khoa : PK

: BV.UB

: -

: MSCT AQUILION 64

: Bs Võ Nguyễn Thành Nhân

: Bụng Không,sau đó tiêm cản quang

: ** KỸ THUẬT:

Vùng bụng - chậu được khảo sát với các lát hình liên tục 1mm với máy MSCT Aquilion, không có tiêm thuốc cản quang.

** KẾT QUẢ:

Gan có nhiều thương tổn giảm đậm độ kích thước 5-30mm. Các thương tổn bắt thuốc cản quang nhẹ và vẫn có độ cản tia thấp hơn nhu mô gan xung quanh.

Đường mật trong và ngoài gan không dãn. Túi mật không to, vách mỏng, không sỏi cản quang.

Lách và tụy hình dạng kích thước bình thường.

Hai thận hình dạng kích thước bình thường, không sỏi cản quang, không ứ nước.

Bàng quang hình dạng kích thước bình thường, vách mỏng.

Không thấy mass bất thường trong ổ bụng.

Không thấy hạch trong vùng khảo sát.

Không thấy dịch tự do trong vùng khảo sát.

** KẾT LUẬN:

THEO DÕI DI CĂN GAN.

KHÔNG THẤY THƯƠNG TỔN DẠNG U KHÁC TRONG Ổ BỤNG.

TP,Hồ Chí Minh, Ngày 02 Tháng 12 Năm 2010

BS VÕ NGUYỄN THÀNH NHÂN

KẾT QUẢ NỘI SOI ĐẠI TRÀNG

TRUNG TÂM Y KHOA - MEDIC
254 Hòa Hảo, P.4, Q10, Tp. Hồ Chí Minh. Website : www.medic.com.vn
ĐT: 84.8.39270284 (ext. 130) - (ext. 141 ghi danh) Email: ttmedic@hcm.vnn.vn Fax : 84.8.39272543

KẾT QUẢ NỘI SOI

ID : 20101125059

Ngày : 02/12/2010 Tuổi : 1943 Giới tính : NỮ

Bệnh nhân : [redacted]

Địa chỉ : [redacted]

LÂM SÀNG : HẠCH CỔ ÁC TÍNH CRNP

BS thực hiện : BS. NGUYỄN TRUNG KIÊN

Máy : Olympus CF V70

Vùng nội soi : ĐẠI TRÀNG

KẾT QUẢ :

- SOI TỚI MANH TRÀNG (PHOTO 1)
- TOÀN BỘ NIÊM MẠC TẨM NHUỘM SẮC TỐ ĐEN
- CÁCH BỜ HẬU MÔN # 10cm CÓ 1 CHỖ NIÊM MẠC NHÔ CAO D # 0,5 cm , MÀU VÀNG NHẠT , CỨNG (PHOTO 2)+ SINH THIẾT
- HẬU MÔN : BÌNH THƯỜNG

KẾT LUẬN: SANG THƯƠNG MÀU VÀNG NHẠT, CỨNG , Ở TRỰC TRÀNG , T/D U CARCINOID
TẨM NHUỘM SẮC TỐ ĐEN ĐẠI - TRỰC TRÀNG

GHI CHÚ: NHỚ LẤY KẾT QUẢ GPBL THEO HẸN
KQGP: U CARCINOID CỦA RUỘT.

Tp. Hồ Chí Minh, ngày 02 / 12 / 2010

KẾT QUẢ GIẢI PHẪU BỆNH.

ID : H2010023399

Bệnh nhân : LÊ THỊ CẢNH TÂM

Tuổi : 67 Nam ☐ Nữ ☒

Địa chỉ :

Bác sĩ Chỉ định : BS. Kiên Bệnh viện : TT. MEDIC

Lâm sàng : Sang thương cùng trực tràng

GPB ĐẠI THỂ : Vài mô d # 0,1 cm

GPB VI THỂ :

U gồm các tế bào xếp thành đám hoặc xếp hình hoa hồng. Các tế bào có hình tròn, bào tương có các hạt nhỏ. Nhân tròn ở giữa tế bào, ít nhân quái và nhân chia. Mô đệm có thoái hóa nhầy và hóa sợi.

Nhuộm HMMD với: NSE: (+), Chromo : (-)

KẾT LUẬN: U CARCINOID CỦA RUỘT.

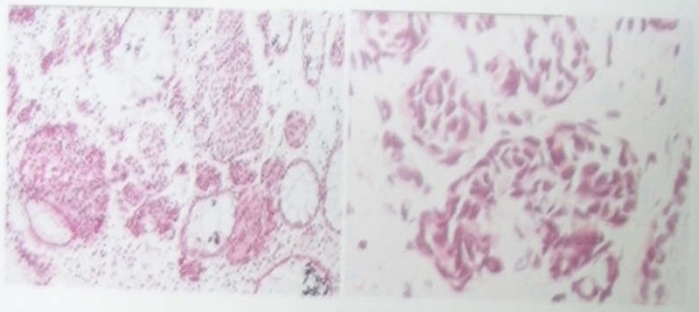

TP Hồ Chí Minh, ngày 02 / 12 / 2010

CA 3

- Bệnh nhân: DƯ KIẾN H, 53F
- Địa chỉ: BÌNH CHÁNH, TPHCM.
- Đến Medic khám ngày: 20/12/2011.

- Lí do khám bệnh: TIÊU MÁU.

KẾT QUẢ NỘI SOI TRỰC TRÀNG

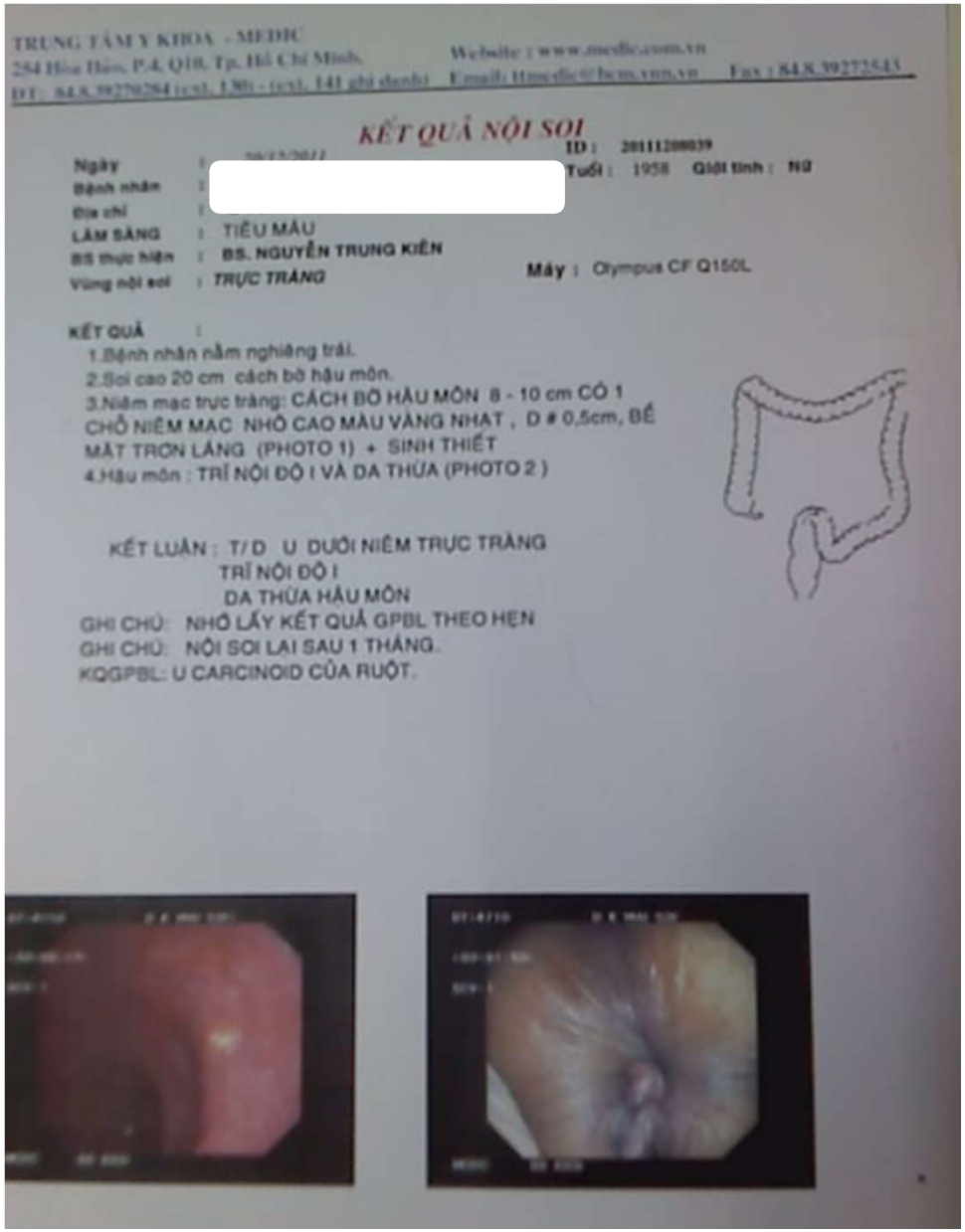

TRUNG TÂM Y KHOA - MEDIC
254 Hòa Hảo, P.4, Q10, Tp. Hồ Chí Minh.
ĐT: 84.8.39270254 (ext. 130) - (ext. 141 ghi danh)
Website : www.medic.com.vn
Email: Hmedic@hcm.vnn.vn
Fax : 84.8.39272543

KẾT QUẢ NỘI SOI

ID : 20111200039

Ngày : 20/12/2011
Bệnh nhân : [redacted] Tuổi : 1958 Giới tính : NỮ
Địa chỉ :
LÂM SÀNG : TIỂU MÁU
BS thực hiện : BS. NGUYỄN TRUNG KIÊN
Vùng nội soi : TRỰC TRÀNG
Máy : Olympus CF Q150L

KẾT QUẢ :
1.Bệnh nhân nằm nghiêng trái.
2.Soi cao 20 cm cách bờ hậu môn.
3.Niêm mạc trực tràng: CÁCH BỜ HẬU MÔN 8 - 10 cm CÓ 1 CHỖ NIÊM MẠC NHÔ CAO MÀU VÀNG NHẠT , D # 0,5cm, BỀ MẶT TRƠN LÁNG (PHOTO 1) + SINH THIẾT
4.Hậu môn : TRĨ NỘI ĐỘ I VÀ DA THỪA (PHOTO 2)

KẾT LUẬN : T/D U DƯỚI NIÊM TRỰC TRÀNG
TRĨ NỘI ĐỘ I
DA THỪA HẬU MÔN
GHI CHÚ: NHỚ LẤY KẾT QUẢ GPBL THEO HẸN
GHI CHÚ: NỘI SOI LẠI SAU 1 THÁNG.
KQGPBL: U CARCINOID CỦA RUỘT.

KẾT QUẢ GIẢI PHẪU BỆNH

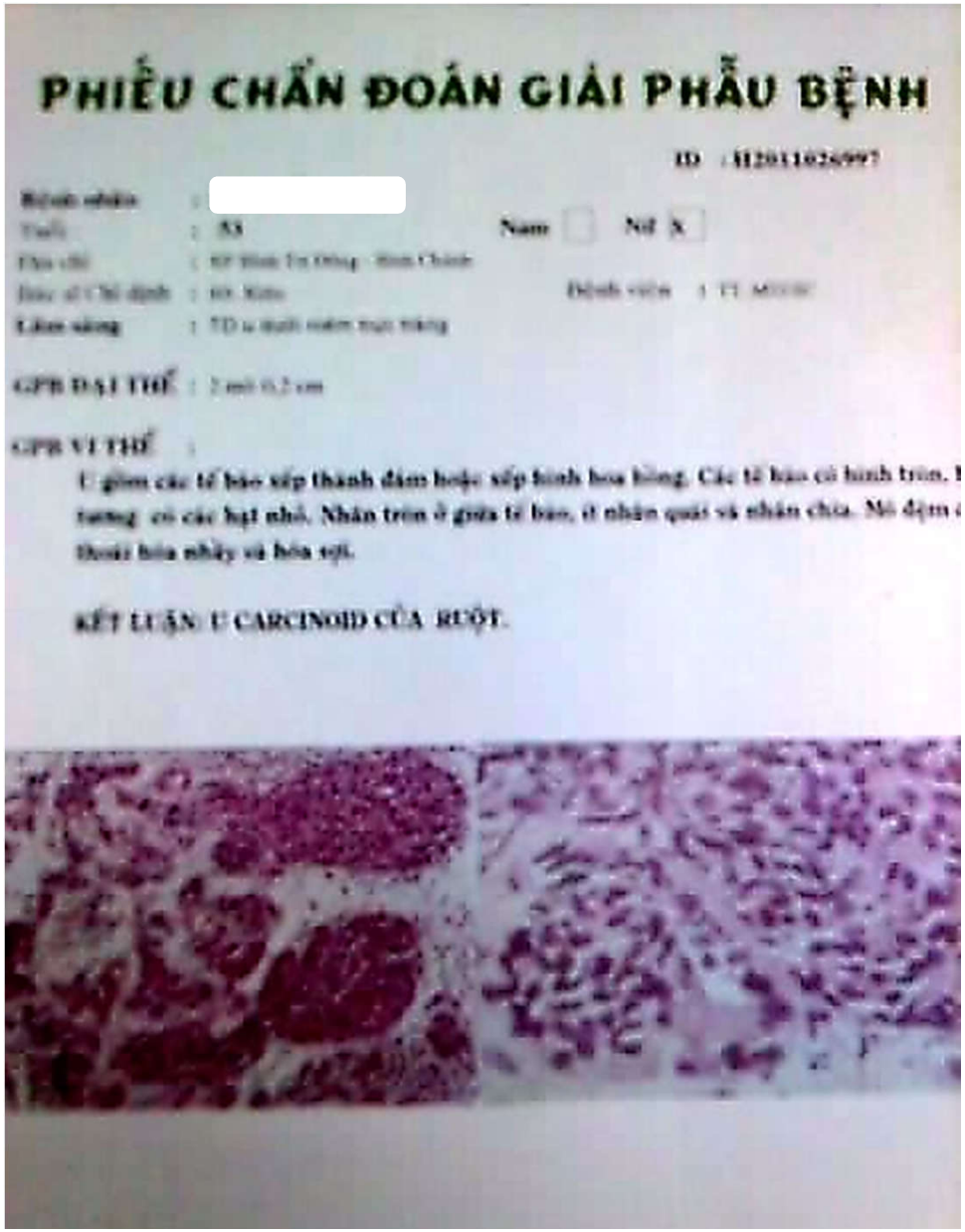

PHIẾU CHẨN ĐOÁN GIẢI PHẪU BỆNH

ID : H2011026997

Bệnh nhân :

Tuổi : 53 Nam Nữ X

Địa chỉ :

Bác sĩ Chỉ định : Bệnh viện :

Lâm sàng : TĐ u dưới niêm mạc trực tràng

GPB ĐẠI THỂ : 2 mô 0,2 cm

GPB VI THỂ :

U gồm các tế bào sếp thành đám hoặc sếp hình hoa hồng. Các tế bào có hình tròn, t tương có các hạt nhỏ. Nhân tròn ở giữa tế bào, ít nhân quái và nhân chia. Mô đệm thoái hóa nhầy và hóa sợi.

KẾT LUẬN: U CARCINOID CỦA RUỘT.

CA 4

- Bệnh nhân: BÍCH TR, 31F
- Địa chỉ: KONTUM
- Đến Medic khám ngày: 07/06/2022.
- Lí do khám bệnh: đau hậu môn

KẾT QUẢ NỘI SOI TRỰC TRÀNG

CÔNG TY TNHH Y TẾ HÒA HẢO - PHÒNG KHÁM ĐA KHOA
(Tên cũ: TRUNG TÂM CHẨN ĐOÁN Y KHOA - MEDIC)
254 Hòa Hảo, P.4, Q.10, TP. Hồ Chí Minh
ĐT: 028.39270284 - 028.39272136, Mail: hoahao254@medic.com.vn

Đăng ký khám trực tuyến :
http://medichh.nthsoft.vn
Hoặc app: Medic Hoa Hao

Qr code kết quả chứa bệnh án của quý khách. Medic không chịu trách nhiệm nếu quý khách cung cấp cho người khác.

QRCode kết quả

4794136

Khoa: **NỘI SOI TIÊU HÓA**
Máy: **Olympus CF Q240I**

KẾT QUẢ NỘI SOI

ID : **4794136** Ngày ĐK: 07/06/2022
Họ và tên : [redacted]
Địa chỉ : 1
Lâm sàng : ĐAU HẬU MÔN
Bác sĩ chỉ định : KIÊN BV chỉ định : MEDIC

VÙNG KHẢO SÁT : NS TRỰC TRÀNG

- Bệnh nhân nằm nghiêng trái.
- Soi cao 20 cm cách bờ hậu môn.
- Niêm mạc trực tràng : CÁCH BỜ HẬU MÔN # 3 - 4 cm CÓ 1 U DƯỚI NIÊM, D # 5 mm, BỀ MẶT TRƠN LÁNG, SINH THIẾT
- Hậu môn : TRĨ NỘI HIỆN KHÔNG XUẤT HUYẾT VÀ DA THỪA

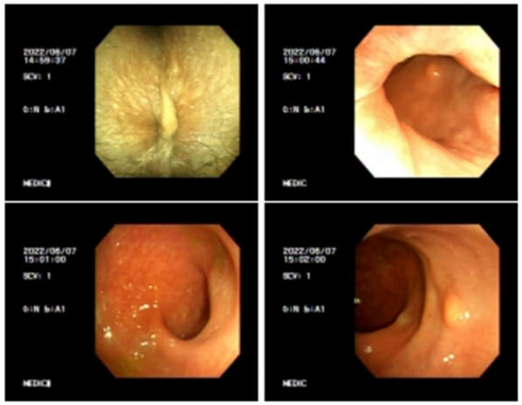

KẾT LUẬN : **U DƯỚI NIÊM TRỰC TRÀNG CHƯA RÕ BẢN CHẤT (NGHĨ CARCINOID).**
TRĨ NỘI. DA THỪA HẬU MÔN

Đề nghị : **NHỚ LẤY KẾT QUẢ GPBL THEO HẸN**

Tp. Hồ Chí Minh, ngày 07/06/2022

KẾT QUẢ GIẢI PHẪU BỆNH

CÔNG TY TNHH Y TẾ HÒA HẢO - PHÒNG KHÁM ĐA KHOA
(Tên cũ: TRUNG TÂM CHẨN ĐOÁN Y KHOA - MEDIC)
254 Hòa Hảo, P.4, Q.10, TP. Hồ Chí Minh
ĐT: 028.39270284 - 028.39272136, Mail: hoahao254@medic.com.vn

Đăng ký khám trực tuyến
http://medichh.nthsoft.vn
Hoặc app: Medic Hoa Hao

about:blan

Qr code kết quả chứa bệnh án của quý khách. Medic không chịu trách nhiệm nếu quý khách cung cấp cho người khác.

ORCode kết quả

4794136

PHIẾU CHẨN ĐOÁN GIẢI PHẪU BỆNH

MS : H2022007204

ID Medic : 4794136 Ngày nhận mẫu: 07/06/2022 16:57
Bệnh nhân :
Địa chỉ :
Bác sĩ (Physician) : Bs Nguyễn Trung Kiên
Bệnh viện (Hospital) : CTTNHHYT HÒA HẢO/ NS
Lâm sàng : Niêm mạc trực tràng: CBHM 3-4cm có 1 u dưới niêm, d # 5mm bề mặt trơn láng
U dưới niêm trực tràng chưa rõ bản chất (nghĩ Carcinoid) trĩ nội. Da thừa hậu môn
GPB ĐẠI THỂ : 2 Mô 0.2 cm

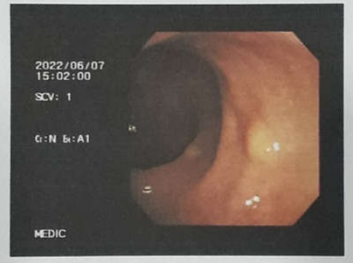

GPB Vi Thể :
Mẫu thử là niêm mạc ruột với tuyến bình thường hay tăng sản lành tính kèm thấm nhập tế bào viêm mạn tính trong mô đệm.

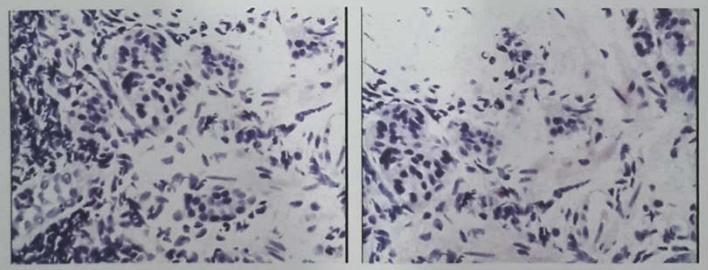

KẾT LUẬN :
VIÊM NIÊM MẠC TRỰC TRÀNG MẠN TÍNH KHÔNG ĐẶC HIỆU. (K63.9)
Đề nghị sinh thiết thêm nếu kết quả của mẫu thử này không phù hợp với dấu hiệu lâm sàng và đặc điểm nội soi

KẾT QUẢ NỘI SOI CẮT U

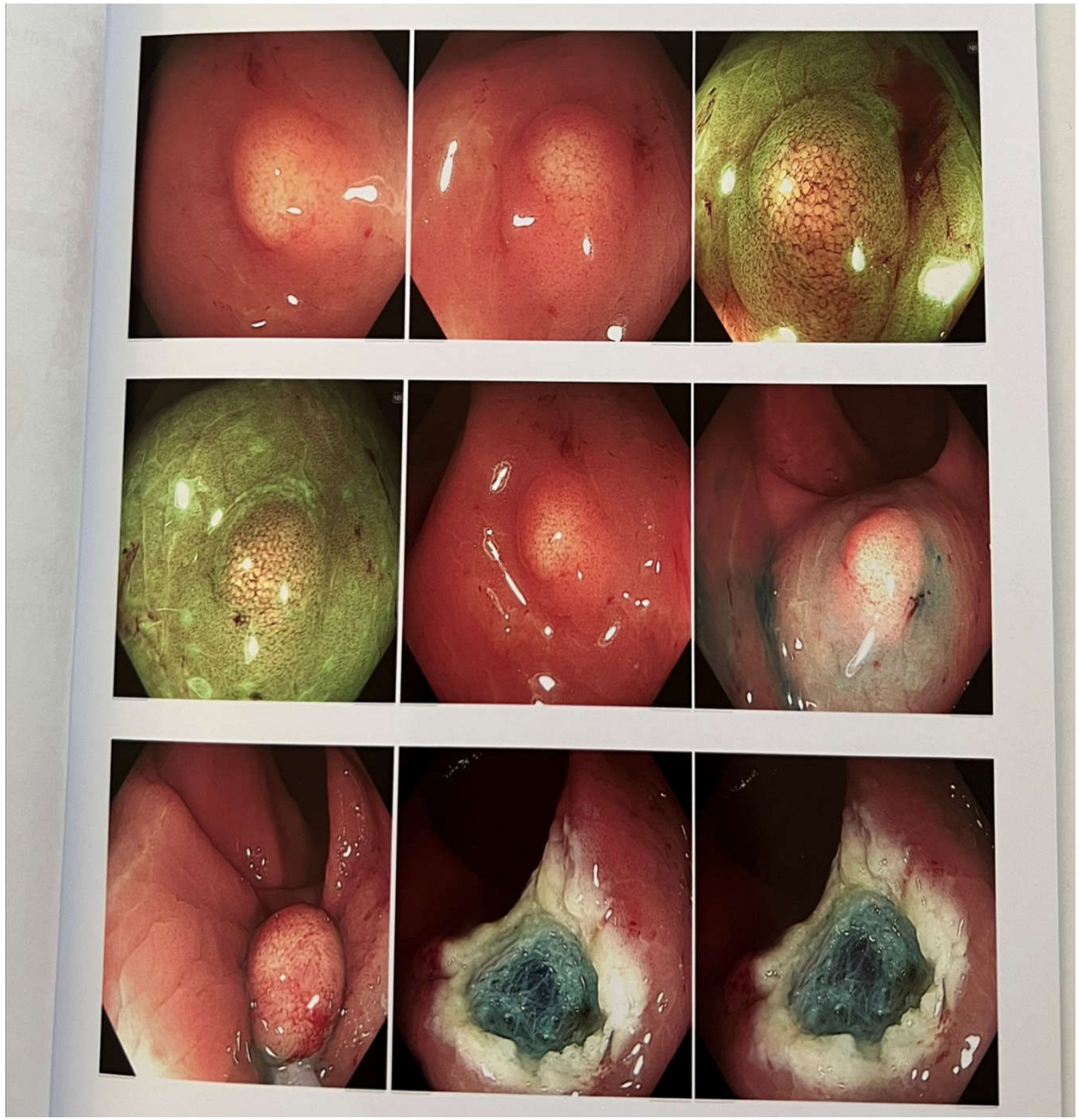

TƯỜNG TRÌNH THỦ THUẬT

NỘI SOI HẬU MÔN - TRỰC TRÀNG

PROCTOSCOPY REPORT

Họ và tên *(Full name)*:

Địa chỉ *(Address)*:

Giới thiệu *(Introduce by)*: BS. Nguyễn Trung Kiên

Lý do nội soi *(Reason for examination)*: TD Net

Chỉ định thêm *(More indication)*: Cắt polyp qua nội soi EMR + Giải phẫu bệnh lý đại tràng

Giới tính *(Sex)*: Nữ

Năm sinh *(DOB)*: 1991

Ngày khám *(Date)*: 24/06/2022

Tường trình thủ thuật *(Procedure description)*

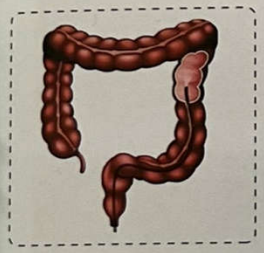

Hậu môn *(Anus)*: Cơ vòng đóng kín, không trĩ

Trực tràng *(Rectum)*: *Có 01 tổn thương nhô cao D#4-5mm, bề mặt trơn láng, khối chắc, cắt tổn thương bằng PP EMR -> Gửi GPBL.*

Chẩn đoán nội soi *(Endoscopic diagnosis)*

U DƯỚI NIÊM TRỰC TRÀNG TD NET. CẮT TỔN THƯƠNG QUA NỘI SOI

Bác sĩ nội soi (Doctor's signature)

KẾT QUẢ GIẢI PHẪU BỆNH

GP số: 06612/HCM - GPHĐ

Đơn vị/Khoa (Dep): 91 PHC

PHIẾU XÉT NGHIỆM GIẢI PHẪU BỆNH

(Histopathology Report)

Họ tên *(name)*: | Tuổi *(age)*: 31 Giới *(sex)*: Nữ

Địa chỉ *(add)*: Thành phố Kon Tum, Tỉnh Kon Tum Điện thoại *(tel)*:

Chẩn đoán lâm sàng *(clinical diagnosis)*: CĐNS: U dưới niêm trực tràng TD NET.

Ngày lâm sàng lấy mẫu*(specimen collection date)*: 24/06/2022 Ngày nhận mẫu *(date recieved)*: 25/06/2022

Bác sĩ chỉ định *(requesting doctor)*: BS Nguyễn Trung Kiên & NS: TS.BS Hồ Đăng Quý Dũng.

ĐẶC ĐIỂM GIẢI PHẪU BỆNH (GPB)

(specimen details)

Mô tả đại thể *(macroscopic description)*: Mẫu mô đường kính 0.1 cm và mẫu mô đường kính 0.3 cm, xẻ đôi

Mô tả vi thể Nhuộm H&E *(microscopic description)*: Mẫu mô sinh thiết cho thấy bên trên là lớp niêm mạc bình thường, bên dưới tân sản tế bào hình tròn, nhân muối tiêu, xếp thành từng đám, rải rác ít gián phân bào.

KQ hóa mô miễn dịch *(IHC result)*:

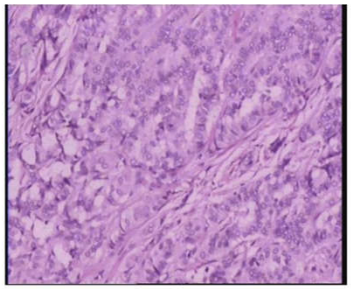

x10

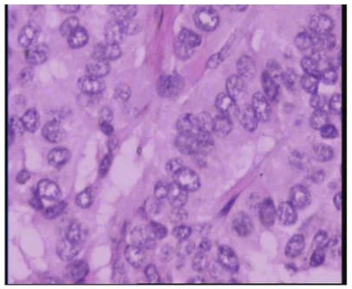

x40

KẾT LUẬN: *(Conclusion)* **NGHI U THẦN KINH NỘI TIẾT**
SUSPICIOUS FOR NET

Đề nghị ***(suggestion)***:
Nhuộm hóa mô miễn dịch: Synaptophysin, Chromogranin, Ki67

(date) ngày 26 tháng 06 năm 2022
Bác sĩ Giải phẫu bệnh (consultant pathologist)

NHUỘM HÓA MÔ MIỄN DỊCH

GP số: 06612/HCM - GPHĐ

PHIẾU XÉT NGHIỆM GIẢI PHẪU BỆNH

(Histopathology Report)

Họ tên *(name)*: Tuổi *(age)*: 31 Giới *(sex)*: Nữ

Địa chỉ *(add)*: Thành phố Kon Tum, Tỉnh Kon Tum Điện thoại *(tel)*:

Chẩn đoán lâm sàng *(clinical diagnosis)*: CĐNS: U dưới niêm trực tràng TD NET.

Ngày lâm sàng lấy mẫu*(specimen collection date)*: 24/06/2022 Ngày nhận mẫu *(date recieved)*: 25/06/2022

Bác sĩ chỉ định *(requesting doctor)*: BS Nguyễn Trung Kiên & NS: TS.BS Hồ Đăng Quý Dũng.

ĐẶC ĐIỂM GIẢI PHẪU BỆNH (GPB)

(specimen details)

Mô tả đại thể *(macroscopic description)*: Mẫu mô đường kính 0.1 cm và mẫu mô đường kính 0.3 cm, xẻ đôi

Mô tả vi thể Nhuộm H&E *(microscopic description)*: Mẫu mô sinh thiết cho thấy bên trên là lớp niêm mạc bình thường, bên dưới tân sản tế bào hình tròn, nhân muối tiêu, xếp thành từng đám.

KQ hóa mô miễn dịch *(IHC result)*: **Synaptophysin(+), Chromogranin(-), Ki67(1%)**

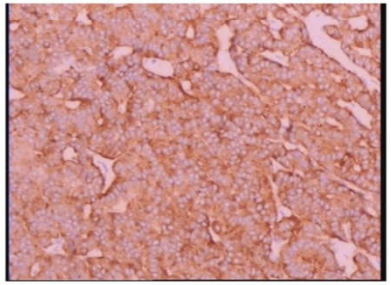

x10

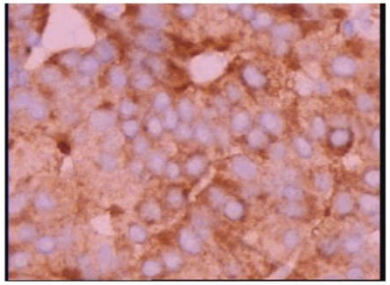

x40

KẾT LUẬN: **U THẦN KINH NỘI TIẾT, ĐỘ 1**
(Conclusion) **NEUROENDOCRINE TUMOR, GRADE 1**

Đề nghị *(suggestion)*:

(date) ngày 04 tháng 07 năm 2022
Bác sĩ Giải phẫu bệnh (consultant pathologist)

TỔNG QUAN

- Lubarsch mô tả đầu tiên năm 1888.
- Năm 1907 Oberndorfer đưa ra thuật ngữ Carcinoid.

.ĐỊNH NGHĨA:

U Carcinoid (*carcinoid tumor*) : u có nguồn gốc từ tế bào thần kinh nội tiết.

DỊCH TỄ

- Tần suất : 2,0 → 2.5 / 100.000, mỗi năm tăng thêm 3,5 %
- Tuổi : 50 - 60 tuổi
- Giới tính: Nữ (55%) > Nam

VỊ TRÍ

- **2/3 các trường hợp ở đường tiêu hóa**
  - Vị trí thường gặp nhất là ruột non (Tá tràng, Hổng tràng, hồi tràng), trực tràng, đại tràng, ruột thừa, dạ dày, thực quản.
  - gan, túi mật, tụy tạng.

- **10% Ở đường hô hấp**
  - Phổi, khí quản, phế quản.

Các vị trí khác

- Tiền liệt tuyến, tinh hoàn, buồng trứng, cổ tử cung, vú, …

VỊ TRÍ

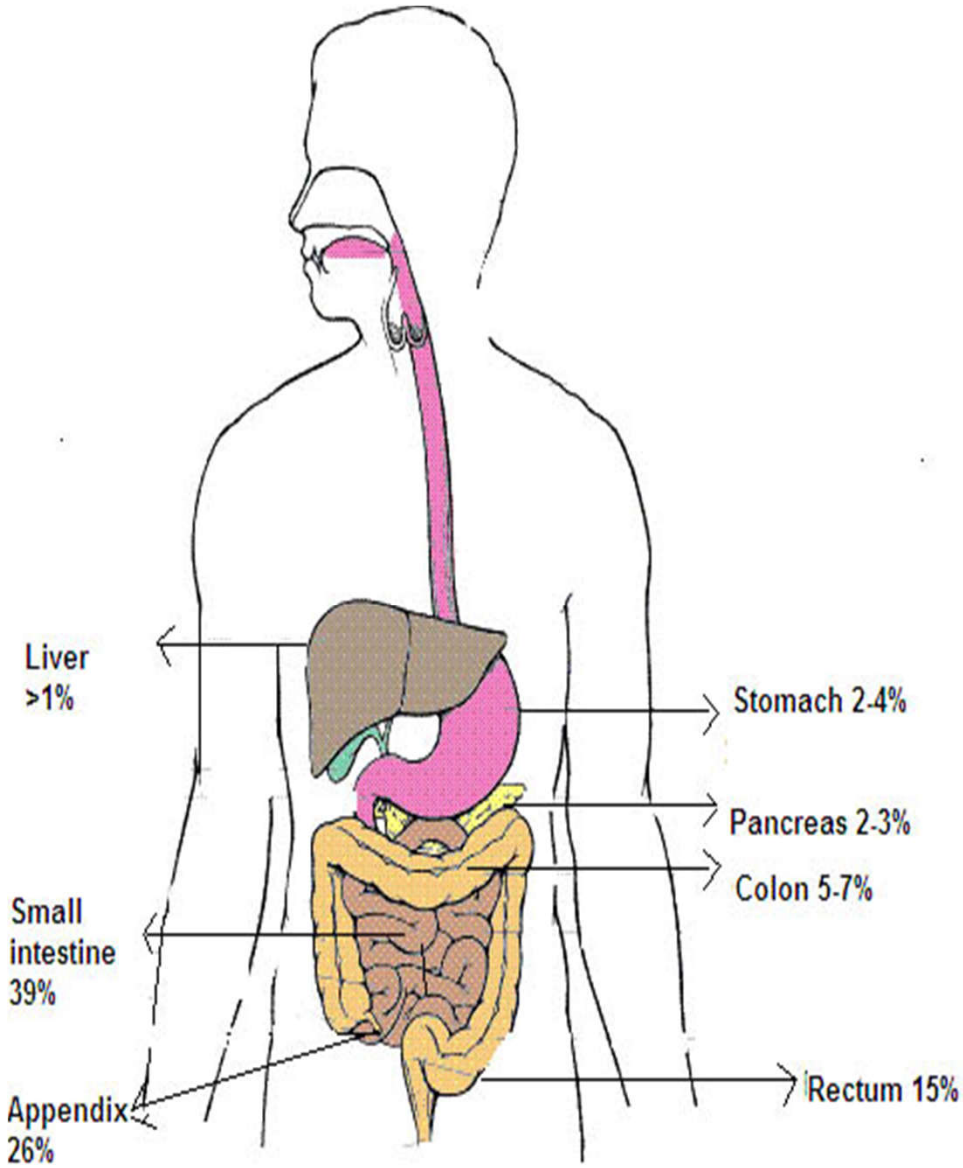
Liver
>1%
Stomach 2-4%
Pancreas 2-3%
Colon 5-7%
Small
intestine
39%
Appendix
26%
Rectum 15%

ĐẶC ĐIỂM LÂM SÀNG

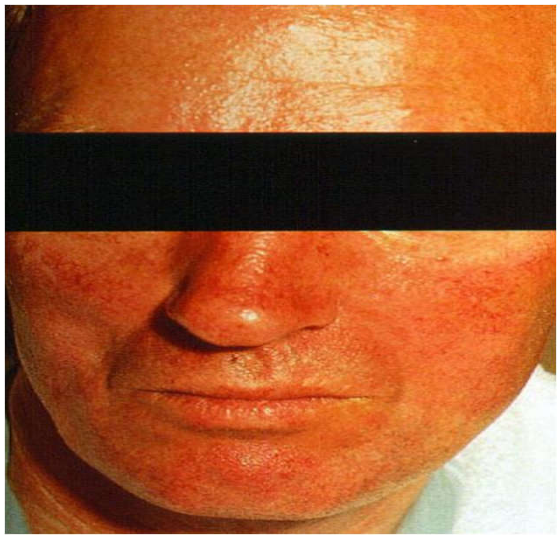

- Hội chứng Carcinoid (10 – 15%):
  - .đỏ da.
  - .đau bụng, nôn ói, tiêu chảy.
  - .co thắt phế quản
  - .bất thường ở tim.

Chẩn đoán thường chậm trễ sau 4-5 năm, hay bị chẩn đoán nhầm là IBS, dị ứng.

- Lồng ruột, tắc ruột, thủng, chảy máu.
- Di căn hạch mạc treo và gan.

TIẾN TRIỂN

- Khối u nhỏ thường ít di căn (4-18%), khối u trên 2 cm tỉ lệ di căn cao (60-80%).

- Tỉ lệ sống còn sau 5 năm:

.U chưa xâm lấn: 87%

.Xâm lấn tại chổ: 41%

.U đã di căn :25%

CHẨN ĐOÁN

- Bio markers: sản phẩm phân hủy serotonin, 5-HIAA, NSE, Chromogranin A….

- Hình ảnh:

  .Siêu âm, siêu âm nội soi.

  .CT, MRI, PET

  .Nội soi, viên nang nội soi….

ĐIỀU TRỊ

- Tùy thuộc vào kích thước, vị trí khối u và triệu chứng lâm sàng:

  .Nội khoa.

  .Phẫu thuật.

  .Xạ trị.

  .Hóa trị.

  .Thuyên tắc mạch

  .Điều trị triệu chứng…

KẾT LUẬN

- U carcinoid là bệnh ít gặp, chủ yếu ở đường tiêu hóa.

- Chẩn đoán thường trễ → hiệu quả điều trị không cao.

- Có thể phát hiện sớm các u carcinoid qua nội soi → CẮT U QUA NỘI SOI.

BÀI HỌC

- KHI NỘI SOI PHÁT HIỆN U DƯỚI NIÊM TRỰC TRÀNG NGHI NGỜ U CARCINOID → HẾT SỨC CẨN THẬN.

- KHI KẾT QUẢ GIẢI PHẪU BỆNH KHÔNG PHÙ HỢP → XIN HỘI CHẨN VỚI BS LÀM NỘI SOI.

- PHÁT HIỆN SỚM → ĐIỀU TRỊ SỚM → HIỆU QUẢ ĐIỀU TRỊ TỐT.