LẠC NỘI MẠC TỬ CUNG ?

BS. NÉANG SI PHÁTS
PHÒNG KHÁM PHỤ KHOA – MEDIC HÒA HẢO

Bệnh án 1

1. Hành chánh:

- *Họ tên bệnh nhân*: Võ N. P. sinh 1975, para: 0000
- *Địa chỉ*: Cái Bè- Tiền Giang.
- *Khám ngày*: 25/7/2020
- *Lý do khám*: kiểm tra phụ khoa.

2. Bệnh sử: bệnh nhân khám sức khỏe định kỳ theo cơ quan, được siêu âm bụng định kỳ lúc thì nói có nhân xơ tử cung, lúc thì nói có lạc nội mạc tử cung (theo lời bệnh nhân khai, bệnh nhân không đem theo kết quả siêu âm bụng).

Nay bệnh nhân vô Medic chỉ muốn khám phụ khoa , vì bệnh nhân ngại khám phụ khoa theo cơ quan. Bệnh nhân được bác sỹ phụ khoa chỉ định : PAPLBC, TVS, nhưng bệnh nhân chỉ đồng ý xét nghiệm PAPLBC, không làm TVS vì bn nói siêu âm bụng ở cơ quan rồi.

3. Tiền căn:

- *Gia đình*: không phát hiện bệnh lý.
- *Bản thân*:
- *Nội khoa*: không phát hiện bệnh lý
- *Ngoại khoa*: không tiền căn phẫu thuật.
- *Sản khoa*: para: 0000, lập gia đình 2 năm , không ngừa thai, đang mong con.

- *Phụ khoa* : kinh đều, kc: 3 tuần, không ngừa thai, không thống kinh.

4. Khám lâm sàng:

- Tổng trạng : cao 160cm, nặng 70kg, BMI=27 (thừa cân).
- Sinh hiệu: huyết áp: 150/97mmhg, mạch: 109 lần/ phút.
- Bệnh nhân tỉnh, tiếp xúc tốt.

- *Khám chuyên khoa phụ khoa*:

- Âm đạo khí hư đục, ctc viêm nhẹ
- 2 phần phụ không sờ chạm

CÔNG TY TNHH Y TẾ HÒA HẢO - PHÒNG KHÁM ĐA KHOA
Địa chỉ : 254 Hòa Hảo, Phường 4, Quận 10, TP. HCM
Điện thoại : 028.39270284 ; Fax : 028.39272543
Email : hoahao254@medic.com.vn ; Website : www.medic.com.vn

MS : TB2020020727

PHIẾU XÉT NGHIỆM TẾ BÀO CỔ TỬ CUNG (PAP TEST)

ID Medic : **5731926** Ngày nhận mẫu: 25/07/2020 14:20 **[Quét QR Code để xem KQ]**

Họ và tên (Name of Patient) : [redacted]

Năm sinh (DOB) : **1975 Nữ** PARA :0000

Địa chỉ (Address) : Khu 1 B Tt Cái Bè H. Cái Bè, T. Tiền Giang -- [redacted]

Chẩn đoán lâm sàng (cliniccal features):

Bác sĩ (Physician) : Bs Dương Đăng Ngọc Phương

Bệnh Viện (Hospital) : CTY TNHHYT HÒA HẢO/ PHỤ KHOA

KẾT QUẢ TẾ BÀO HỌC CỔ TỬ CUNG (INTERPRETATION):

LOẠI BỆNH PHẨM
- [x] Phết nhúng dịch (Liquid-based preparation)
- [ ] Phết nhúng dịch-(80)
- [ ] Phết thường quy (Conventional smear)
- [ ] Phết thường quy-(150)

KẾT QUẢ

BIẾN ĐỔI TẾ BÀO DO VI SINH (Changes due to Organisms)
- [ ] *Trichomonas vaginalis*
- [ ] *Candida spp.*
- [ ] Tạp trùng (Shift in flora, bacterial vaginosis)
- [ ] *Actinomyces spp.*
- [ ] *Herpes simplex Virus (Herpes simplex Virus)*
- [ ] *Human papilloma Virus (Human papilloma Virus)*

BIẾN ĐỔI TẾ BÀO KHÁC (Other non neoplastic findings)
- [ ] Tế bào biến đổi do viêm (Inflamation)
- [ ] Tế bào biến đổi do xạ trị (Radiation)
- [ ] Tế bào biến đổi do vòng tránh thai (with IUD)
- [ ] Tế bào biểu mô teo (Atrophy)
- [ ] Tế bào tuyến sau cắt tử cung (Glandular cells status post hysterectomy)
- [ ] Tế bào nội mạc tử cung ở phụ nữ >=45 tuổi (Endometrial cells in women >=45 years old)

TẾ BÀO GAI (SQUAMOUS CELLS)
- [ ] Tế bào gai không điển bình ý nghĩa không xác định (ASC-US)
- [ ] Tế bào gai không điển bình, chưa loại trừ HSIL (ASC-H)
- [ ] Tổn thương trong biểu mô gai grade thấp (LSIL)
- [ ] Tổn thương trong biểu mô gai grade thấp (LSIL)+HPV
- [ ] Tổn thương trong biểu mô gai grade cao (HSIL)
- [ ] Carcinôm tế bào gai (Squamous cell carcinoma)

TẾ BÀO TUYẾN (GLANDULAR CELLS)
- [x] AGC (Atypical endocervical cells)
- [ ] AGC, hướng về K tuyến (Glandular cells, favor neoplastic)
- [ ] Carcinôm tuyến tại chỗ (Endocervical adenocarcinoma in situ)
- [ ] Carcinôm tuyến cổ trong CTC (Endocervical adenocarcinoma)
- [ ] Carcinôm tuyến nội mạc tử cung (Endometrial adenocarcinoma)
- [ ] Carcinôm tuyến loại không đặc hiệu (Adenocarcinoma, NOS)
- [ ] Carcinôm tuyến ngoài tử cung (Adenocarcinoma, extrauterine)

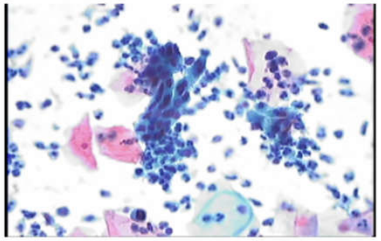

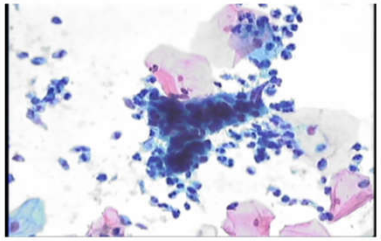

KẾT LUẬN (RESULT):

Có tế bào biểu mô tuyến thay đổi không điển hình (AGUS: Atypical Glandular Cells of Undetermined Significance), có thể do viêm.

Đề nghị làm lại xét nghiệm tế bào học sau khi điều trị viêm nhiễm hoặc sinh thiết cổ trong tử cung hoặc sinh thiết nội mạc tử cung

Ngày đọc kết quả (Date of interpretation): 28/07/2020

BS đọc kết quả (Cytopathologist)

GS BS. Nguyễn Sào Trung

- Gọi điện thoại báo kết quả bệnh nhân.
- Ngày 25/8/2020 bệnh nhân lên medic khám lại phụ khoa và lúc này bệnh nhân mới khai thêm có triệu chứng xuất huyết âm đạo sau giao hợp.

* *Khám phụ khoa (25/8/2020*) :

- Âm đạo ít huyết sẫm, vùng kênh ctc có khối d#4cm, sùi, bở, dễ chảy máu, che lấp toàn bộ mặt ngoài và kênh ctc. Phần còn lại ctc không quan sát rõ do che lấp khối sùi. Bệnh nhân được chỉ định: tvs, hpv cobas, soi ctc, sinh thiết khối sùi.

CÔNG TY TNHH Y TẾ HÒA HẢO - PHÒNG KHÁM ĐA KHOA (Tên cũ : **TRUNG TÂM CHẨN ĐOÁN Y KHOA MEDIC**)
Địa chỉ : 254 Hòa Hảo, P.4, Q.10, TP.HCM - ĐT : 028.39270284 ; FAX : 028.39272543
Email : hoahao254@medic.com.vn ; Website : www.medic.com.vn

Khoa : **SIÊU ÂM 3D-4D** - Phòng 4 - Máy: **SAMSUNG RS80A**

KẾT QUẢ SIÊU ÂM MÀU

5731926

[Quét QR Code để xem KQ]

ID : **5731926** Ngày ĐK: 25/08/2020 09:59
Họ và tên : **45** tuổi **Nữ**
Địa chỉ : Khu 1 B Tt Cái Bè H. Cái Bè, T. Tiền Giang --
Lâm sàng : KT
BS chỉ định : PHƯƠNG
BV chỉ định : MD

VÙNG KHẢO SÁT : SIÊU ÂM TVS MÀU

- CỔ TỬ CUNG : KHÔNG U.
- TỬ CUNG : gập trước.

dap = 51mm LS = 77mm Nội mạc = 8mm
THÀNH TRƯỚC-SAU TRONG CƠ VÀ VÙNG ĐÁY CÓ VÀI NHÂN ECHO KÉM, KHÔNG TĂNG SINH MẠCH MÁU, D= 11mm ->47x36mm (NHÂN TO VÙNG ĐÁY)

- Buồng trứng Phải : d= 32x18mm, không u.
- Buồng trứng Trái : d= 25x14mm, không u.
- Túi cùng Douglas : không dịch.

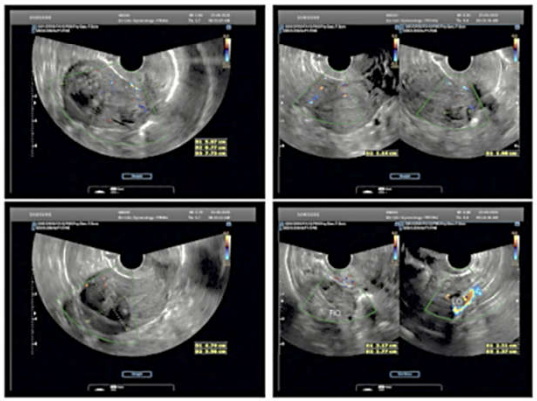

KẾT LUẬN : **ĐA NHÂN XƠ TỬ CUNG.**

Đề nghị :

Tp. Hồ Chí Minh, ngày 25/08/2020 10:00
(Bác sĩ đã ký)

Bs. Trầm Thị Tú Hương

CÔNG TY TNHH Y TẾ HÒA HẢO
PHÒNG KHÁM ĐA KHOA
KHOA XÉT NGHIỆM (MEDIC - LAB)
Hotline: (028) 3834 9593 - 1900 6497
254 Hòa Hảo - P.4 - Q.10 - TP.HCM
Tel: (028) 3927 0284 (Ext:1134) - Fax: (028) 3927 1224
Email: admin@medic-lab.com
www.medic-lab.com /www.medic-lab.com.vn

PID: 5731926 S.T.T: 3229
Ngày ĐK: 25/08/2020 Giờ lấy mẫu: 11:48:07
Giờ ĐK: 11:10:11

PHIẾU KẾT QUẢ XÉT NGHIỆM

(BM.TTXN.XN.02.1 - Phiên bản: 1.2)

Họ tê[redacted]
Địa chỉ: KHU 1 B TT CÁI BÈ H. CÁI BÈ, T. TIỀN GIANG
Đơn vị: *Medic*

Năm sinh: 1975 Phái: Nữ ĐT: [redacted]
Loại mẫu: Khác
BS yêu cầu: DƯƠNG.Đ.N.PHƯƠNG (PK.PHỤ KHOA)

TÊN XÉT NGHIỆM	KẾT QUẢ	KHOẢNG THAM CHIẾU	MÃ QT
I. SINH HỌC PHÂN TỬ - MOLECULAR BIOLOGY			
HPV Cobas Roche	**NEG HPV16**	(NEGATIVE)	*QTAD332*
	NEG HPV18		
	NEG Other High Risk		
	(31,33,35,39,45,51		
	52,56,58,59,66,68).		

In Lần: 1 : 15:46:13 26/08/2020
Khoa Xét nghiệm

BS. Nguyễn Bảo Toàn

CÔNG TY TNHH Y TẾ HÒA HẢO - PHÒNG KHÁM ĐA KHOA
Địa chỉ : 254 Hòa Hảo, Phường 4, Quận 10, TP. HCM
Điện thoại : 028.39270284 ; Fax : 028.39272543
Email : hoahao254@medic.com.vn ; Website : www.medic.com.vn

5731926

Khoa : **Khoa Nội Soi Phụ Khoa** - Máy: **Dio Lite**

[Quét QR Code để xem KQ]

KẾT QUẢ NỘI SOI

ID : **5731926** Ngày ĐK: 25/08/2020
Họ và tên : **45** tuổi **Nữ**
Địa chỉ : Khu 1 B Tt Cái Bè H. Cái Bè, T. Tiền Giang --
Lâm sàng : PAP : THÁNG 7/ 2020 : AGUS
Bác sĩ chỉ định : 0000
BV chỉ định : MEDIC

VÙNG KHẢO SÁT : NỘI SOI CỔ TỬ CUNG

- ÂĐ : NHIỀU MÁU ĐỎ TƯƠI CHẢY RA TỪ BỀ MẶT KHỐI SÙI
- CTC VÙNG KÊNH CTC CÓ KHỐI D= 4CM , SÙI , BỞ , DỄ CHẢY MÁU CHE LẤP TOÀN BỘ MẶT NGOÀI VÀ KÊNH CTC
- PHẦN CÒN LẠI CTC CÓ 1 PHẦN TRƠN LÁNG , 1 PHẦN KHÔNG QUAN SÁT RÕ DO CHE LẤP KHỐI SÙI VÙNG KÊNH
- SAU ACID : TRẮNG ĐỤC KHỐI SÙI
- JUNCTION :KHÔNG QUAN SÁT ĐƯỢC
- LUGOL : ÂM KHỐI SÙI

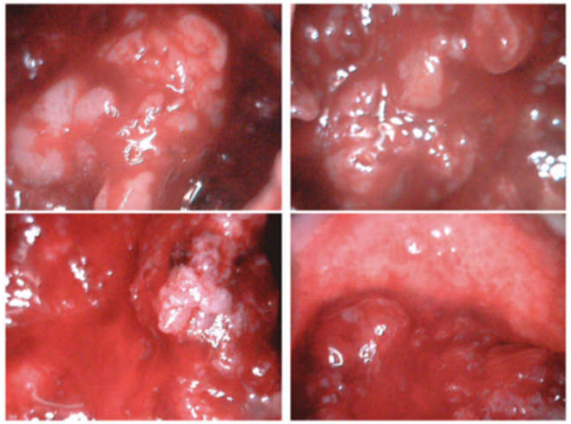

KẾT LUẬN : **KHỐI SÙI VÙNG KÊNH CTC THEO DÕI POLYP CHƯA LOẠI TRỪ K**
Đề nghị : **SINH THIẾT KHỐI SÙI , GPB**

Tp. Hồ Chí Minh, ngày 25/08/2020
(Bác sĩ đã ký)

Bs. Dương Đăng Ngọc Phương

CÔNG TY TNHH Y TẾ HÒA HẢO - PHÒNG KHÁM ĐA KHOA
Địa chỉ : 254 Hòa Hảo, Phường 4, Quận 10, TP. HCM
Điện thoại : 028.39270284 ; Fax : 028.39272543
Email : hoahao254@medic.com.vn ; Website : www.medic.com.vn

MS : H2020010101

PHIẾU CHẨN ĐOÁN GIẢI PHẪU BỆNH

ID Medic : **5731926** Ngày nhận mẫu: 25/08/2020 16:11 **[Quét QR Code để xem KQ]**

Bệnh nhân : Năm sinh: **1975 Nữ**

Địa chỉ : Khu 1 B Tt Cái Bè H. Cái Bè, T. Tiền Giang --

Bác sĩ chỉ định : Bs Dương Đăng Ngọc Phương

Bệnh Viện : CTTNHHYT HÒA HẢO/ PK

Lâm sàng : Khối sùi vùng kênh CTC T/d Polype chưa loại trừ K

GPB ĐẠI THỂ : Mô vụn

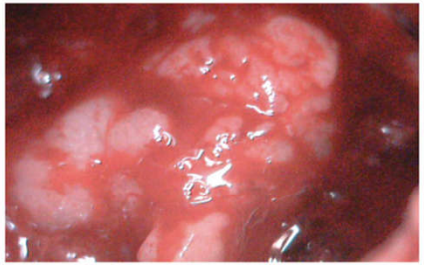
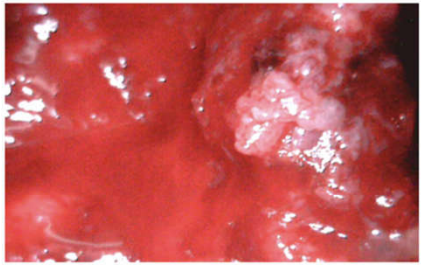

GPB Vi Thể :

U gồm tăng sản các tế bào dị dạng, to nhỏ không đều, nhân lớn, méo mó. Nhiều hình ảnh phân bào. Các tế bào này họp thành ống có nơi rõ rệt, có nơi chỉ là những đám dầy, xâm nhập mô đệm.

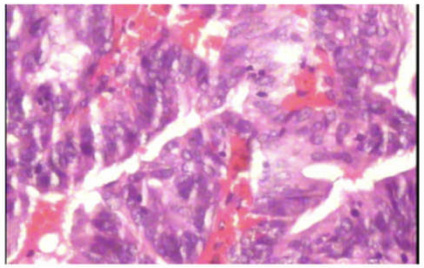
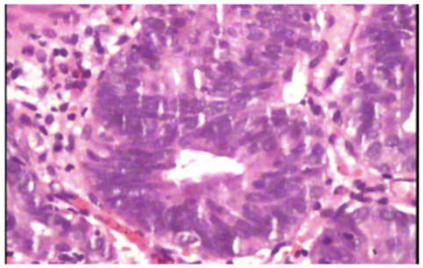

KẾT LUẬN : CARCINOM TUYẾN BIỆT HÓA VỪA, XÂM NHẬP KÊNH CỔ TỬ CUNG. (Z85.46)

Tp. Hồ Chí Minh, ngày 26/08/2020

GS BS. Hứa Thị Ngọc Hà

Kết quả siêu âm bụng ở cơ quan bệnh nhân



ĐT: 0733834377

ID: 1823

SIÊU ÂM BỤNG TỔNG QUÁT

Bệnh nhân:

Địa chỉ: VTCB

BS chỉ định: Việt

Tuổi:

Đối tượng:

Giới: Nữ

Ngoại trú:

SỞ Y TẾ TIỀN GIANG
BỆNH VIỆN ĐA KHOA CÁI BÈ
ĐT: 073.3824377

PHIẾU KHÁM SIÊU ÂM

Họ tên người bệnh :

Địa chỉ :

Tuổi :

Nam/nữ

Khoa :

Chẩn đoán :

Yêu cầu kiểm tra:

YÊU CẦ

NHÂN XƠ TỬ CUNG
NANG BUỒNG TRỨNG TRÁI

Đề nghị:

Cái Bè 19g58' Ngày 15/07/20

Người đọc kết quả

BS. Đỗ Trung Hiếu

Kết quả MRI bụng chậu (bệnh nhân có bạn làm BVHV)

CHẬU - PHỤ KHOA

Bệnh nhân: [redacted]

Giới: Nữ Năm s

Địa chỉ: Mỹ Tường B, Tt. Cái Bè, H. Cái Bè, Tiền Giang

Biên nhận: DW200828-0055

Số nhập viện:

BS chỉ định: Lê Thị Lục Hà

Đơn vị: BN NGOẠI TRÚ

Máy: MRI Siemens Verio 3,0 Tesla

Chẩn đoán: TD K TỬ CUNG GIAI ĐOẠN II A (Z31)

Dịch vụ: Chụp cộng hưởng từ vùng chậu có tiêm chất tương phản từ (gồm: chụp cộng hưở tử cung-phần phụ,ti

KỸ THUẬT :

Khảo sát vùng chậu trên các xung:

- Coronal T2 HASTE FOV 400.
- Axial và sagittal T2 TSE, coronal T2 TSE FS
- Axial T1 TSE và FS
- Sau chích gadolinium: dynamic vibe Sagittal T1FS, Axial + Coronal T1FS

MÔ TẢ HÌNH ẢNH :

* TỬ CUNG

- tư thế: gập trước, đường kính trước-sau: 5.7cm
- Cơ tử cung: vùng đáy tử cung có nhân xơ loại 2-5, KT#4.3x5cm, thành trước có nhân xơ loại 4 KT# 1.3x2.2cm, tín hiệu thấp trên T1W, T2W, bắt thuốc tương phản kém
- Buồng nội mạc có tổn thương nằm trong lòng tử cung và kênh cổ tử cung, tín hiệu thấp trên T1W, cao nhẹ trên T2W, giới hạn khuyếch tán, bắt thuốc tương phản kém, nghĩ K; tổn thương có xâm lấn lớp cơ trong ở cổ tử cung

* HAI PHẦN PHỤ

- Buồng trứng phải: bình thường
- Buồng trứng trái: bình thường

Ổ bất thường tín hiệu nằm sát buồng trứng trái KT# 1x1.5cm, tín hiệu tương tự u, chưa loại trừ nốt di căn buồng trứng

* Bàng quang, trực tràng thành đều.
* Mô mềm vùng chậu, các mạch máu lớn và khung xương không thấy bất thường.
* Không thấy hạch phì đại trong vùng chậu.
* Dịch tự do vùng chậu: không có

KẾT LUẬN : **- Hình ảnh K nội mạc tử cung, có xâm lấn lớp cơ trong ở cổ tử cung+ nốt bất thường nằm cạnh buồng trứng trái, chưa rõ bản chất (xếp giai đoạn IIIA nếu là nốt di căn buồng trứng)**

- Nhân xơ tử cung loại 4 và loại 2-5

SỞ Y TẾ TP.HỒ CHÍ MINH
BỆNH VIỆN UNG BƯỚU
KHOA ĐIỀU TRỊ TỔNG HỢP

CỘNG HÒA XÃ HỘI CHỦ NGHĨA VIỆT NAM
Độc lập - Tự do - Hạnh phúc

MS : 01/BV-01
Số lưu trữ :
Mã Số bệnh nhân: 2009000266
Số vào viện: 0027351/20

GIẤY RA VIỆN

- Họ tên người bệnh: [redacted]
- Dân tộc: Kinh Năm sinh: 1975 Nam /Nữ: X
- BHYT: giá trị từ : 01/01/2019 đến 31/12/2020 Nghề nghiệp: Khác Số: DN | 4 | 82 | 5201 | 002049
- Địa chỉ: Mỹ Tường B, Xã Hậu Mỹ Trinh, Huyện Cái Bè, Tiền Giang
- Vào viện lúc: 11 giờ 11 phút, ngày 3 tháng 9 năm 2020
- Ra viện lúc: 09 giờ 37 phút, ngày 11 tháng 9 năm 2020
- Chẩn đoán: Ung thư nội mạc tử cung, giai đoạn: Chưa xác định
- Giải phẫu bệnh : Carcinôm tuyến dạng nội mạc tử cung, grad 2, xâm nhiễm.
- Phương pháp điều trị: Phẫu thuật Werthem- Meigs+ phần phụ trái+ nạo hạch chậu
  Bác sĩ: Tạ Thanh Liêu (ngày mổ 04/09/2020)
- Ghi chú: Xuất viện điều trị tiếp theo hẹn.
  Tái khám tại khoa ĐTTH vào lúc 7 giờ 30, ngày 18/09/2020

Ngày 11 tháng 9 năm 2020
GIÁM ĐỐC BỆNH VIỆN
TRƯỞNG KHOA
Họ tên: BS. Nguyễn Bá Trung

Ngày 11 tháng 9 năm 2020
TRƯỞNG KHOA
KT. PHÓ TRƯỞNG KHOA
Họ tên: BS Trần Minh Tu

SỞ Y TẾ TP.HỒ CHÍ MINH
BỆNH VIỆN UNG BƯỚU
KHOA XẠ 2 (ngoại)

CỘNG HÒA XÃ HỘI CHỦ NGHĨA VIỆT NAM
Độc lập - Tự do - Hạnh phúc

GIẤY RA VIỆN

Số lưu trữ :
Mã Số bệnh nhân: 2009000266
Số vào viện: 0027351/20

- Họ tên người bệnh: [redacted] Năm sinh: 1975 Nam /Nữ: X
- Dân tộc: Kinh Nghề nghiệp: Khác
- BHYT: giá trị từ : 07/01/2021 đến 31/12/2021 Số: DN 4 82 5201 002049
- Địa chỉ: Mỹ Tường B, Xã Hậu Mỹ Trinh, Huyện Cái Bè, Tiền Giang
- Vào viện lúc: 15 giờ 15 phút, ngày 26 tháng 2 năm 2021
- Ra viện lúc: 15 giờ 26 phút, ngày 11 tháng 5 năm 2021
- Chẩn đoán: Ung thư nội mạc tử cung đã mổ + hóa trị, giai đoạn: IIIa, C54.1
- Giải phẫu bệnh : Carcinôm tuyến dạng nội mạc tử cung, grad 2, xâm nhiễm.
- Phương pháp điều trị: Xạ trị ngoài vùng chậu 50,4Gy (Ts.Bs Trần Đặng Ngọc Linh)
- Ghi chú: Xuất viện - Tái khám sau 1 tháng, vào Thứ Năm, tại lầu 1, phòng 114 khu Chẩn Đoán và Điều trị Kỹ thuật cao

Ngày 11 tháng 5 năm 2021
TUQ. GIÁM ĐỐC BỆNH VIỆN
TRƯỞNG KHOA
SỞ Y TẾ BỆNH VIỆN UNG BƯỚU THÀNH PHỐ HỒ CHÍ MINH
Họ tên: TS.Bs Trần Đặng Ngọc Linh

Ngày 11 tháng 5 năm 2021
KT. TRƯỞNG KHOA
PHÓ TRƯỞNG KHOA
Họ tên: BS. Nguyễn Thế Hiển

Giấy hẹn khám lại chỉ có giá trị sử dụng 01 (một) ... m việc, kể từ ngày được hẹn khám lại

Bệnh án 2

1. Hành chánh:

- *Họ tên*: Trần Thị M. Nh. Sinh 1975, para 2002
- *Địa chỉ*: phường Tân Chánh Hiệp, Quận 12, TP HCM
- *Khám ngày*: 19/5/2020
- *Lý do*: khám sức khỏe tổng quát

2. Bệnh sử: bệnh nhân khám sức khỏe tổng quát định kỳ hàng năm, siêu âm bụng phát hiện nang đa thùy đặc buồng trứng 2 bên- nên khám phụ khoa: PAPLBC, TVS, ROMATEST.

3. Tiền căn: gia đình và bản thân chưa phát hiện bệnh lý.

4. Khám lâm sàng:

- *Tổng quát*:

- Tổng trạng trung bình: cao 165cm, nặng 60kg
- Sinh hiệu: huyết áp 128/71mmHg, mạch 68 lần/phút
- Bệnh nhân tỉnh, tiếp xúc tốt.

- *Khám chuyên khoa phụ khoa*:

- Âm đạo khí hư vàng, viêm âm đạo, ctc.

nh: 4

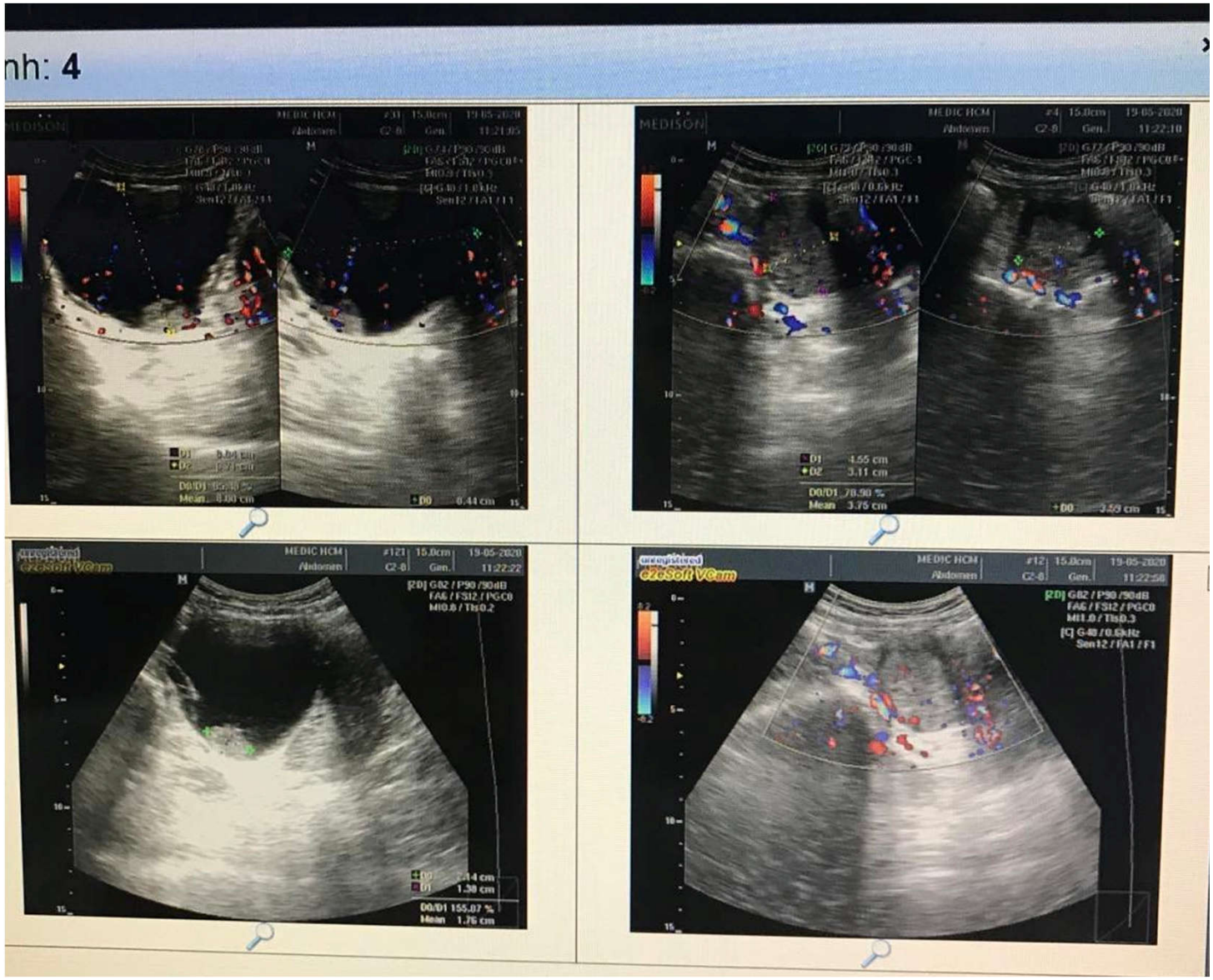
MEDISON
MEDIC HCM
Abdomen
D1 4.55 cm
D2 3.11 cm
D0/D1 78.98 %
Mean 3.75 cm
D0 0.44 cm
D0 1.30 cm
D0/D1 155.07 %
Mean 1.76 cm
ezeSoft VCam

ình: 5

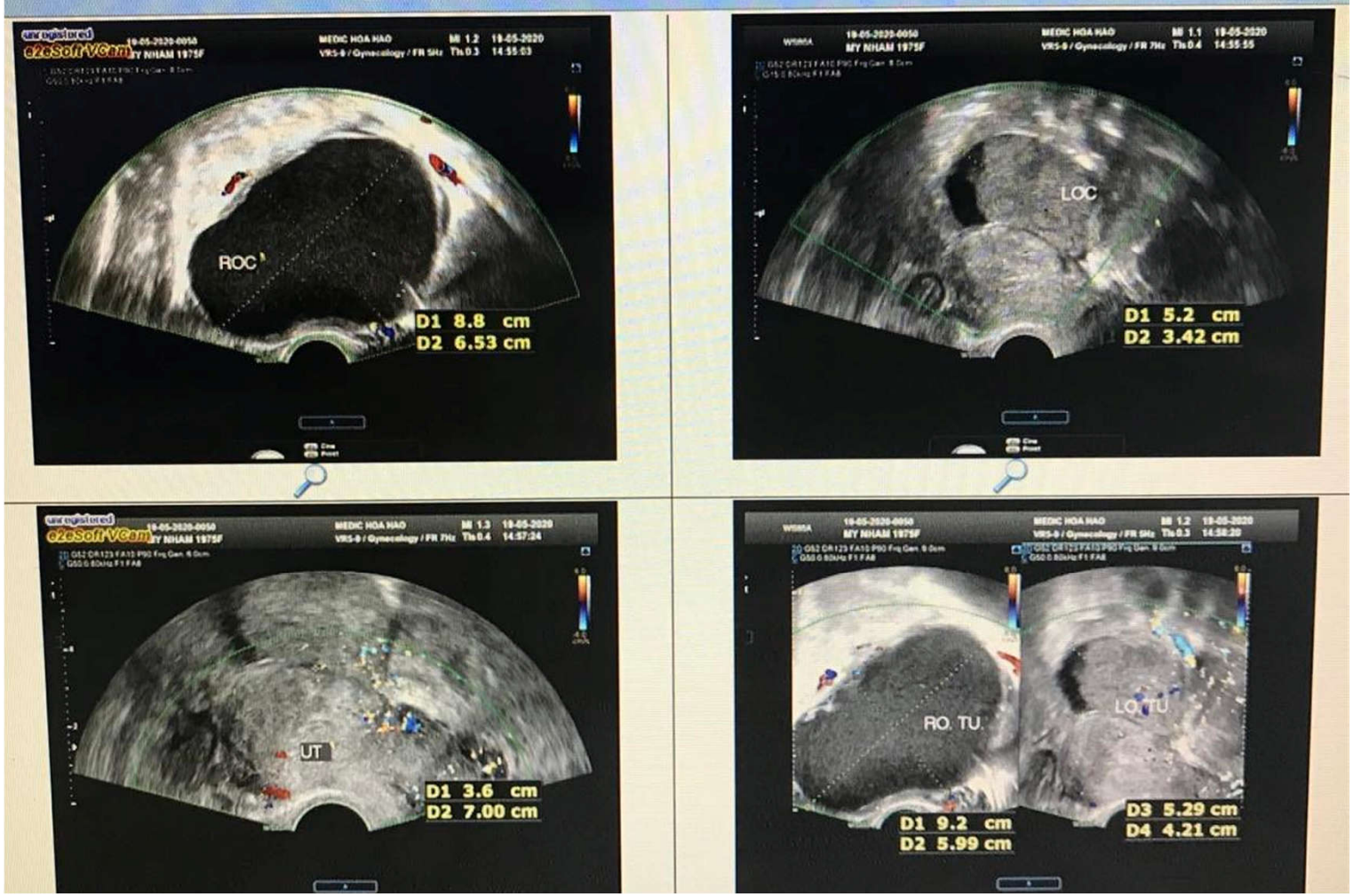
ROC
D1 8.8 cm
D2 6.53 cm
LOC
D1 5.2 cm
D2 3.42 cm
UT
D1 3.6 cm
D2 7.00 cm
RO. TU.
D1 9.2 cm
D2 5.99 cm
LO. TU
D3 5.29 cm
D4 4.21 cm

Từ ngày 27/08/2019 Đến ngày 27/08/2020 ☑ Xét nghiệm Tìm kiếm (ID: 596

SGOT (AST)[1]	18.10	(< 35
SGPT (ALT)	11.87	(3 - 3
Độ Lọc Cầu Thận (CKD-EPI)	*	
Creatinin/Serum	0.905	(M: 0.6 - 1.3; F:
eGFR (CKD-EPI)	77	(≥ 90 mL/mi
TSH u.sensitive (3rd G)[1]	2.36	(0.32 -5
Free T4	1.11	(0.71 - 1.8
A.F.P[1]	<0.610	(< 20 n
HBsAg (Định tính, qualitative)	NEG S/CO 0.571	(Index <1;
Anti HBs (Định lượng, quantitative)	112.7	(≥ 10 mU
Anti HCV (Định tính, qualitative)	NEG S/CO 0.032	(S/Co < 1; I
BetaHCG/Blood	2.27	(< 5 mIU
* ROMA TEST :	*	
HE 4 :	.	
Pre menopause	43.50	pmol/
Post menopause	.	pmol/
CA 125 (O.M Cancer)	23.20	(≤ 35 U/
ROMA value:	5.60 % Low Risk	(Pre: Low < 7.4% ;
null	.	(Post:Low< 25.3%;
Strongyloides stercoralis IgG	NEG 0.09 OD	(< 0.2 OD; GRAYZO
Toxocara IgG (Elisa)	GZ 0.34 OD	(< 0.25 OD;GRAYZO

- **Chẩn đoán**: viêm âm đạo, ctc + nang đa thùy buồng trứng 2 bên dạng lạc nội mạc + lạc nội mạc trong cơ tử cung + roma test: low risk.
- Bệnh nhân được hẹn tái khám 6 tuần.

- Khoảng 1 tháng sau bệnh nhân đột ngột đau bụng dữ dội nên nhập cấp cứu bệnh viện Nhân dân Gia Định. Bệnh nhân được phẫu thuật cấp cứu cắt 2 phần phụ với chẩn đoán ban đầu u buồng trứng 2 bên nghi xoắn.

...HỒ CHÍ MINH
...DÂN GIA ĐỊNH
Khẩn cấp ☐

PHIẾU XÉT NGHIỆM GIẢI PHẪU BỆNH SINH THIẾT

MS : 38/BV-01
Số S.1364 - 20

- Họ tên người bệnh : [redacted] Tuổi : 45 Nam/Nữ
- Địa chỉ : Số BHYT : [illegible]
- Số giường : Buồng : Khoa : SD
- Yêu cầu xét nghiệm : GPB

- Sinh thiết được lấy từ : BP 2bên

- Cố định bằng dung dịch : lúc : 14 g 00, ngày 14/6
- Tóm tắt dấu hiệu lâm sàng chính và các xét nghiệm khác :

△ U BT vú phải K BT / UNC 2bên

- Quá trình điều trị :

Cắt BP 2bên

- Nhận xét đại thể khi lấy sinh thiết : 1/ TV + BT (T) U bướu phải lớn

2/ TV + BT (P) phải lớn nhỏ

- Kết quả sinh thiết lần trước (nếu có) : Ung

- Chẩn đoán lâm sàng : △ U BT vú phải K / U BT 2bên

UNC 2bên

Gởi ngày 14 tháng 6 năm 2020

BÁC SĨ ĐIỀU TRỊ

Họ tên : BSCK [illegible]

SỞ Y TẾ TP. HỒ CHÍ MINH
Bệnh viện Nhân dân Gia Định
Khoa: Phòng mổ lầu 3

Âm số GPB: S 4364-20

XÉT NGHIỆM GIẢI PHẪU BỆNH

Họ tên: [redacted] Tuổi: 45 Phái: Nữ SNV: 20.028049
BS Lâm sàng: Dương Ngọc Diệp Khoa: Phòng Mổ
Mẫu thử: Mô buồng trứng 2 bên
Định bệnh LS: U BUỒNG TRỨNG 2 BÊN ĐAU NGHI XOẮN(D27)/ VẾT MỔ CŨ(O34.2) 2 LẦN

Ngày nhận: 14/06/2020

BÁO CÁO GIẢI PHẪU BỆNH

1. Đại thể: A. U buồng trứng (T): mô nâu, kích thước 8x7x3cm, dạng buồng trứng đã xẻ, có nang, vách dày, đính kèm đoạn tai vòi dài 5cm, đường kính 0.4cm.
B. U buồng trứng (P): khối mô nâu, không rõ vỏ bao, kích thước 5x4x4cm, mặt cắt màu nâu không đồng nhất, đính kèm đoạn tai vòi dài 5cm, đường kính 0.5cm.
Mô chọn cắt: m(5)còn.
5 Tiêu bản nhuộm Hematoxylin - Eosin (HE).

2. Vi thể:

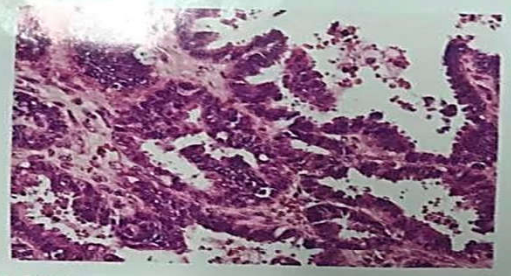

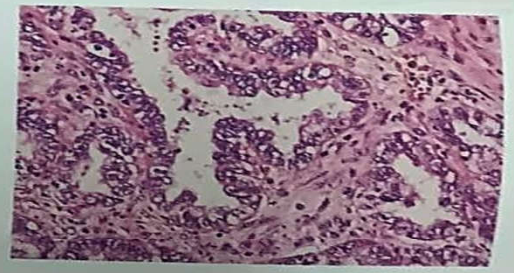

Định bệnh:

A. "U BUỒNG TRỨNG (T)": MÔ BUỒNG TRỨNG VÀ NỘI MẠC TỬ CUNG LẠC CHỖ.

MÔ TAI VÒI BÌNH THƯỜNG.

B. "U BUỒNG TRỨNG (P)": CARCINÔM DẠNG NỘI MẠC BIỆT HÓA TỐT (GRADE 1), XÂM LẤN VỎ BAO BUỒNG TRỨNG.

MÔ TAI VÒI BÌNH THƯỜNG.

Ngày 03 Tháng 7 Năm 2020
Bác sĩ đọc kết quả

Ths.Bs. Trần Hiệp Đức Thắng

- Sau khi có kết quả giải phẫu bệnh, bệnh nhân được bệnh viện Nhân dân Gia Định chuyển qua bệnh viện ung bướu.
- Nhưng bệnh nhân không đồng ý qua bệnh viện ung bướu nên quay lại Medic khám phụ khoa muốn chụp MRI bụng để kiểm tra tình trạng bệnh.

CÔNG TY TNHH Y TẾ HÒA HẢO - PHÒNG KHÁM ĐA KHOA
Địa chỉ : 254 Hòa Hảo, Phường 4, Quận 10, TP. HCM
Điện thoại : 028.39270284 ; Fax : 028.39272543
Email : hoahao254@medic.com.vn ; Website : www.medic.com.vn

MS : TB2020020147

PHIẾU XÉT NGHIỆM TẾ BÀO CỔ TỬ CUNG (PAP TEST)

ID Medic : **5960745** Ngày nhận mẫu: 22/07/2020 14:58 **[Quét QR Code để xem KQ]**

Họ và tên (Name of Patient) : [redacted]

Năm sinh (DOB) : **1975** **Nữ** PARA :2002

Địa chỉ (Address) : 411/6/12 A Tân Chánh Hiệp 21 ,kp. 4 , P. Tân Chánh Hiệp , Q12 , [redacted]

Chẩn đoán lâm sàng (cliniccal fe[redacted]

Bác sĩ (Physician) : Bs Nguyễn Thị Xuân Hoa

Bệnh Viện (Hospital) : CTY TNHHYT HÒA HẢO/ PHỤ KHOA

KẾT QUẢ TẾ BÀO HỌC CỔ TỬ CUNG (INTERPRETATION):

LOẠI BỆNH PHẨM
- [x] Phết nhúng dịch (Liquid-based preparation)
- [ ] Phết nhúng dịch-(80)
- [ ] Phết thường quy (Conventional smear)
- [ ] Phết thường quy-(150)

KẾT QUẢ

BIẾN ĐỔI TẾ BÀO DO VI SINH (Changes due to Organisms)
- [ ] *Trichomonas vaginalis*
- [ ] *Candida spp.*
- [ ] Tạp trùng (Shift in flora, bacterial vaginosis)
- [ ] *Actinomyces spp.*
- [ ] *Herpes simplex Virus (Herpes simplex Virus)*
- [ ] *Human papilloma Virus (Human papilloma Virus)*

BIẾN ĐỔI TẾ BÀO KHÁC (Other non neoplastic findings)
- [x] Tế bào biến đổi do viêm (Inflamation)
- [ ] Tế bào biến đổi do xạ trị (Radiation)
- [ ] Tế bào biến đổi do vòng tránh thai (with IUD)
- [ ] Tế bào biểu mô teo (Atrophy)
- [ ] Tế bào tuyến sau cắt tử cung (Glandular cells status post hysterectomy)
- [ ] Tế bào nội mạc tử cung ở phụ nữ >=45 tuổi (Endometrial cells in women >=45 years old)

TẾ BÀO GAI (SQUAMOUS CELLS)
- [ ] Tế bào gai không điển bình ý nghĩa không xác định (ASC-US)
- [ ] Tế bào gai không điển bình, chưa loại trừ HSIL (ASC-H)
- [ ] Tổn thương trong biểu mô gai grade thấp (LSIL)
- [ ] Tổn thương trong biểu mô gai grade thấp (LSIL)+HPV
- [ ] Tổn thương trong biểu mô gai grade cao (HSIL)
- [ ] Carcinôm tế bào gai (Squamous cell carcinoma)

TẾ BÀO TUYẾN (GLANDULAR CELLS)
- [ ] AGC (Atypical endocervical cells)
- [ ] AGC, hướng về K tuyến (Glandular cells, favor neoplastic)
- [ ] Carcinôm tuyến tại chỗ (Endocervical adenocarcinoma in situ)
- [ ] Carcinôm tuyến cổ trong CTC (Endocervical adenocarcinoma)
- [ ] Carcinôm tuyến nội mạc tử cung (Endometrial adenocarcinoma)
- [ ] Carcinôm tuyến loại không đặc hiệu (Adenocarcinoma, NOS)
- [ ] Carcinôm tuyến ngoài tử cung (Adenocarcinoma, extrauterine)

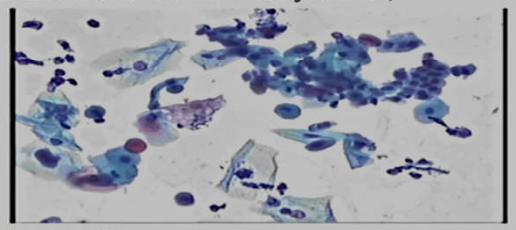

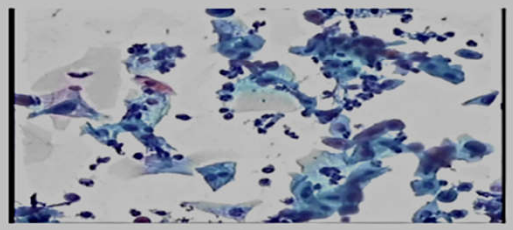

KẾT LUẬN (RESULT):

Mẫu thử có các tế bào biểu mô cổ tử cung (cổ ngoài và tuyến cổ trong) bình thường kèm tế bào viêm. Thay đổi do viêm nhiễm không đặc hiệu.

Ngày đọc kết quả (Date of interpretation): 23/07/2020

BS đọc kết quả (Cytopathologist)

GS BS. Nguyễn Sào Trung

CÔNG TY TNHH Y TẾ HÒA HẢO - PHÒNG KHÁM ĐA KHOA
Địa chỉ : 254 Hòa Hảo, Phường 4, Quận 10, TP. HCM
Điện thoại : 028.39270284 ; Fax : 028.39272543
Email : hoahao254@medic.com.vn ; Website : www.medic.com.vn

5960745

MEDIC MRI REPORT

STT : **200722062** **Ngày ĐK : 22/07/2020 09:44** **[Quét QR Code để xem KQ]**
Bệnh nhân :
Địa chỉ : m -
Bác sĩ chỉ định : **BS NGUYEN THỊ XUAN HOA**
Bệnh viện : **MEDIC** **Khoa : PK**
LÂM SÀNG : **PT cắt BT 2 bên**
Máy : **SIEMEN AVANTO**

Vùng : **MRI BỤNG** **Không, sau đó tiêm cản quang**
Kết quả : KỸ THUẬT:
Hình chụp vùng bụng với máy cộng hưởng từ 1,5tesla, không và có tiêm thuốc tương phản Gadovist (5ml), chuỗi xung Axial và coronal T2WI fatsat, T1GRE, các thông số kỹ thuật được in ở góc trái mỗi hình
MÔ TẢ:
Không thấy có thương tổn hay tín hiệu bất thường vùng gan phải và trái.
Không dãn đường mật trong và ngoài gan.
Túi mật không to.
Không thấy huyết khối tĩnh mạch cửa.
Lách cường độ tín hiệu trong giới hạn bình thường.
Tuy tín hiệu bình thường.
Hai thận bình thường, không chướng nước.
Đã cắt buồng trứng hai bên.
Nang Naboth cổ tử cung, kích thước: 5-8mm. Niêm mạc tử cung dày 4mm.
Không hạch bụng chậu. Không thấy tràn dịch ổ bụng.
*** KẾT LUẬN:
- Đã cắt buồng trứng hai bên.
- Nang Naboth cổ tử cung, kích thước: 5-8mm.
- Không hạch bụng chậu.

Tp. Hồ Chí Minh, ngày 22/07/2020 18:07
(Bác sĩ đã ký)

Bs. Võ Hiếu Thành

Patient: TRAN THI MY NHAM Page: 1 of 1

PK DK HOA HAO - MEDIC

Patient ID: 5960745	**Referring Physician:**
Patient Name: TRAN THI MY NHAM	**Exam Type:** pelvis^MEDIC MEDICAL CENTER
Date of Birth: 01 Jan 1975	**Scan Date:** 22 Jul 2020
Gender: F	**Report Date:** 22 Jul 2020-05:58PM

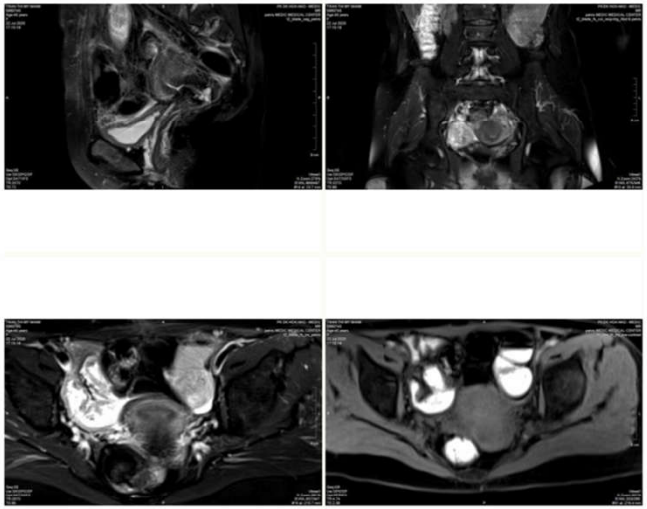

Enter the general comments here.

Bàn luận

*** Bệnh án 1:**

- Bệnh nhân lập gia đình 2 năm, vẫn còn ngại khám phụ khoa, chỉ siêu âm bụng định kỳ theo cơ quan.
- Bệnh nhân không đồng ý làm theo chỉ định bác sỹ phụ khoa (TVS), chỉ tin kết quả cũ (siêu âm bụng của cơ quan) và giấu bệnh của mình (xuất huyết âm đạo sau giao hợp , bệnh nhân chỉ khai khi lên khám lần 2 vì thấy kết quả pap bất thường).

- Bác sỹ phụ khoa tin tưởng lời khai của bệnh nhân và không quyết đoán trong việc chỉ định cận lâm sàng cho bệnh nhân.
- Bác sỹ siêu âm cũng không phát hiện bệnh lý nội mạc tử cung
- Bệnh tiến triển nhanh bên trong chỉ khi sùi ra ngoài mới phát hiện bệnh
- Nhờ kết quả Pap: AGUS mới giúp bác sỹ hướng đến bệnh nội mạc tử cung.

* **Bệnh án 2**:

- Kết quả siêu âm bụng+ siêu âm đầu dò ngã âm đạo: nang buồng trứng 2 bên dạng lạc nội mạc, và xét nghiệm máu Roma test: low risk-> hẹn theo dõi 6 tuần.
- Nếu bệnh nhân được chụp MRI bụng trong lúc này-> sẽ giúp phát hiện bệnh sớm hơn cho bệnh nhân.

Lạc nội mạc tử cung có trở thành ung thư không?

- Lạc nội mạc tử cung là một bệnh lý phụ khoa mãn tính, phức tạp và dễ tái phát.
- Theo Hiệp hội Sinh sản và Phôi học Châu Âu (European Society of Human Reproduction and Embryology - ESHRE), lạc nội mạc tử cung không gây ung thư nhưng một số loại ung thư xảy ra phổ biến hơn ở những phụ nữ bị bệnh phụ khoa này.

- *Ung thư nội mạc tử cung*

Một nghiên cứu vào năm 2015 đã đánh giá mối liên hệ giữa lạc nội mạc tử cung và ung thư nội mạc tử cung. Kết quả cho thấy, 0.7% những người được chẩn đoán bị lạc nội mạc tử cung đã mắc ung thư nội mạc tử cung trong thời gian theo dõi kéo dài 10 năm. Trong khi đó, ở nhóm không mắc lạc nội mạc tử cung thì tỷ lệ bị ung thư chỉ là 0.2% trong khoảng thời gian này.

- *Ung thư buồng trứng*:

Một bảng đánh giá nghiên cứu vào năm 2017 về mối liên hệ giữa lạc nội mạc tử cung và ung thư buồng trứng cho thấy những người bị lạc nội mạc tử cung có nguy cơ ung thư biểu mô buồng trứng cao hơn bình thường. Điều này có thể là do nồng độ estrogen cao ở những người bị lạc nội mạc tử cung, dẫn đến sự tăng sinh của u lạc nội mạc tử cung ác tính ở buồng trứng.

- *Ung thư vú:*
- Ung thư vú là loại ung thư phổ biến nhất ở phụ nữ. Theo một đánh giá nghiên cứu vào năm 2016 thì lạc nội mạc tử cung làm tăng nguy cơ ung thư vú nhưng kết quả chưa đủ thuyết phục. Các bằng chứng được đưa ra chủ yếu dựa trên sự thay đổi nồng độ nội tiết tố và các yếu tố nguy cơ chung của cả hai, hay nói cách khác, yếu tố làm tăng nguy cơ mắc bệnh này cũng làm tăng nguy cơ mắc bệnh kia. Do đó mà nhiều phụ nữ tham gia nghiên cứu mắc cả lạc nội mạc tử cung và ung thư vú cùng một lúc.