

# CHỤP ẢNH NỘI SOI TOÀN BỘ ĐẠI TRÀNG

BS NGUYỄN TRUNG KIÊN  
Phòng Nội Soi Tiêu Hóa

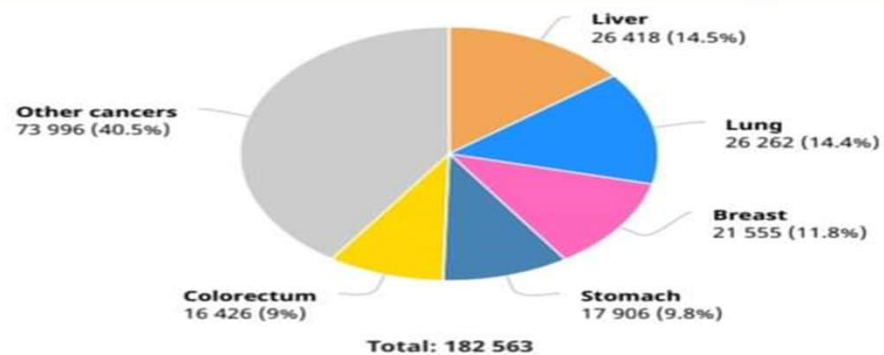
# TỔNG QUAN

- UNG THƯ ĐẠI TRỰC TRÀNG LÀ LOẠI UNG THƯ RẤT THƯỜNG GẶP.
- BỆNH PHỔ BIẾN Ở CẢ NAM VÀ NỮ.
- ĐỘ TUỔI MẮC BỆNH NGÀY Càng TRẺ.

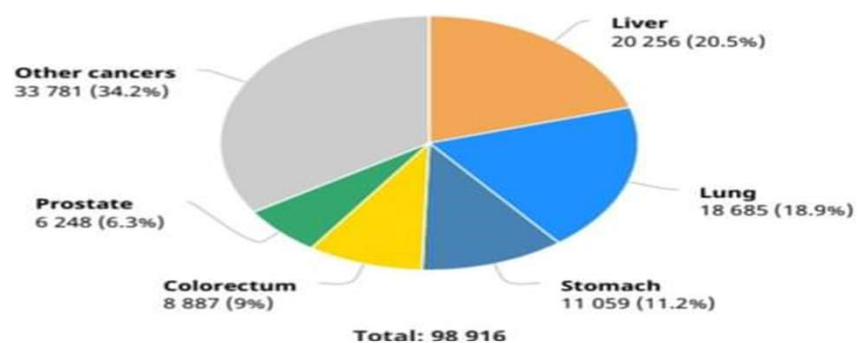
# Viet Nam

Source: Globocan 2020

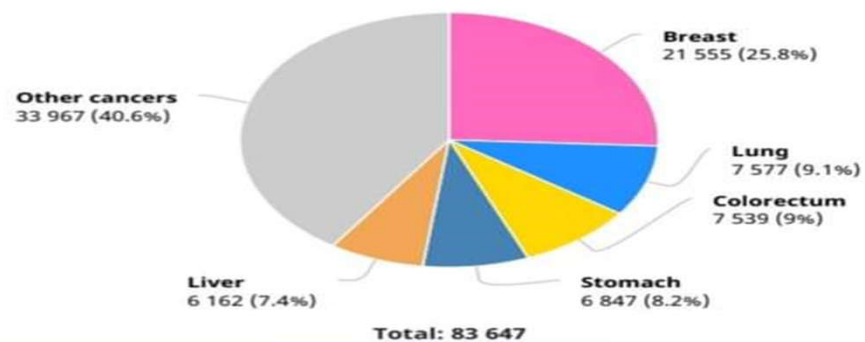
## Number of new cases in 2020, both sexes, all ages



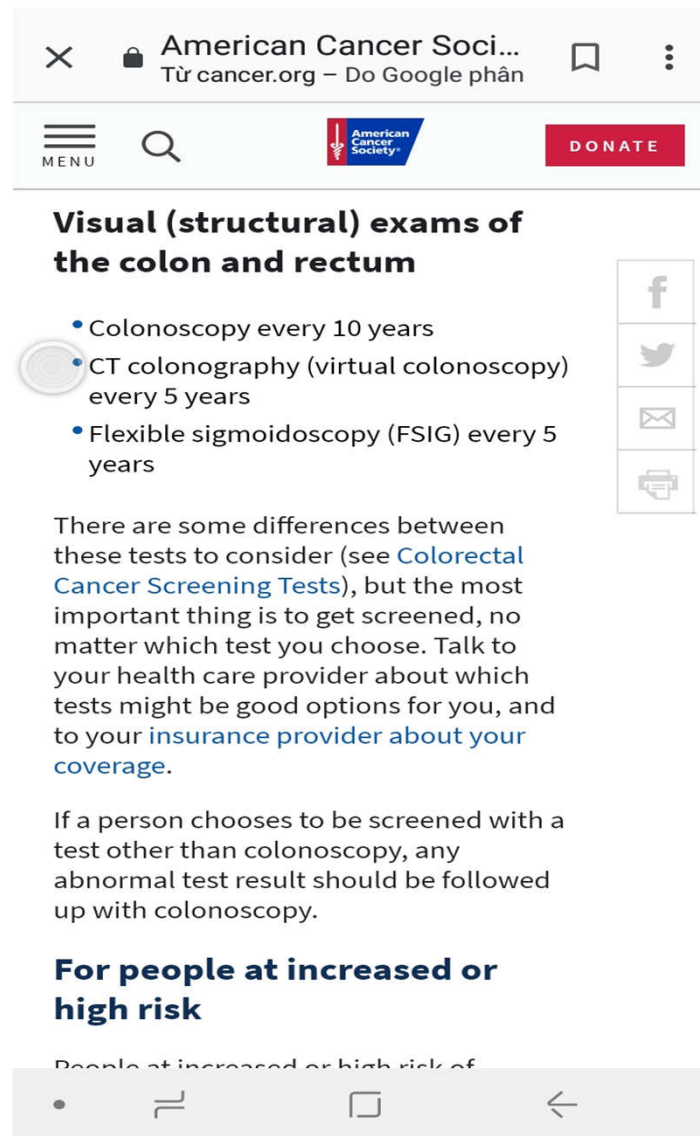
## Number of new cases in 2020, males, all ages



## Number of new cases in 2020, females, all ages



# TẦM SOÁT UNG THƯ ĐẠI TRỰC TRÀNG



The screenshot shows a mobile browser view of the American Cancer Society website. The address bar at the top displays "American Cancer Soci..." and "Từ cancer.org - Do Google phân". Below the address bar is a navigation bar with a menu icon, a search icon, the American Cancer Society logo, and a red "DONATE" button. The main content area features the heading "Visual (structural) exams of the colon and rectum" followed by a bulleted list of screening options: "Colonoscopy every 10 years", "CT colonography (virtual colonoscopy) every 5 years", and "Flexible sigmoidoscopy (FSIG) every 5 years". To the right of the list are social media and utility icons for Facebook, Twitter, email, and printing. Below the list is a paragraph of text explaining the importance of screening and consulting with a health care provider. The page ends with a heading "For people at increased or high risk" and the start of a sentence "People at increased or high risk of". At the bottom, a mobile browser navigation bar is visible with a back arrow and other navigation symbols.

American Cancer Soci...  
Từ cancer.org - Do Google phân

MENU

Visual (structural) exams of the colon and rectum

- Colonoscopy every 10 years
- CT colonography (virtual colonoscopy) every 5 years
- Flexible sigmoidoscopy (FSIG) every 5 years

There are some differences between these tests to consider (see [Colorectal Cancer Screening Tests](#)), but the most important thing is to get screened, no matter which test you choose. Talk to your health care provider about which tests might be good options for you, and to your [insurance provider about your coverage](#).

If a person chooses to be screened with a test other than colonoscopy, any abnormal test result should be followed up with colonoscopy.

**For people at increased or high risk**

People at increased or high risk of

# CHẤT LƯỢNG NỘI SOI ĐẠI TRÀNG

- SỰ CHUẨN BỊ ĐẠI TRÀNG CỦA BỆNH NHÂN.
- MÁY MÓC, DỤNG CỤ NỘI SOI.
- Ê KÍP LÀM NỘI SOI.

# HÌNH ẢNH NỘI SOI

- CÓ VAI TRÒ QUAN TRỌNG TRONG BÁO CÁO NỘI SOI TIÊU HÓA.
- LÀ MỘT CHỈ SỐ KHÔNG THỂ THIẾU CỦA KIỂM SOÁT CHẤT LƯỢNG NỘI SOI.
- CÁC HIỆP HỘI NỘI SOI LỚN KHUYẾN CÁO CHUẨN HÓA HÌNH ẢNH NỘI SOI.

# KHUYẾN CÁO

Bảng 1. Hình ảnh nội soi được khuyến cáo về các mốc trong nội soi đại tràng

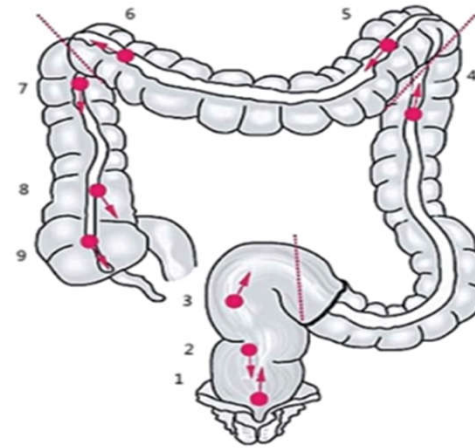
Khuyến cáo	Đoạn cuối hồi tràng	Đại tràng	Trực tràng	Vùng quanh ống hậu môn
ESGE (2001)	–	Manh tràng và lỗ ruột thừa Van hồi - manh tràng Đại tràng lên dưới góc gan Đại tràng ngang phía xa góc gan Đại tràng ngang gần góc lách Đại tràng xuống dưới góc lách Phần giữa đại tràng sigma	Phần thấp trực tràng (chụp 2 cm trên đường lược)	–
ASGE/ACG/AGA/AMA (2008)	–	Manh tràng, lỗ ruột thừa và van hồi - manh tràng	–	–
ESGE (2012)	Tùy chọn (nếu vào được)	Manh tràng và lỗ ruột thừa (lấy từ khoảng cách 2 - 4 cm để bao gồm nếp dây treo manh tràng) Manh tràng và van hồi - manh tràng Đại tràng lên dưới góc gan Đại tràng ngang phía xa góc gan Đại tràng ngang gần góc lách Đại tràng xuống dưới góc lách Phần giữa đại tràng sigma*	Phần dưới trực tràng gồm cả phía trước (chụp 2 cm trên đường lược và quan sát ngược ngược)	–
WCOG 2013 Báo cáo của Ủy ban điều tra (2014)	Tùy chọn (thay thế cho các mốc manh tràng)	Manh tràng và lỗ ruột thừa Van hồi - manh tràng Làm sạch kém nhất trong ba đoạn đại tràng	Tùy chọn (quan sát quặt ngược nếu được)	–
ASGE/ACG/AGA 2015	Tùy chọn (thay thế cho các mốc manh tràng)	Manh tràng, lỗ ruột thừa và nếp dây treo manh tràng Manh tràng và van hồi - manh tràng	Trực tràng khi quan sát quặt ngược	–
Tang và cộng sự (2015)	Tùy chọn (nếu vào được)	Manh tràng, lỗ ruột thừa và van hồi - manh tràng Đại tràng lên Đại tràng ngang Đại tràng xuống Đại tràng sigma	Trực tràng bao gồm cả quan sát phía trước và quặt ngược	Tùy chọn (nếu vùng này có liên quan đến triệu chứng)

# KHUYẾN CÁO

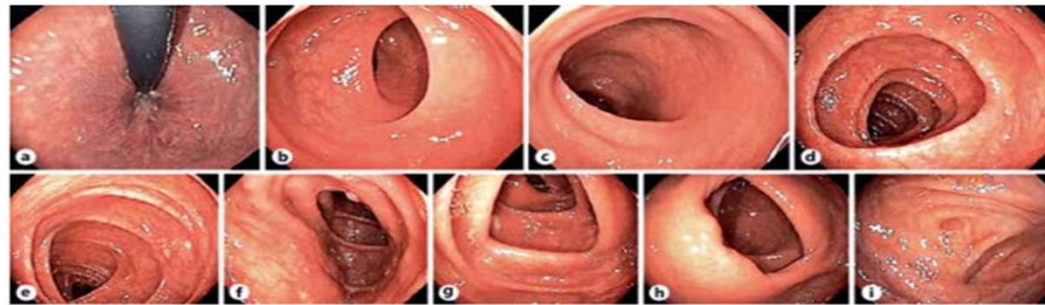
## Thực hành và kỹ thuật chụp ảnh nội soi đại tràng

Khi nội soi đại tràng, nên chụp 9 ảnh nội soi theo hệ thống:

- 1 - Phần thấp trực tràng khi quan sát quặt ngược
- 2 - Phần thấp trực tràng (chụp 2 cm trên đường lược)
- 3 - Phần giữa đại tràng sigma
- 4 - Đại tràng xuống phía xa góc lách
- 5 - Đại tràng ngang gần góc lách
- 6 - Đại tràng ngang phía xa góc gan
- 7 - Đại tràng lên phía gần góc gan
- 8 - Manh tràng và van hồi - manh tràng
- 9 - Manh tràng và lỗ ruột thừa



Hình 1. Chụp ảnh nội soi đại tràng có hệ thống (theo ESGE)



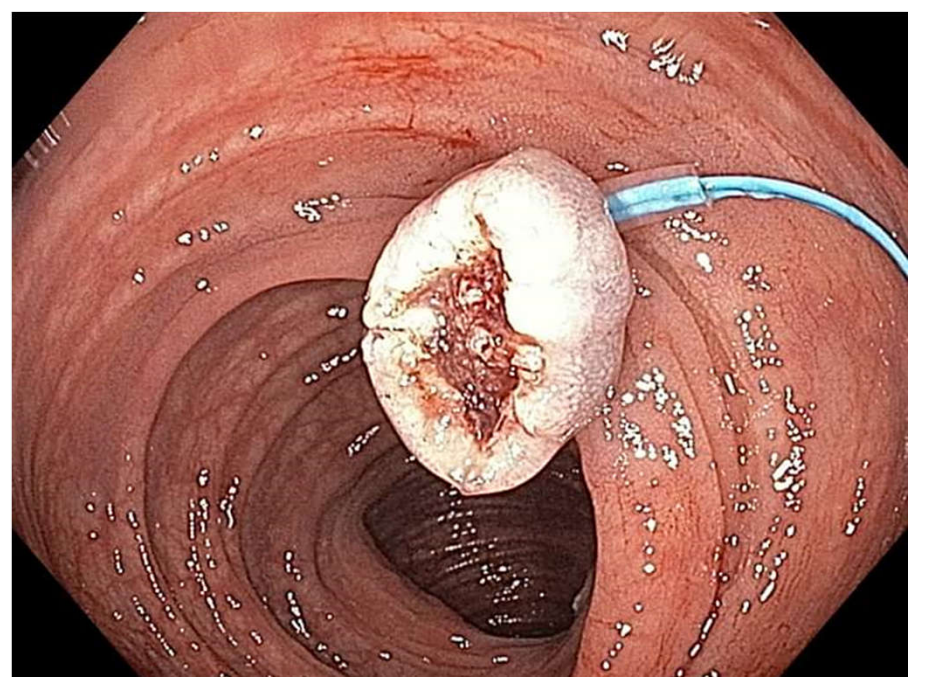
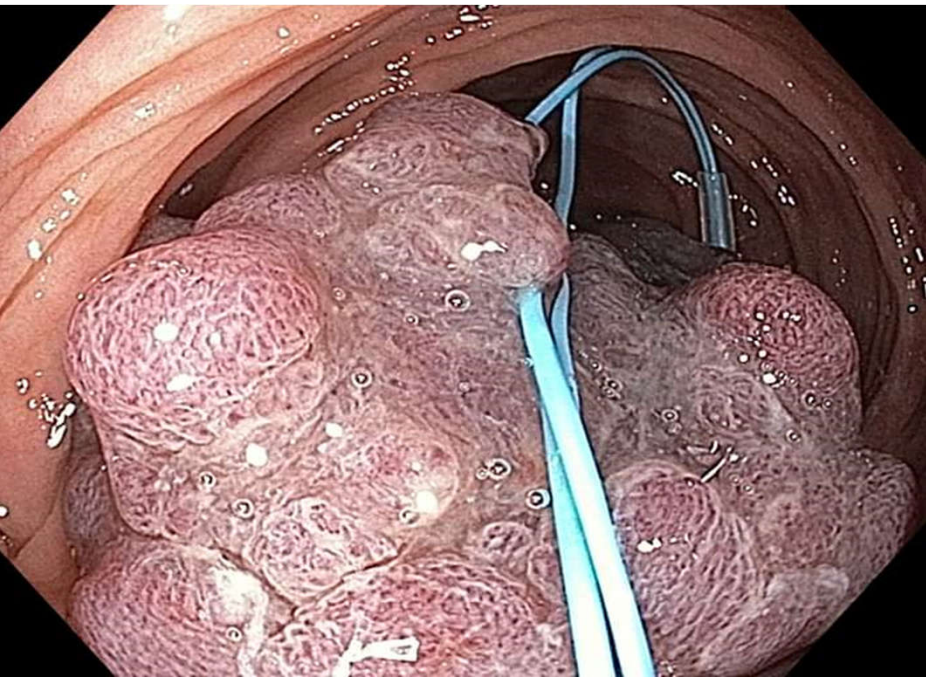
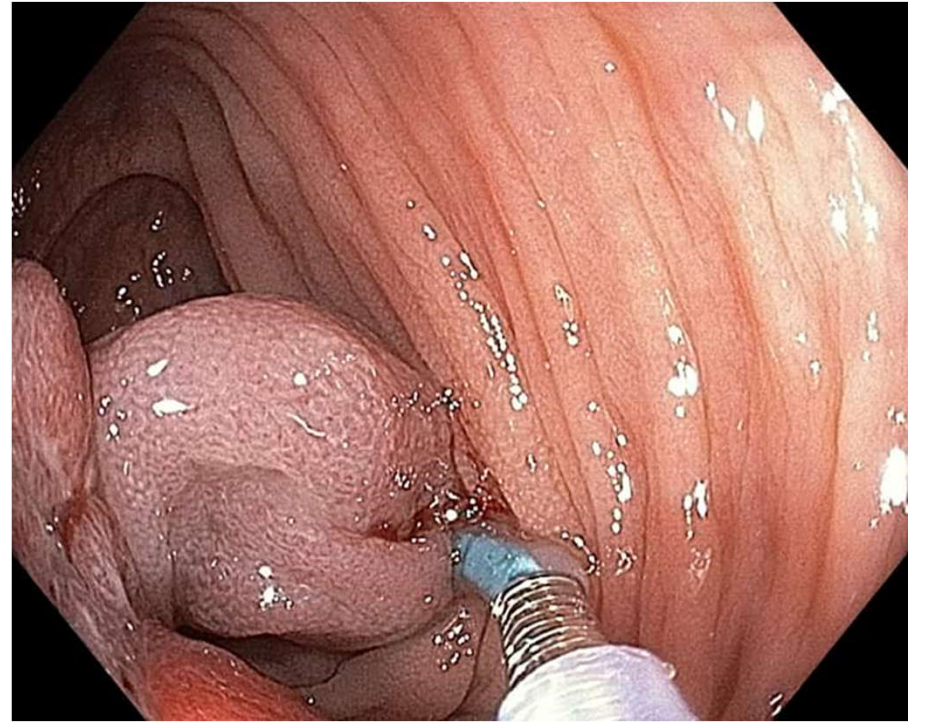
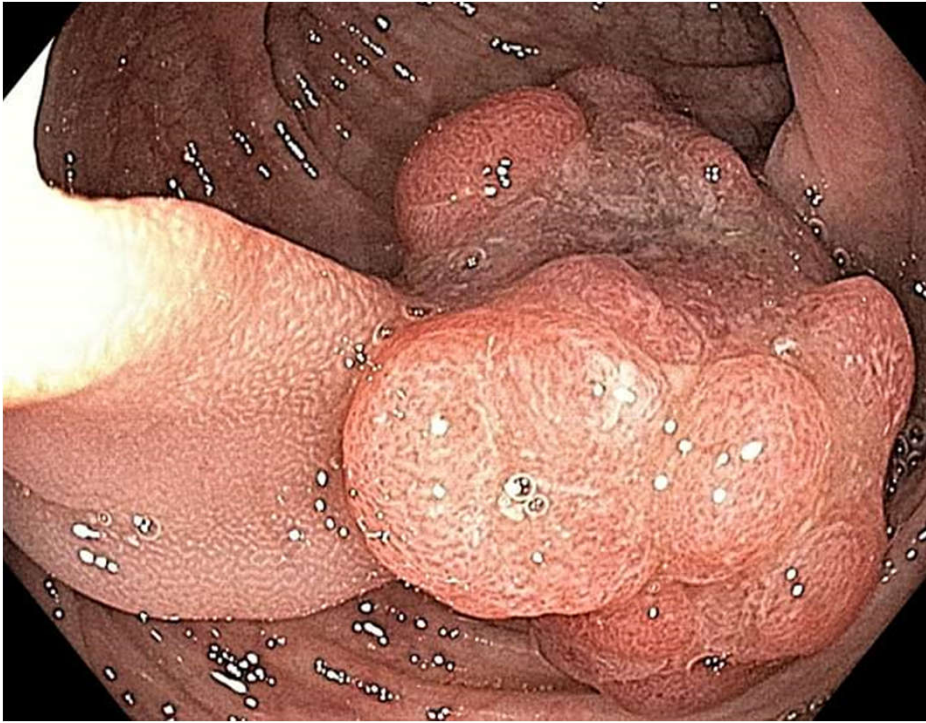
Hình 2. Chụp ảnh nội soi đại tràng có hệ thống

- a. Phần thấp trực tràng khi quan sát quặt ngược; b. Phần thấp trực tràng (chụp 2 cm trên đường lược); c. Phần giữa đại tràng sigma; d. Đại tràng xuống phía xa góc lách; e. Đại tràng ngang gần góc lách; f. Đại tràng ngang phía xa góc gan; g. Đại tràng lên phía gần góc gan; h. Manh tràng và van hồi - manh tràng; i. Manh tràng và lỗ ruột thừa



# HÌNH ẢNH NỘI SOI (tt)

- NGOÀI HÌNH ẢNH BÌNH THƯỜNG, THU THẬP HÌNH ẢNH BỆNH LÝ LÀ ĐIỀU BẮT BUỘC TRONG MÔ TẢ BÁO CÁO NỘI SOI → ĐỂ THEO DÕI HOẶC ĐỂ ĐIỀU TRỊ.
- NỘI SOI ĐIỀU TRỊ: GHI LẠI HÌNH ẢNH TRƯỚC, TRONG VÀ SAU THỰC HIỆN THỦ THUẬT.
- GHI LẠI HÌNH ẢNH BIẾN CHỨNG ( NẾU CÓ ).



# GHI HÌNH VIDEO NỘI SOI

- GHI HÌNH VIDEO NỘI SOI ĐỂ LƯU TRỮ NGÀY CÀNG DỄ DÀNG.
- TRONG MỘT SỐ TÌNH HUỐNG, VIDEO CÓ GIÁ TRỊ HƠN SO VỚI HÌNH ẢNH, CHỦ YẾU PHỤC VỤ VIỆC GIẢNG DẠY.
- HIỆN TẠI, GHI LẠI VIDEO TOÀN BỘ CÁC LẦN NỘI SOI CHƯA ĐƯỢC CÁC HIỆP HỘI KHUYẾN CÁO.

# KẾT QUẢ NỘI SOI

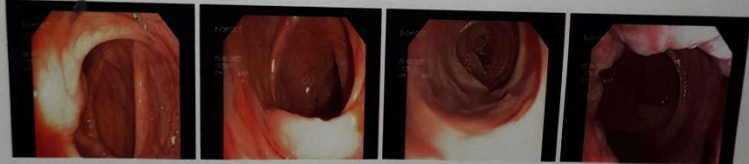
**BỆNH VIỆN TRƯỜNG ĐHY DƯỢC CẦN THƠ**  
179 Nguyễn Văn Cừ, P. An Khánh, Q. Ninh Kiều, Tp Cần Thơ  
02923.899.444

**TRUNG TÂM NỘI SOI - NỘI SOI  
CẦN THIẾT**

## KẾT QUẢ NỘI SOI ĐẠI TRÀNG

Mã bệnh nhân: 8027799  
Họ và Tên: [Redacted] Tuổi: 53 Giới: Nam  
Địa chỉ: [Redacted] ang  
BHYT: Không Số: Khoa Khoa Khám Bệnh  
BSCĐ: ThS. BS. Nguyễn Việt Thu Trang  
Chỉ định: Soi đại tràng không đau  
Chẩn đoán: K21 - Bệnh trào ngược dạ dày - thực quản; ; (K59) Rối loạn chức năng khác của ruột

### MÔ TẢ



- HẬU MÔN: CÓ BÚI TRÌ
- TRỰC TRÀNG: Bình thường
- ĐT SIGMA: Bình thường
- ĐT XUỐNG: Bình thường
- ĐT GÓC LÁCH: Bình thường
- ĐT NGANG: Bình thường
- ĐT GÓC GAN: Bình thường
- ĐT LÊN: Bình thường
- MANH TRÀNG: Bình thường

**KẾT LUẬN:**  
**TRÍ NỘI**  
**NỘI SOI ĐẠI TRÀNG BÌNH THƯỜNG**  
**ĐỀ NGHỊ:**

# KẾT QUẢ NỘI SOI

**Bệnh Viện**  
**Hoàn Mỹ**  
ITO Đồng Nai

**BỆNH VIỆN QUỐC TẾ CHẤN THƯƠNG CHÍNH HÌNH SÀI GÒN - ĐỒNG NAI**  
F99, Võ Thị Sáu, P.Thống Nhất, TP. Biên Hòa, T.Đồng Nai  
ĐT : (0251)3918559 | Fax: (0251)3918569  
Email : benhviensgdn@gmail.com  
Website : www.hoanmyitodongnai.com

---

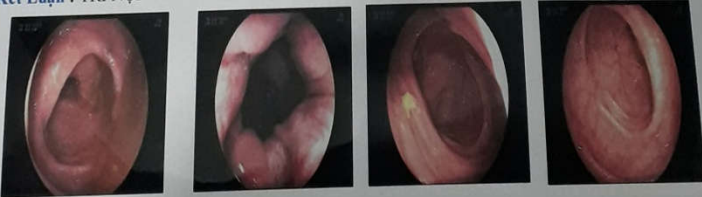
## KẾT QUẢ NỘI SOI

Tên người bệnh: [redacted] Ngày sinh: 26/05/1987 - 36 tuổi Giới tính: Nam  
Địa chỉ: [redacted]  
Mã y tế: 705075.230052924 Số bệnh án: BS gây mê:  
BS chỉ định: Nơi Chỉ Định: Phòng Khám nội (1.26)  
Ngày thực hiện: 1/12/2023 Tên thiết bị: Phòng nội soi 2: Hệ thống nội soi dạ dày, đại tràng EPX-2500  
Ngày lấy mẫu: 01/12/2023 Bác sĩ lấy mẫu:  
Nội dung: Nội Soi Đại Tr tràng Toàn Bộ Ống Mềm Không Sinh Thiết (Có Mê, Gồm Thuốc Sô)

**Tường trình kết quả :**

**Hậu môn:** Cơ vòng đóng kín, có vài búi trĩ nội hiện không xuất huyết  
**Trực tràng:** Niêm mạc trơn láng mềm mại  
**Sigma:** Niêm mạc trơn láng mềm mại  
**Đại tràng trái:** Niêm mạc trơn láng mềm mại, không u, không loét  
**Góc lách:** Bình thường  
**Đại tràng ngang:** Lòng ruột trống, các van ruột thấy rõ  
**Góc gan:** Bình thường  
**Đại tràng phải:** Niêm mạc mềm mại, không u, không loét  
**Manh tràng:** Van hồi manh tràng bình thường  
**Thang điểm Boston: 8 đ**

**Kết Luận : TRĨ NỘI**



**BÁC SĨ KẾT LUẬN**

# KẾT QUẢ NỘI SOI

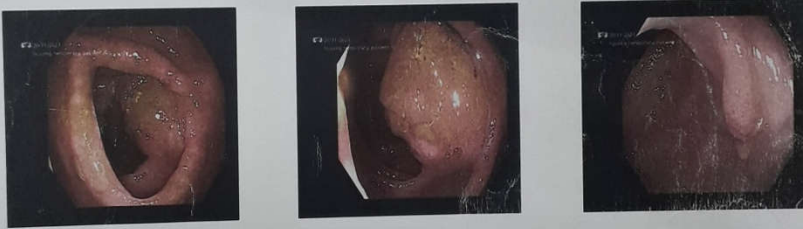
**BỆNH VIỆN BÌNH DÂN** Mã hồ sơ: 701412231108390  
*Kỹ thuật Chuyên sâu - Chăm sóc Chuyên nghiệp*  
Trụ sở chính: 371 Điện Biên Phủ - P.4 - Q.3 - TP.HCM  
Khu Điều trị Kỹ thuật cao: 326 Điện Biên Phủ - P.11 - Q.10 - TP.HCM  
ĐT: (028)38394747 Tổng đài CSKH: 19007123  
Email CSKH: cskhbvbd@gmail.com Website: www.bvbinhdan.com.vn

## KẾT QUẢ NỘI SOI ĐẠI TRÀNG

Bệnh nhân: [REDACTED]      Phái: Nam    Năm sinh: 1985  
Địa chỉ: [REDACTED]      SĐT: [REDACTED]  
Bác sĩ CĐ: BS. Nguyễn Thanh Lâm Phú      Nơi gửi: Tiêu Hóa - P4  
Ngày chỉ định: 17/11/2023      Ngày thực hiện: 17/11/2023  
Chẩn đoán: Viêm đại tràng không xác định

### MÔ TẢ KẾT QUẢ

- MIỆNG HỒI TRÀNG: NIÊM MẠC VIÊM ĐỎ PHÙ NỀ, KHÔNG LOÉT, SINH THIẾT LÂM GPB
- MANH TRÀNG: bình thường
- ĐẠI TRÀNG LÊN: bình thường
- GÓC GAN: bình thường
- ĐẠI TRÀNG NGANG: bình thường
- GÓC LÁCH: bình thường
- ĐẠI TRÀNG XUỐNG: bình thường
- ĐẠI TRÀNG SIGMA: CÓ 1 POLYPE KT 03 MM, KHÔNG CUỐNG, CBHM 30 CM
- TRỰC TRÀNG: bình thường
- HẬU MÔN: bình thường
- SINH THIẾT: [ X ]



**Kết luận:** VIÊM MIỆNG HỒI TRÀNG - SINH THIẾT LÂM GPB  
POLYPE ĐẠI TRÀNG SIGMA

Đề nghị: Ngày 20 tháng 11 năm 2023  
Bác sĩ thực hiện

# KẾT QUẢ NỘI SOI

**NSI S**  
FOR YOUR HEALTH

**PHÒNG KHÁM TIÊU HOÁ - NỘI SOI - XÉT NGHIỆM 91**  
91 Phạm Hữu Chí, Phường 12, Quận 5, Tp. Hồ Chí Minh  
033 955 7696  
077 955 7696

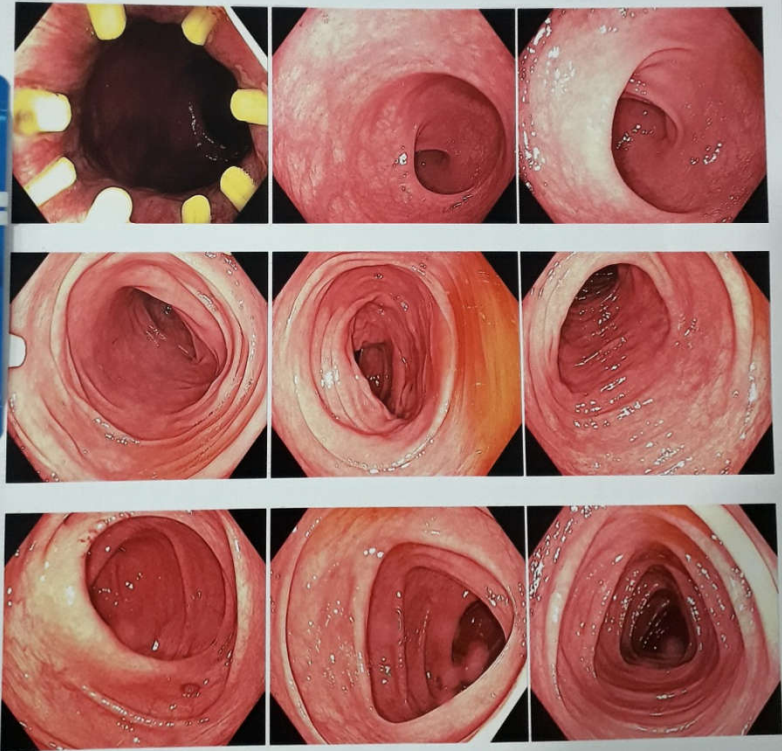
pkhoisoi@gmail.com  
phongkhamnoisoi.com.vn

Mã BN/Patient ID  
83T0100361

Mã HS/Report ID  
NS23020386

**HÌNH ẢNH NỘI SOI HẬU MÔN - TRỰC TRÀNG - ĐẠI TRÀNG**  
COLONOSCOPY REPORT

Họ và tên (Full name): [REDACTED]  
Giới tính (Sex): Nam  
Địa chỉ (Address): [REDACTED]  
Năm sinh (DOB): 1983  
Giới thiệu (Introduce by): TS.BS. Hồ Đăng Quý Dũng  
Ngày khám (Date): 06/02/2023



• Nhớ mang theo kết quả này khi tái khám

# KẾT QUẢ NỘI SOI




CÔNG TY TNHH Y TẾ HÒA HẢO - PHÒNG KHÁM ĐA KHOA  
(Tên cũ: TRUNG TÂM CHẨN ĐOÁN Y KHOA - MEDIC)  
254 Hòa Hảo, P.4, Q.10, TP. Hồ Chí Minh  
ĐT: 028.39270284 - 028.39272136, Mail: hoahao254@medic.com.vn

(QR code kết quả chứa bệnh án của quý khách. Medic không chịu trách nhiệm nếu quý khách cung cấp QR code cho người khác.)

Tìm và tải app "Medic Hoa Hao"  
để đăng kí khám và xem kết quả  
khám nhanh hơn

QRCode kết quả



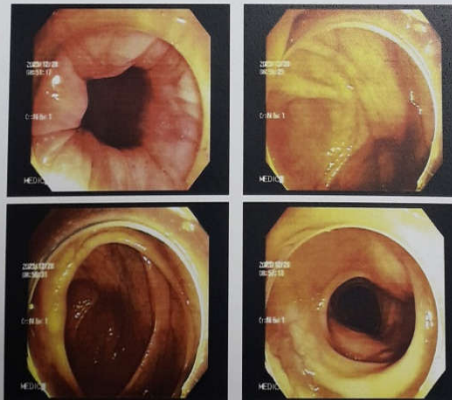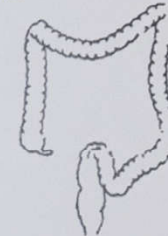
Máy: OLYMPUS CF-Q160AI

## KẾT QUẢ NỘI SOI

ID : 7540704 Ngày ĐK: 28/12/2023  
Họ và tên : ██████████ 46 tuổi Nữ  
Địa chỉ : ██████████  
Chẩn đoán sơ bộ : KIỂM TRA  
Bác sĩ chỉ định : BS TRƯƠNG CÔNG THÀNH BV chỉ định : MEDIC

### VÙNG KHẢO SÁT : NS ĐẠI TRÀNG CÓ GÂY MỀ

- ĐẠI TRÀNG CHUẨN BỊ SẠCH ( BOSTON 9 ĐIỂM)
- SOI TỚI MẠNH TRÀNG . ĐƯA MÁY SOI # 5 cm ĐOẠN CUỐI HỒI
- TRÀNG: NIÊM MẠC BÌNH THƯỜNG.
- . Miệng hồi tràng : bình thường.
- . Manh tràng: bình thường.
- . Đại tràng lên ----> Đại tràng xuống : bình thường.
- . Đại tràng sigma : bình thường.
- . Trực tràng : bình thường.
- . Hậu môn : CÓ TRỞ NỘI HIỆN TẠI KHÔNG XUẤT HUYẾT



**KẾT LUẬN :** NỘI SOI KHUNG ĐẠI - TRỰC TRÀNG: HIỆN TẠI CHƯA THẤY BẤT THƯỜNG  
TRỞ NỘI

Tp. Hồ Chí Minh, ngày 28/12/2023



# KẾT QUẢ NỘI SOI



Họ tên: ' 7540704  
Năm sinh: 1977 - Nữ - Điện thoại:  
Địa chỉ:  
Nai

**NGÀY KHÁM 28/12/2023**



**Nội soi**

[<< Trở về](#)



# KẾT QUẢ NỘI SOI



Họ tên: ..... 7540704  
Năm sinh: 1977 - Nữ - Điện thoại:  
Địa chỉ: !  
Nai

**NGÀY KHÁM 28/12/2023 > NOISOI / 452937**

*(Đây là kết quả dạng số trả tự động từ hệ thống Medic.  
Bản giấy Bác sĩ đã ký trả bệnh nhân.)*



00-report.pdf



452937\_17037  
28334327.jpg



452937\_17037  
28342343.jpg



452937\_17037  
28642017.jpg



452937\_17037  
28646880.jpg



452937\_17037  
28647834.jpg



452937\_17037  
28654011.jpg



452937\_17037  
28659305.jpg

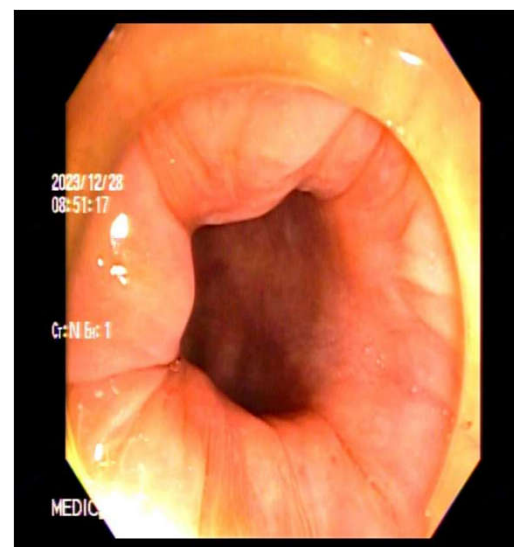
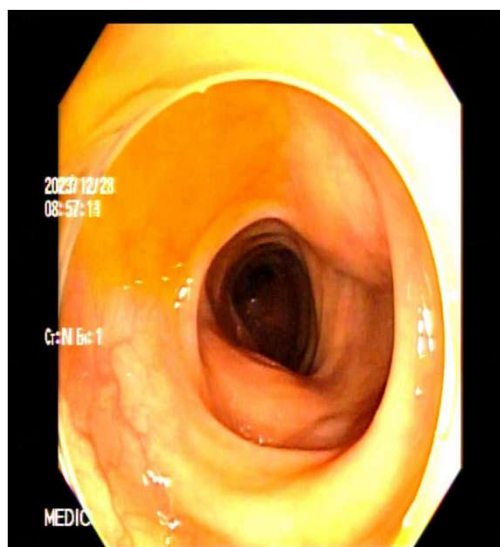
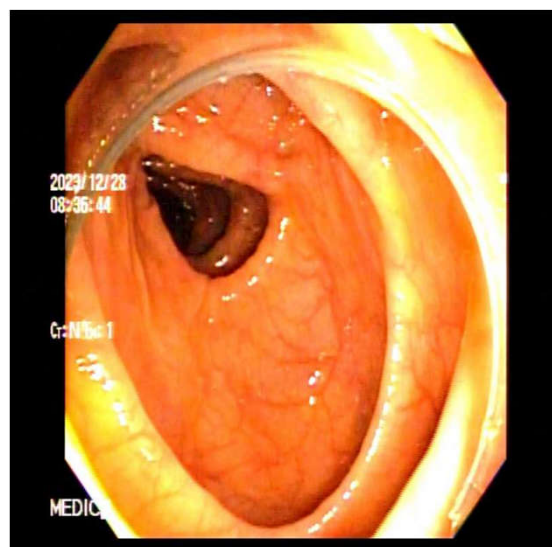
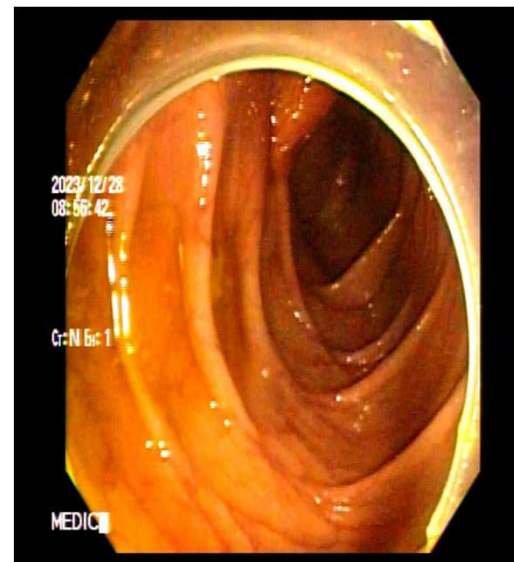
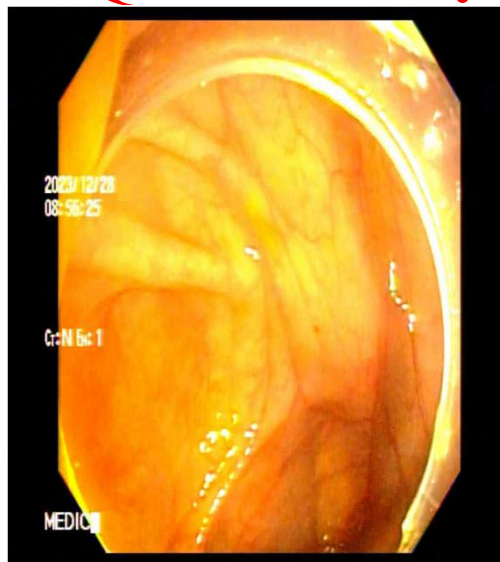
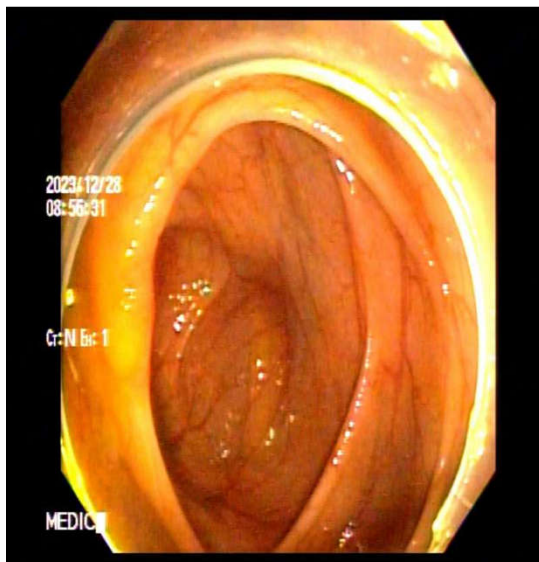


452937\_17037  
28690442.jpg

[<< Trở về](#)




# KẾT QUẢ NỘI SOI



# THÔNG TIN BỆNH NHÂN

🏠 + 57 ☰

 **CÔNG TY TNHH Y TẾ HÒA HẢO - PHÒNG KHÁM**  
(Tên cũ: TRUNG TÂM CHẨN ĐOÁN Y KHOA - MEDIC)  
254 Hòa Hảo, P. 4, Q. 10, TP. Hồ Chí Minh  
ĐT: 028.39270284 - Mail: hoahao254@medic.com

## THÔNG TIN BỆNH NHÂN

Họ tên:  ✓ - ID: 7540704  
Năm sinh: 1977 - Nữ - Điện thoại:

Địa chỉ:  
Hòa, T. :

### LỊCH SỬ KHÁM BỆNH

- NGÀY 28/12/2023 (Xem)
- NGÀY 24/12/2023 (Xem)
- NGÀY 10/12/2023 (Xem)
- NGÀY 12/11/2023 (Xem)
- NGÀY 29/10/2023 (Xem)
- NGÀY 13/10/2023 (Xem)
- NGÀY 29/09/2023 (Xem)

🏠 ○ 🏠

# THÔNG TIN BỆNH NHÂN



Họ tên:  ID: **7540704**  
Năm sinh: **1977** - **Nữ** - Điện thoại:   
Địa chỉ:   
**Nai**

**NGÀY KHÁM 24/12/2023**



**Khoa Tiêu Hóa**



**Điện chẩn  
đoán**

[<< Trở về](#)



# THÔNG TIN BỆNH NHÂN

🏠 + 57 ☰

Họ tên: [redacted] - ID: 7540704  
Năm sinh: 1977 - Nữ - Điện thoại: [redacted]  
Địa chỉ: [redacted]  
Nai

**NGÀY KHÁM 10/12/2023**

 **Khoa Tiêu Hóa**     **Xét Nghiệm**     **Siêu âm**

[<< Trở về](#)

---

⌂ ○ ☰

# BÀN LUẬN VÀ KẾT LUẬN

- HÌNH ẢNH NỘI SOI CHÍNH XÁC VÀ ĐẦY ĐỦ LÀ MỘT PHẦN KHÔNG THỂ THIẾU CỦA BÁO CÁO NỘI SOI TIÊU HÓA.
- CHỤP ẢNH CÓ HỆ THỐNG CẦN ĐƯỢC THỰC HIỆN THƯỜNG XUYÊN KHI NỘI SOI TIÊU HÓA.

# BÀN LUẬN VÀ KẾT LUẬN

- HỆ THỐNG THÔNG TIN BỆNH NHÂN CỦA CƠ SỞ Y TẾ NÊN KẾT HỢP CŨNG NHƯ LƯU TRỮ DỮ LIỆU VỀ HÌNH ẢNH NỘI SOI.
- QR CODE .