



# Sister Mary Joseph Nodule

Bs Jasmine Thanh Xuân

Bs Trần Thùy Trang

*Khoa Siêu Âm - Medic*

- BN nữ, 55 tuổi
- Lí do đến khám: BN thấy sờ cộm vùng nách phải -> khám tại nhiều cơ sở -> ngày 13/06/2023: đến khám tại Medic để sinh thiết u vú.

1m60 - 70kg *Bệnh Khoa  
NS Tracy*

CÔNG TY TNHH Y TẾ HÒA HẢO  
PHÒNG KHÁM ĐA KHOA  
(Tên cũ: TRUNG TÂM CHẨN ĐOÁN Y KHOA-MEDIC)  
254 Hòa Hảo - P4 - Q10 - TP. HCM  
ĐT: 028 3927 0284 - 028 3927 2136

GIẤY

Ông, Bà: *[Signature]* Năm sinh: 1968

Địa chỉ: .....ĐT: .....

Lâm sàng: *U vú @ + hạch nách @*

Yêu cầu của BS: .....

1. Siêu âm: *→ FNA dưới siêu âm*

2. X Quang: *(2) L 280614. 71*

3. Nội soi:



Sở Y tế TP Hồ Chí Minh  
 Bệnh Viện Hùng Vương  
 Địa chỉ: 128 Hồng Bàng  
 Điện thoại: (028) 38558532



2

## KẾT QUẢ SIÊU ÂM TUYẾN VÚ HAI BÊN

Họ tên: [REDACTED] Tuổi

Địa chỉ: [REDACTED]  
 Khoa phòng: Khám Nữ 2      Bác sỹ CĐ: CKI Mạc Thủy Thảo Phương

Chẩn đoán    Khối u không xác định ở vú;  
 Lâm sàng      Khối u không xác định ở vú

### Mô tả hình ảnh:

#### Vú phải:

Cấu trúc phân âm: không đồng nhất sợi tuyến

RT 10:00 2 B (2), phân âm kém, kích thước 19\*9 mm, 18\*10 mm, trục ngang, bờ không đều, không bóng lưng, không vôi hóa, không tăng sinh mạch máu BIRADS 4C

RT 10:00 1 B, phân âm kém, kích thước 6\*3 mm, hình dạng bầu dục, trục ngang, bờ viền rõ, không bóng lưng, không vôi hóa, không tăng sinh mạch máu BIRADS 3

#### Vú trái:

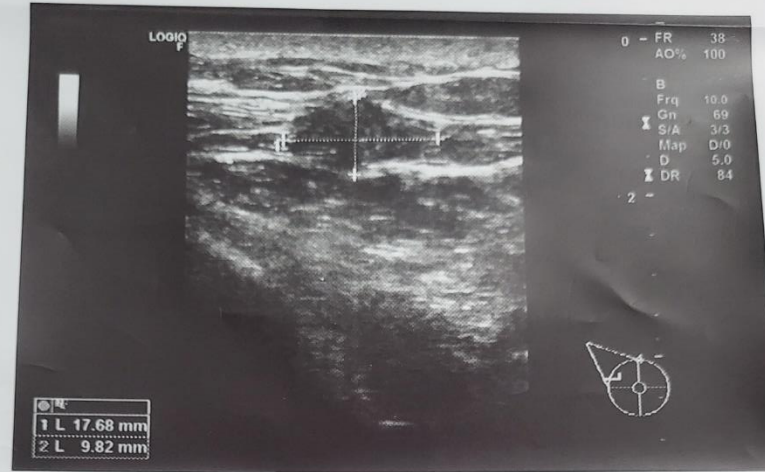
Cấu trúc phân âm: không đồng nhất sợi tuyến

Vú bình thường BIRADS 1

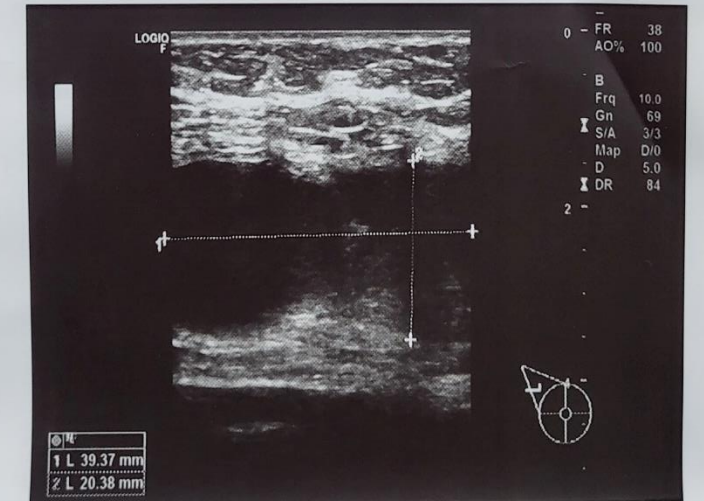
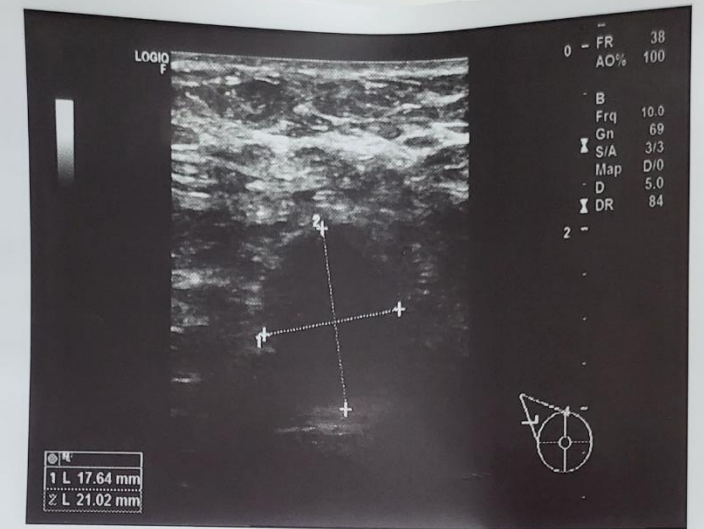
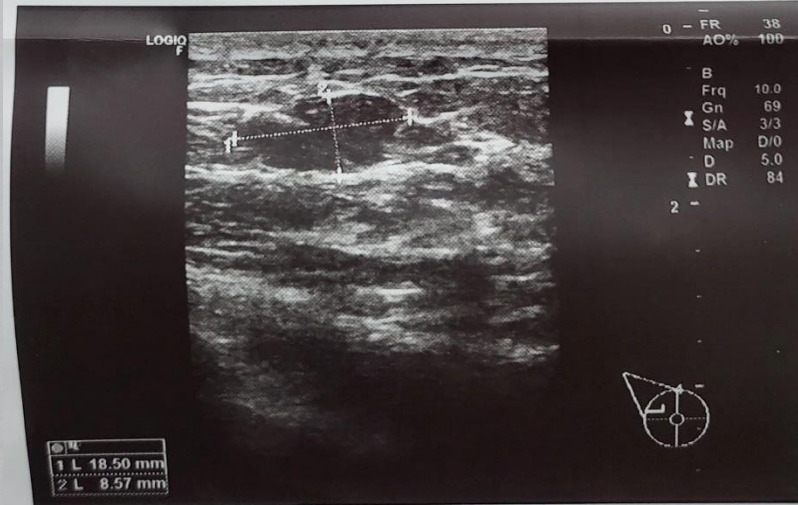
Hạch nách phải: d1=39\*20 mm, d2=18\*21 mm, mắt rón

### Kết luận:

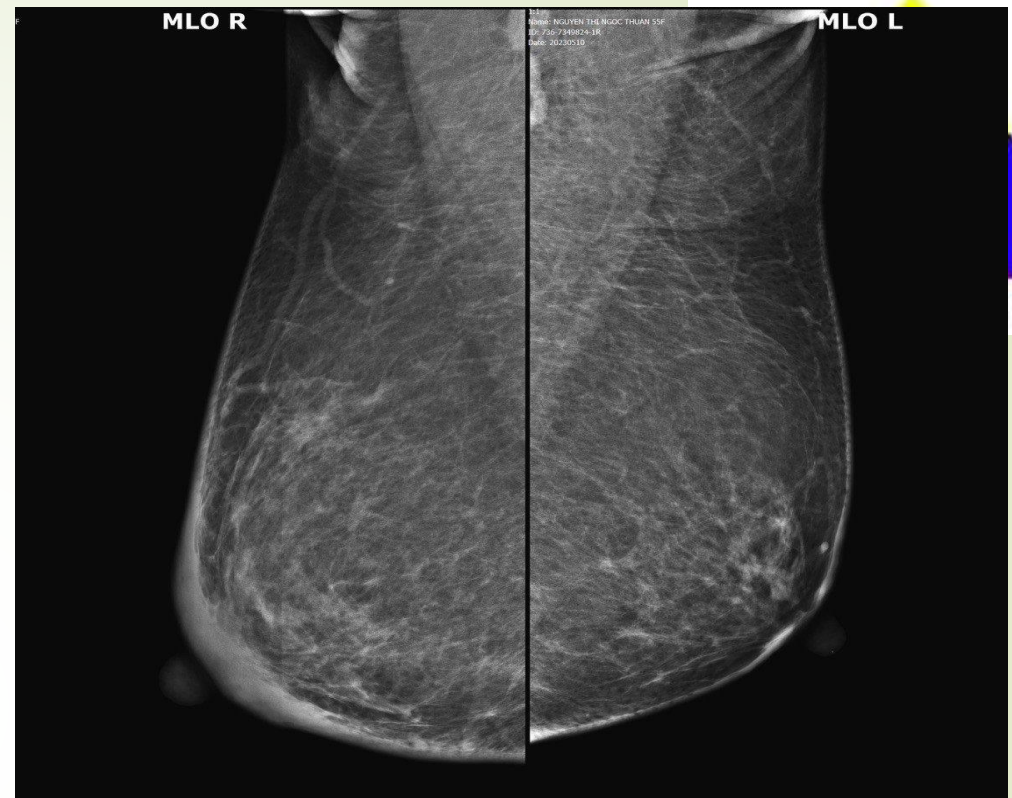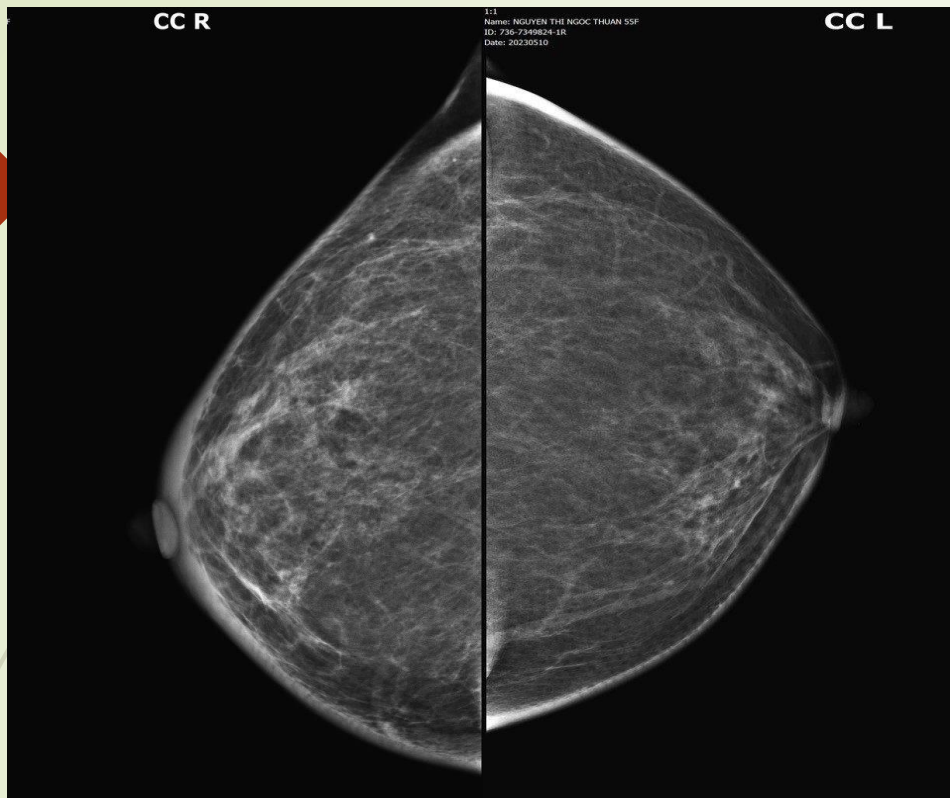
ĐA U VÚ PHẢI + HẠCH NÁCH PHẢI KHÔNG ĐIỂN HÌNH  
 PHÂN LOẠI BIRADS: 4C



RT 10 00 2 B B4C (2)







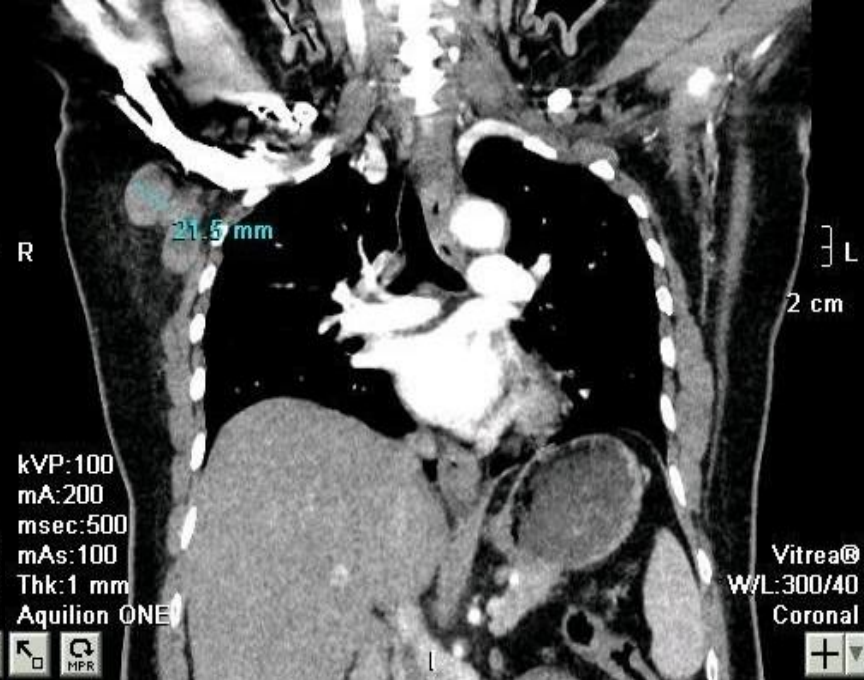
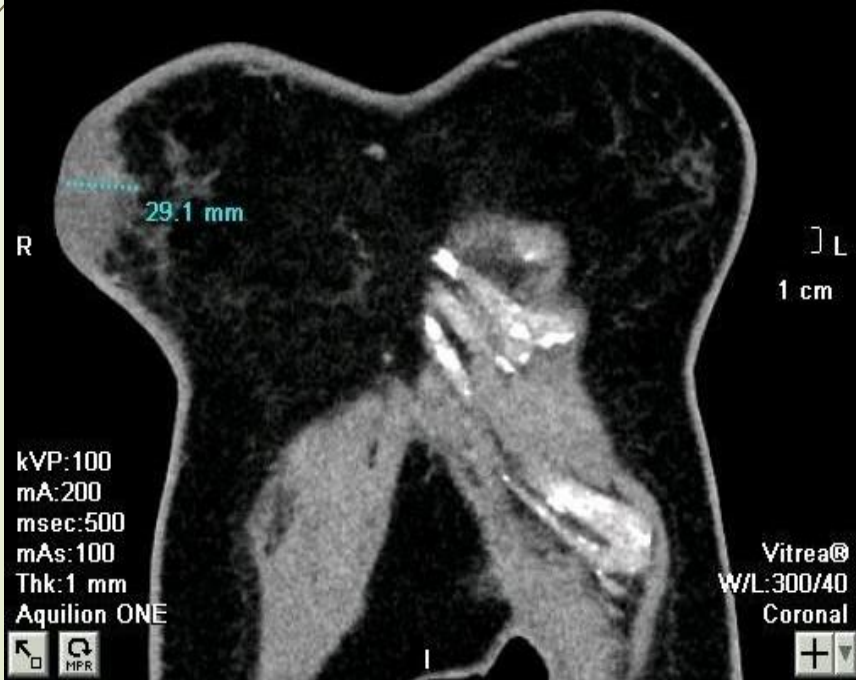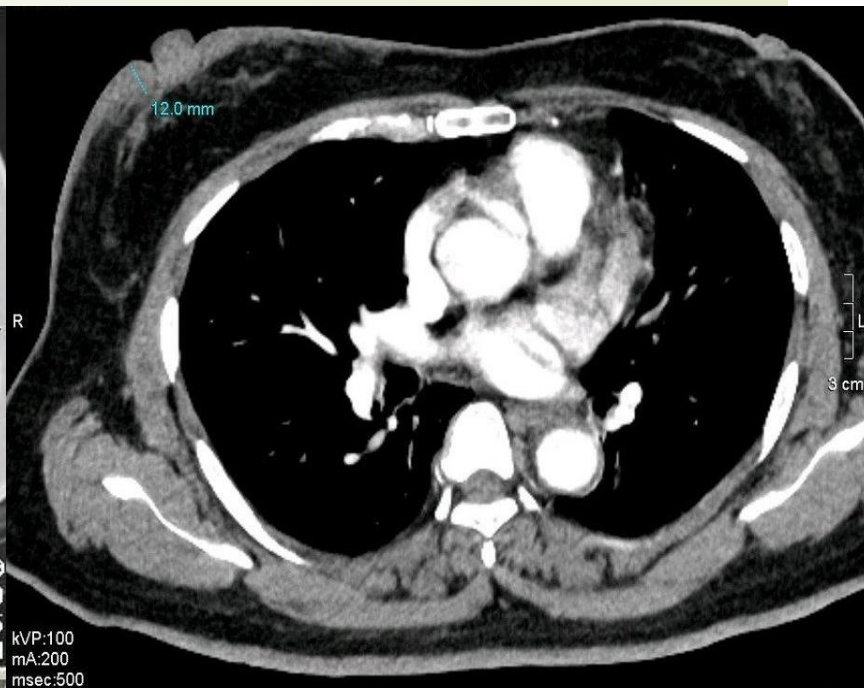
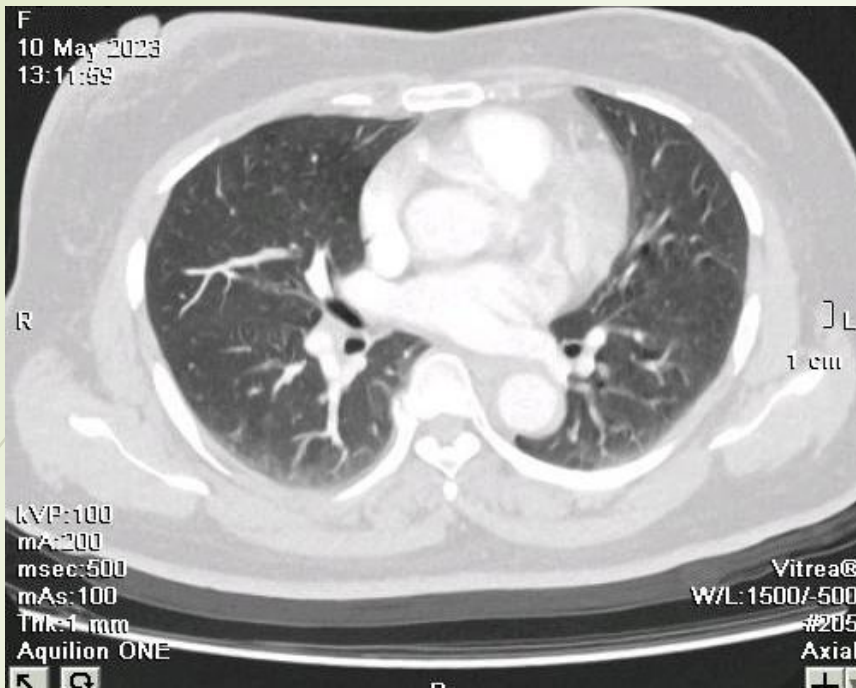
Lý do khám : U vú P

**XQ Nhũ Ảnh M4 [Film]**

- |                    |                              |
|--------------------|------------------------------|
| Cấu trúc vú        | : thành phần cấu tạo loại: a |
| Dây chằng Cooper   | : Không có ảnh bất thường    |
| Khối choán chỗ     | : không thấy                 |
| Vôi hóa            | : không thấy                 |
| Phần mềm vùng nách | : hạch nách 2 bên > 1cm      |
| Da quầng núm vú    | : dày da vú P nhiều          |
| Ống tuyến          | : Không có ảnh bất thường    |
| Mô lân cận         | : Không có ảnh bất thường    |

Cảm nghĩ : **dày da vú P nhiều (BIRADS 0), vú T (BIRADS 1)**

Đề nghị : **nên kết hợp lâm sàng, Siêu âm vú đàn hồi, sinh thiết lõi vú P**







**Bác sĩ chỉ định** : **BS. MẠC THỦY THẢO PHƯƠNG**

**Bệnh viện** : **BV. HÙNG VƯƠNG** **Khoa : PK**

**LÝ DO KHÁM** :

**Máy** : **MSCT 640 \_ 2**

**Vùng** : **CT NGỰC** **Không tiêm tương phản**

**Kết quả** : **KĨ THUẬT:**

Các lát hình 1mm qua 2 phổi, không và có tiêm cản quang, khảo sát ở hai cửa sổ: nhu mô, trung thất.

Vấn

**MÔ TẢ:**

Dày mô dưới da quanh núm vú phải, chỗ dày nhất khoảng 29mm, bờ nhám nhỏ.

Phì đại lớn nhiều hạch nách phải.

Khí quản thoáng, không tắc nghẽn. Không tổn thương nhu mô phổi hai bên.

Không thấy tràn dịch màng phổi hai bên.

Không thấy phì đại hạch trung thất, hạch rốn phổi hai bên.

ĐMC ngực không phình, các nhánh ĐM trên cung bình thường.

Vách thực quản mỏng, không giãn.

\*\*\* **KẾT LUẬN:**

**DÀY MÔ DƯỚI DA QUANH NÚM VÚ PHẢI + PHÌ ĐẠI HẠCH NÁCH PHẢI.**



BỆNH VIỆN HÙNG VƯƠNG  
128 HỒNG BÀNG, PHƯỜNG 12, QUẬN 5, TP.HCM  
Khám Nữ 2



23125357

## HỒ SƠ BỆNH ÁN KHÁM VÚ

Họ và tên:

Năm sinh: 1968

Giới tính: Nữ

Địa chỉ:

PARA : 05000005

### I. Tiền sử gia đình:

1. Ung thư vú : Không,
2. Ung thư buồng trứng : Không ,

### II. Tiền sử bản thân:

1. Kinh lần đầu : tuổi
2. Mãn kinh :
3. Sử dụng thuốc ngừa thai : năm
4. Điều trị nội tiết hậu mãn kinh : năm
5. Đặt túi ngực: Không
6. Tiền sử sinh thiết vú : Không
7. Tiền sử mổ vú: Không
8. Khác :

### III. Lí do khám: U vú

Ghi chú:

**IV. Khám lâm sàng:** vùng quầng vú núm vú phải có dấu da cam. Nách phải nhiều khối d1=4\*3cm, d2=3\*2 cm, giới hạn không rõ, di động kém với mô xung quang

**V. Cận lâm sàng:** Siêu âm tuyến vú hai bên;

**VI. Chẩn đoán:** THEO DÕI K VIÊM VÚ PHẢI + HẠCH NÁCH PHẢI KHÔNG ĐIỀN HÌNH Mã ICD:

**VII. Đề nghị:** XQ vú (Medic): Dày da vú (P) nhiều (BIRADS 0), vú trái (BIRADS 1)  
CT scan ngực có cản quang (Medic): dày mô dưới da quanh núm vú (P) + phì đại hạch nách (P)

Hội chẩn BCN khoa

**VIII. Toa thuốc:** 1. Sulcilat 750mg 14 Viên  
Ngày uống 2 lần, lần 1 viên sau ăn, cách 12 tiếng; Sáng; Tối  
2. Medrol 16mg 14 viên  
Uống mỗi ngày 2 lần, lần 1 viên, sau ăn; Sáng; Chiều  
3. Ag-ome 20mg 7 viên  
Uống mỗi ngày 1 lần, lần 1 viên, trước ăn 30 phút; Sáng

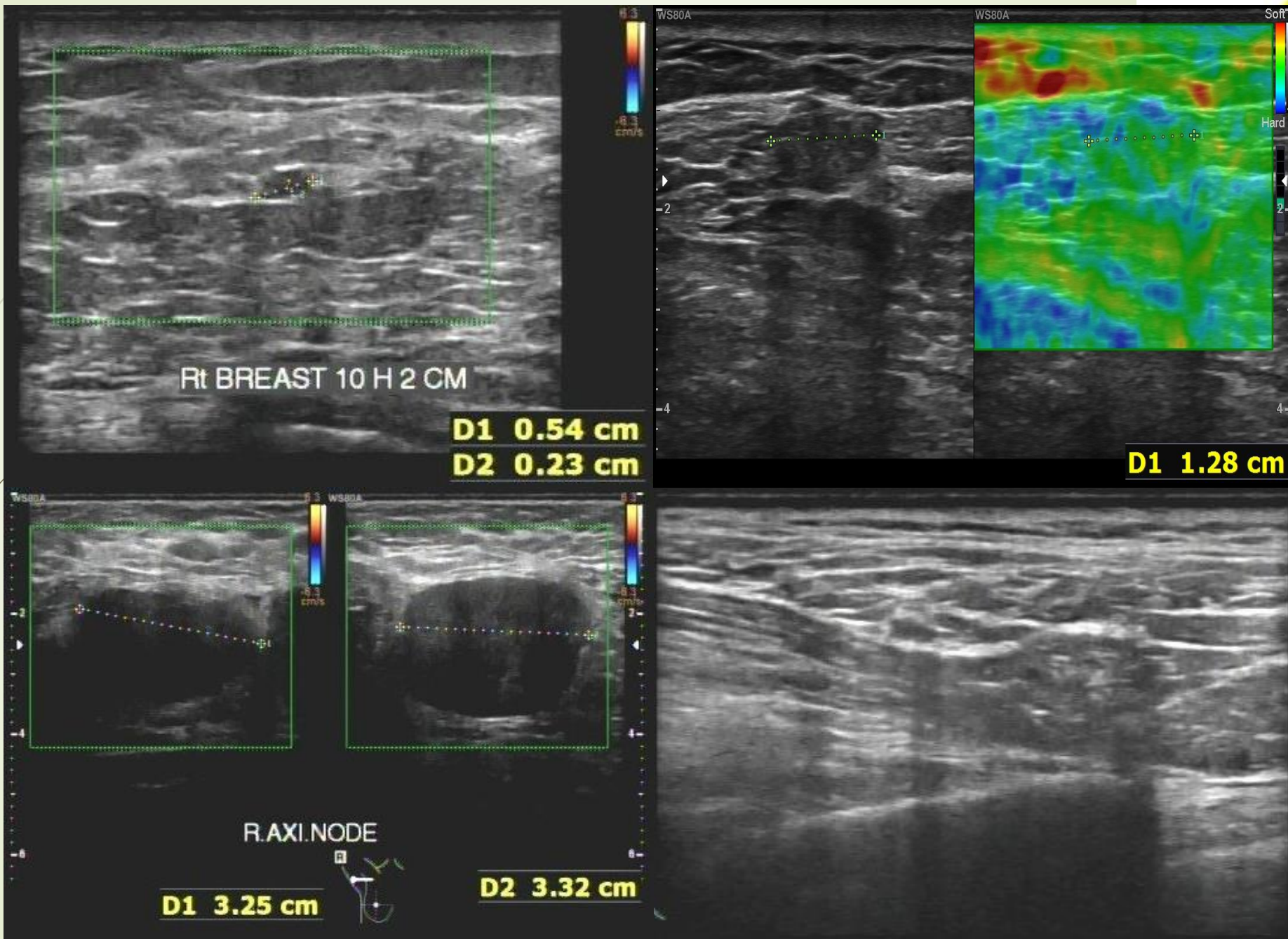
**IX. Hội chẩn:** Đã hội chẩn BCN khoa (BS Chi): điều trị kháng sinh + kháng viêm. 1 tuần đánh giá lại

**X. Tái khám:** 1 TUẦN TÁI KHÁM

Ngày 10 tháng 05 năm 2023











## PHIẾU CHẨN ĐOÁN TẾ BÀO HỌC



MS : **C2023005556**

Bệnh nhân

Địa chỉ

Bác sĩ : Bsck 2 Thanh Xuân

Bệnh viện : CTTNHHYT HÒA HẢO

**Lâm sàng** : Dày da quanh quầng vú phải + Hạch nách phải

Ngày nhận mẫu : 13/06/2023 Ngày trả KQ: 14/06/2023

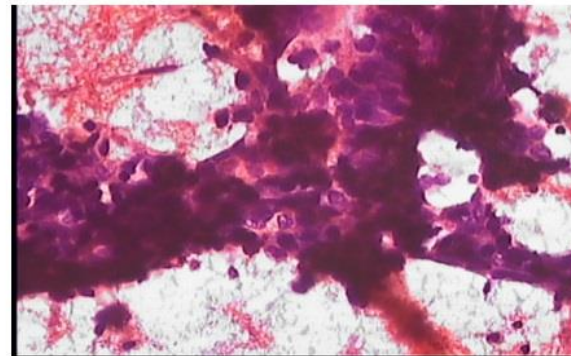
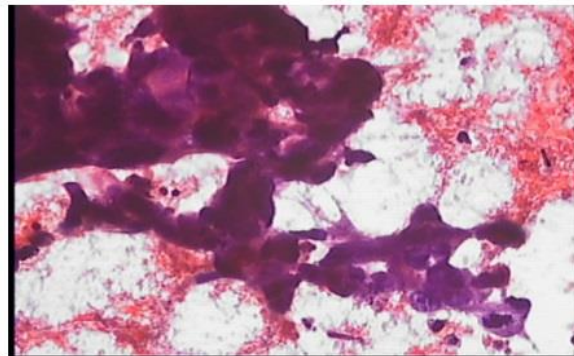
**CHẤT THỬ** : Tế bào học qua chọc hút bằng kim ở tổn thương của vú & Hạch nách.

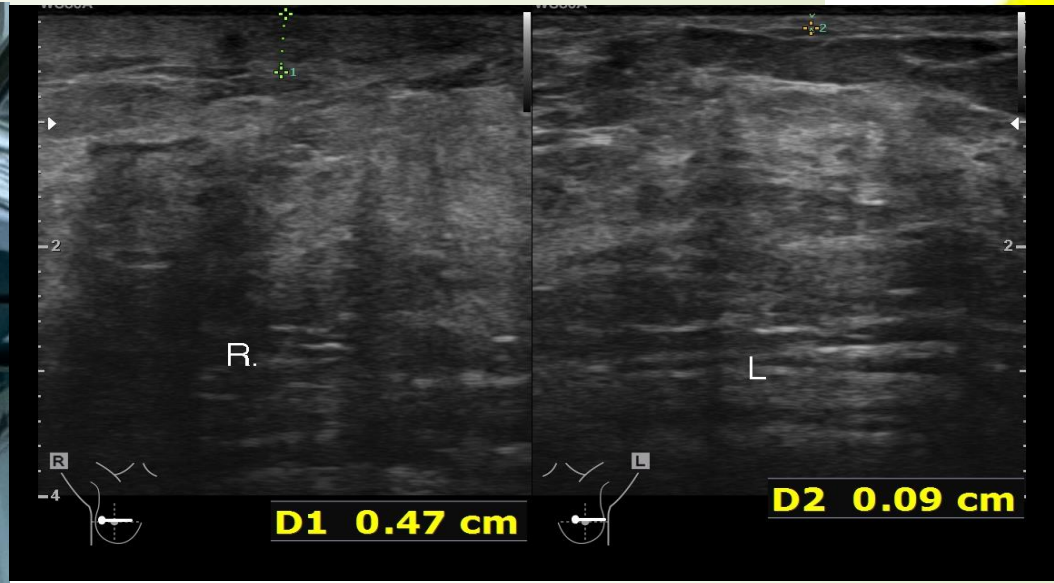
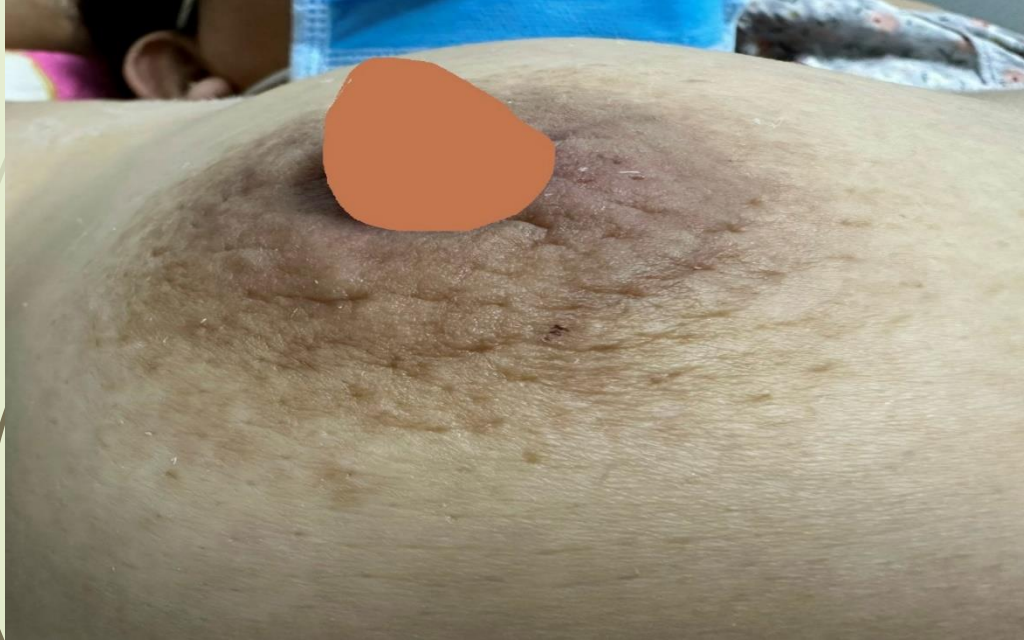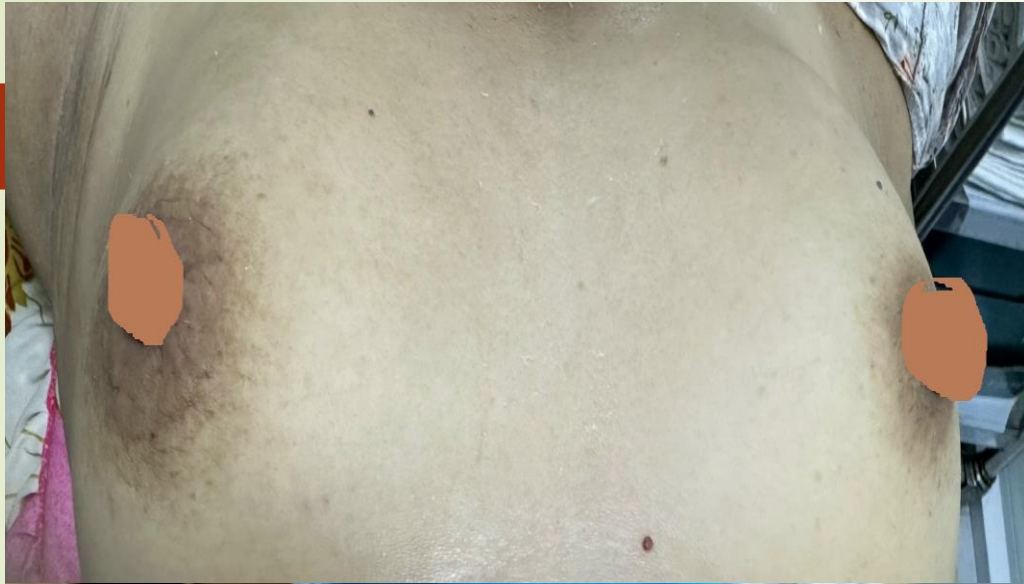**ĐẶC ĐIỂM TẾ BÀO** :

- **Vú phải:** Các lam của mẫu thử chỉ có tế bào mỡ, tế bào sợi và hồng cầu.

- **Hạch nách phải:** Mẫu thử có nhiều lymphô bào và có nhiều tế bào nhân to dị dạng xếp thành đám dạng tuyến

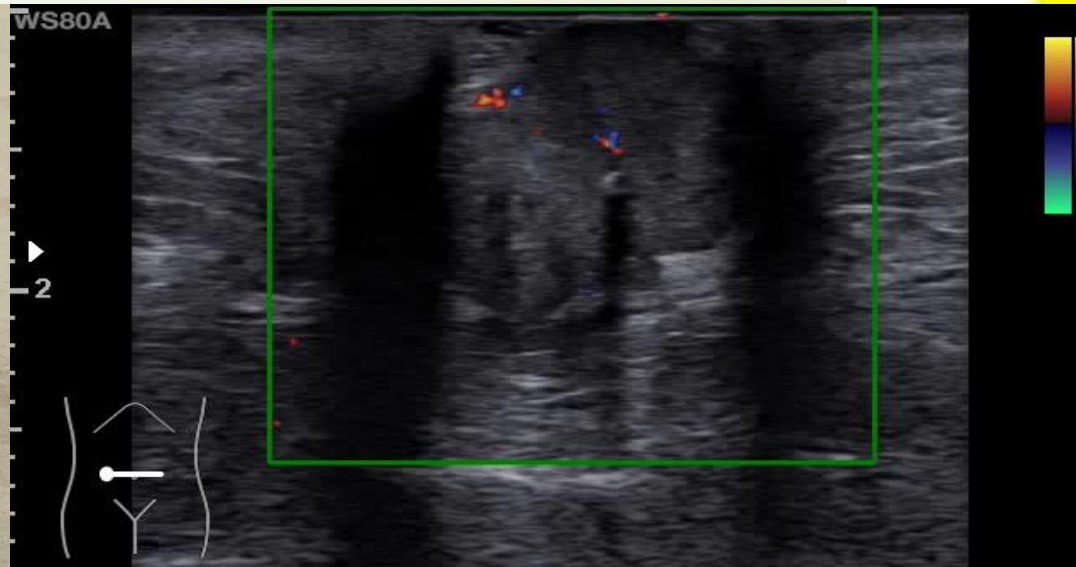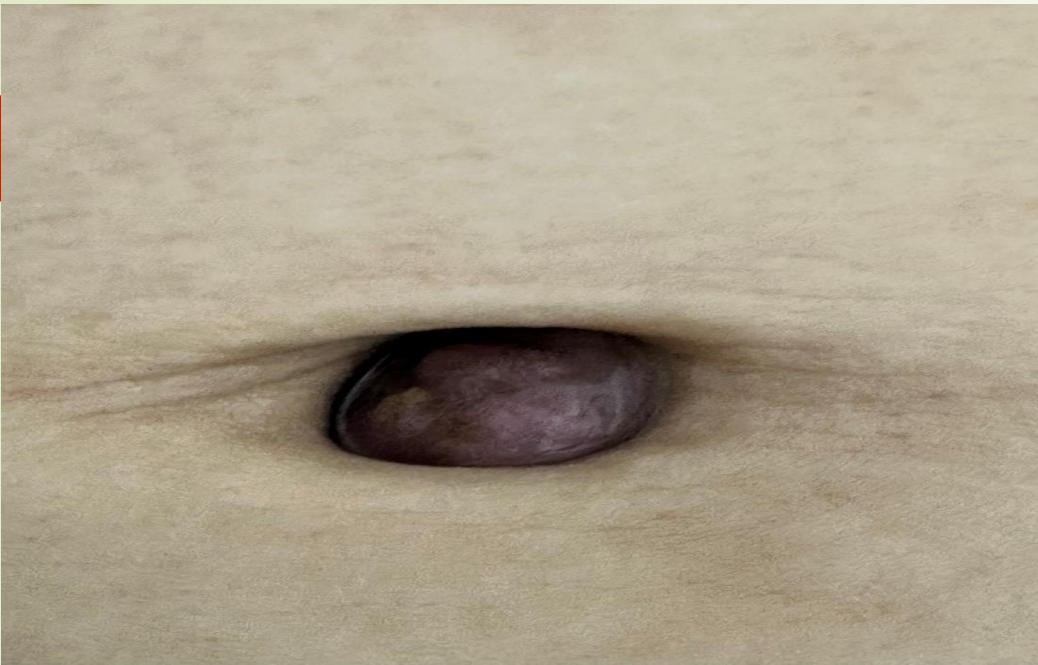**KẾT LUẬN :** CARCINÔM TUYẾN DI CĂN HẠCH.



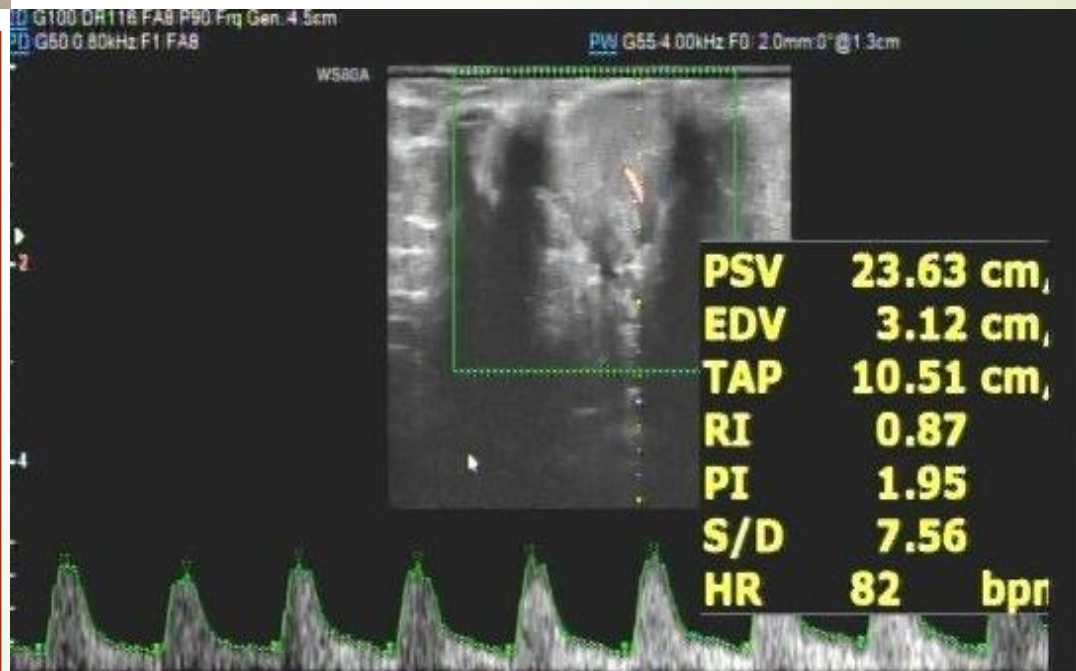


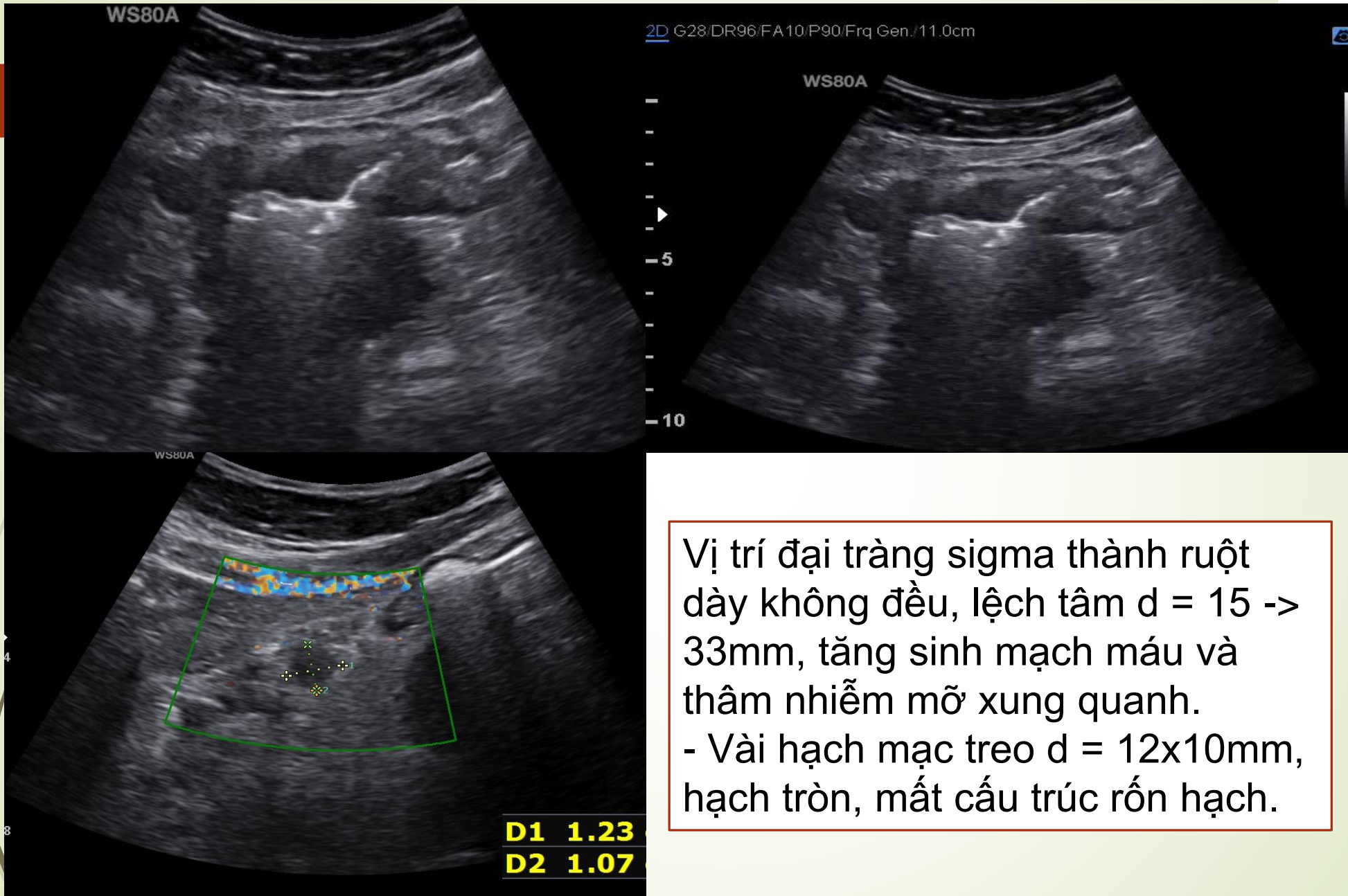
- Có dấu da cam quanh quầng vú (P).
- Sờ không cứng, không nóng đỏ.
- Có vài hạch cứng vùng nách (P).
- Dày da quanh quầng vú (P), không thấy tổn thương nghi ngờ trên siêu âm vú (P).





- Vùng rốn có tổn thương đỏ sẫm, không rỉ dịch, ấn không đau
- Tổn thương xuất hiện cùng khoảng thời gian BN thấy sưng vú và nổi hạch.
- Siêu âm: thấy tổn thương đặc, echo kém, bờ đa cung, tăng sinh mạch máu nhiều, có phổ động mạch.





Vị trí đại tràng sigma thành ruột dày không đều, lệch tâm  $d = 15 \rightarrow 33\text{mm}$ , tăng sinh mạch máu và thâm nhiễm mỡ xung quanh.  
- Vài hạch mạc treo  $d = 12 \times 10\text{mm}$ , hạch tròn, mất cấu trúc rốn hạch.





- Nhận định: K đại tràng Sigma di căn rốn, di căn hạch nách (P).
- Hội chẩn GS Sào Trung, xin chỉ định tiếp theo cho BN:
  - CT toàn thân
  - Nội soi đại tràng + sinh thiết u
  - XN máu.

4. ECG / ECG 24 giờ / ECG / Gắng sức / Điện não đồ :

5. MSCT: \* Ý Kiến GS Sào Trung (qua tiền thoại)

6. MRI: [ - CT toàn thân (có CE)

7. Xét nghiệm: [ - Nội soi đại tràng + sinh thiết u → hẹn lại

8. Giải phẫu bệnh: - XN máu: CT Máu + SGOI, SGPT, ure, creatinine / máu

Tế bào (FNAC): - CEA, CA19-9, CeGFR.

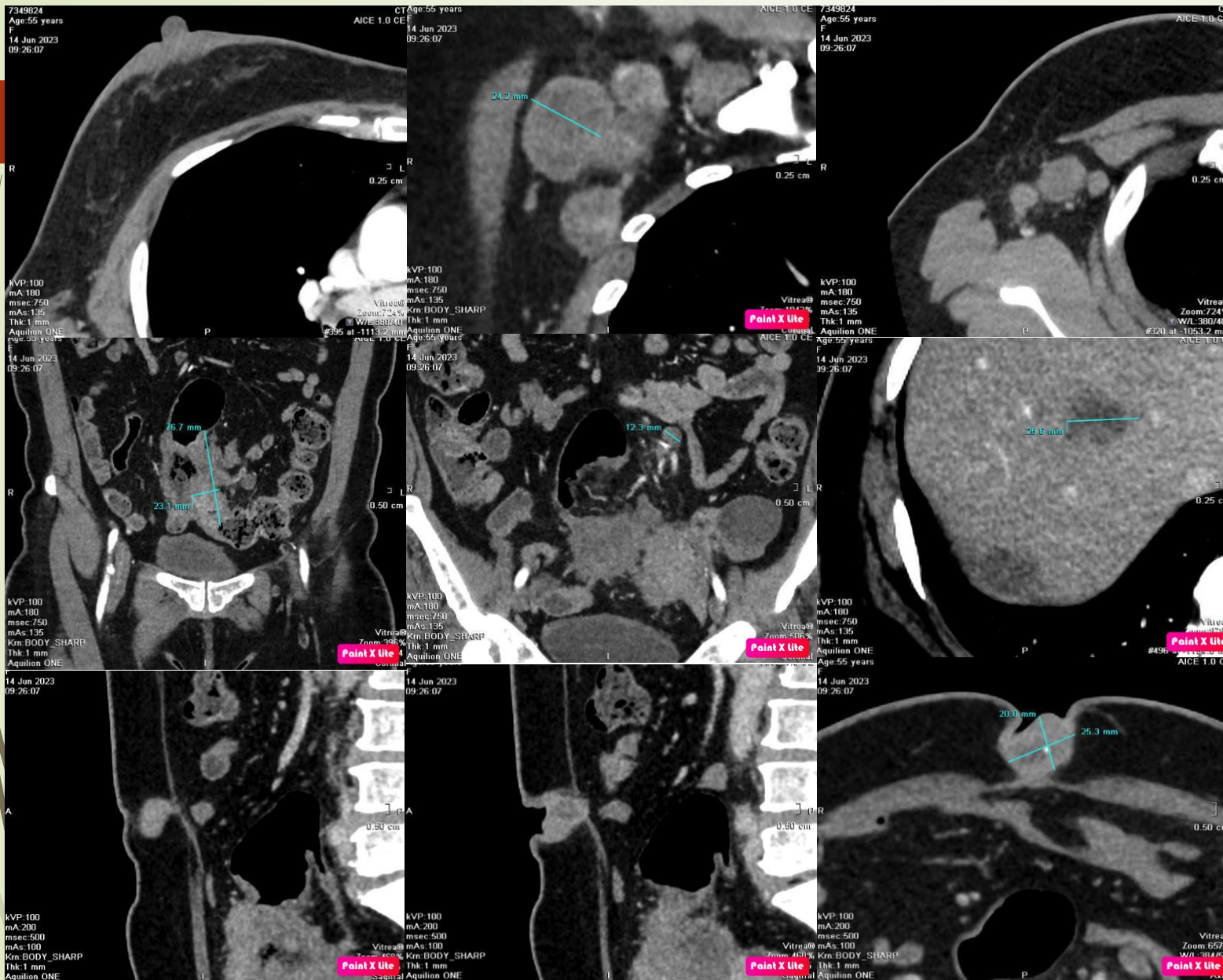
(PAP): - Romatet.

9. Các chỉ định khác:

TP. HCM, ngày ..... tháng ..... năm 20...

BS: ..... BS. Nguyễn Sào Trung

13.6.2023



## Kết luận:

- Dày da vùng quanh núm vú phải d= 13mm
- TD K đại tràng di căn gan, di căn hạch ổ bụng và hạch nách phải.
- Thương tổn đậm độ mô ở vùng rốn d = 20x25,3mm nghĩ do di căn.





CÔNG TY TNHH Y TẾ HÒA HẢO - PHÒNG KHÁM ĐA KHOA  
(Tên cũ: TRUNG TÂM CHẨN ĐOÁN Y KHOA - MEDIC)  
254 Hòa Hảo, P.4, Q.10, TP. Hồ Chí Minh  
ĐT: 028.39270284 - 028.39272136, Mail: hoahao254@medic.com.vn

Đăng ký khám trực tuyến :  
<http://medichh.nthsoft.vn>  
Hoặc app: Medic Hoa Hao



Qr code kết quả chứa bệnh án của quý khách. Medic không chịu trách nhiệm nếu quý khách cung cấp cho người khác.



## PHIẾU CHẨN ĐOÁN TẾ BÀO HỌC

MS : **C2023005607**

Bệnh nhân :

Địa chỉ :

Bác sĩ : Bsck 2 Thanh Xuân Bệnh viện : CTTNHHYT HÒA HẢO

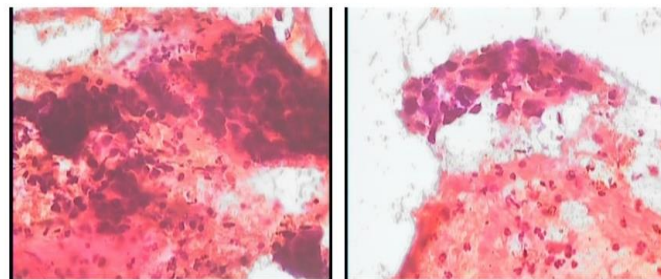
**Lâm sàng** : U vùng rốn nghi di căn từ K đại tràng Sigma

Ngày nhận mẫu : 14/06/2023 Ngày trả KQ: 15/06/2023

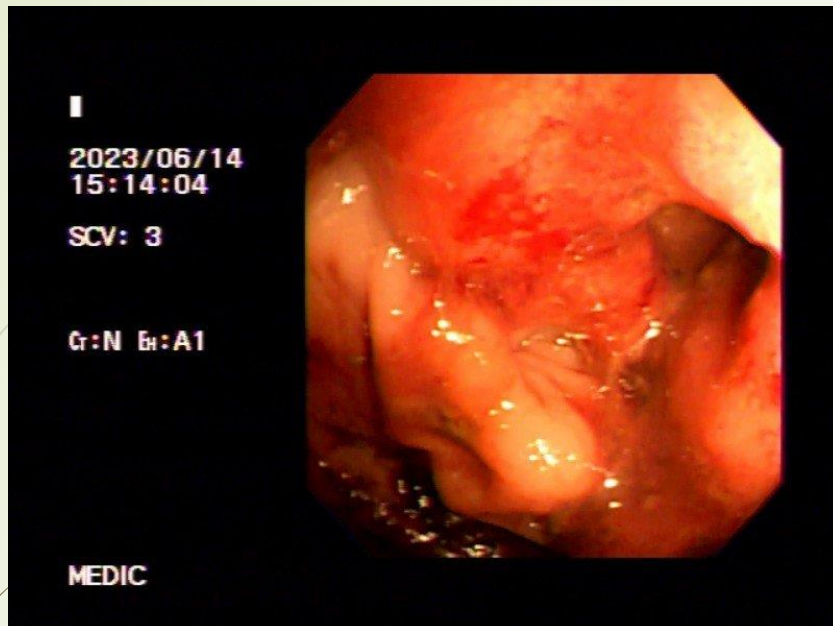
**CHẤT THỬ** : Chọc hút bướu bằng kim nhỏ để xét nghiệm tế bào học (FNAC).

**ĐẶC ĐIỂM TẾ BÀO** :

Mẫu thử có nhiều hồng cầu, tế bào có nhân to dị dạng, nhiều bào tương, xếp thành đám dạng Carcinôm tuyến.

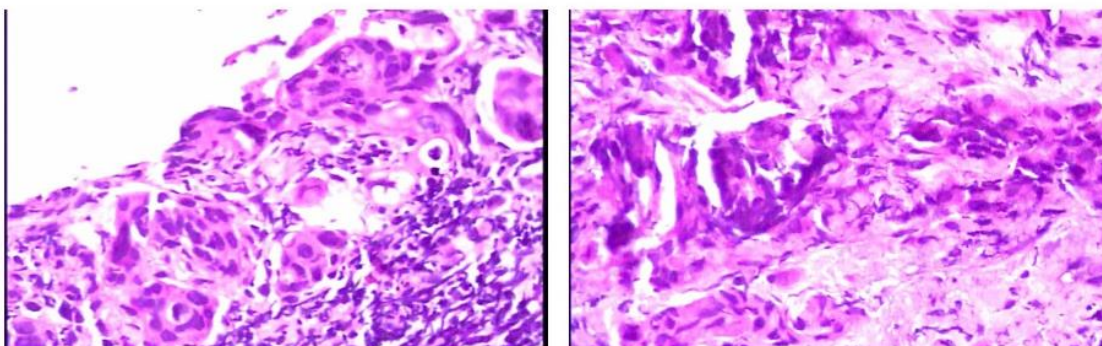


-> Kết quả FNAC tổn thương vùng rốn: Mẫu thử có tế bào có nhân to dị dạng, nhiều bào tương, xếp thành đám dạng Carcinôm tuyến.



**GPB Vi Thể**

Phần lớn mẫu thử là các tuyến, dạng ống không đều, dạng sàng với chất hoại tử trong lòng ống, với các tế bào tương đối đồng dạng, có nhân gập đáy và giữa tế bào, với mô đệm giữa các tuyến xơ hoá.



**KẾT LUẬN :** CARCINÔM TUYẾN BIỆT HOÁ VỪA, Ở ĐẠI TRÀNG (MODERATELY DIFFERENTIATED ADENOCARCINOMA OF COLON). (C18)

Kết quả nội soi đại  
tràng + sinh thiết u:

- Soi cao 25cm cách bờ hậu môn, tại đây lòng đại tràng chít hẹp do sang thương to, chồi sùi.
- Sinh thiết 2 mô 0,3cm.
- GBPL: Carcinôm tuyến biệt hóa vừa ở đại tràng.



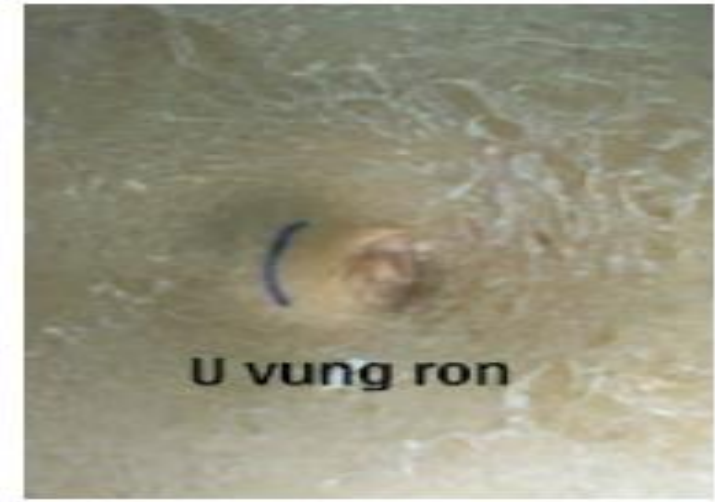

# Bàn luận: 1. Di căn rốn:

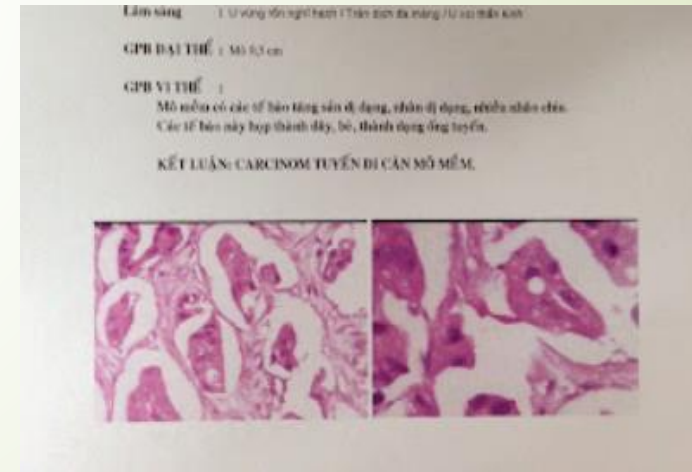
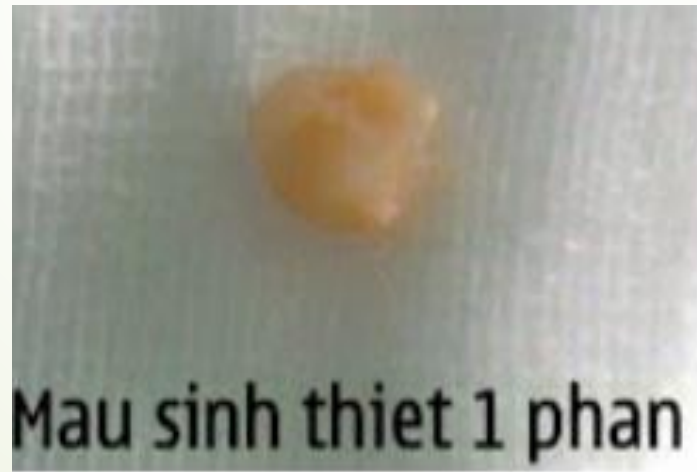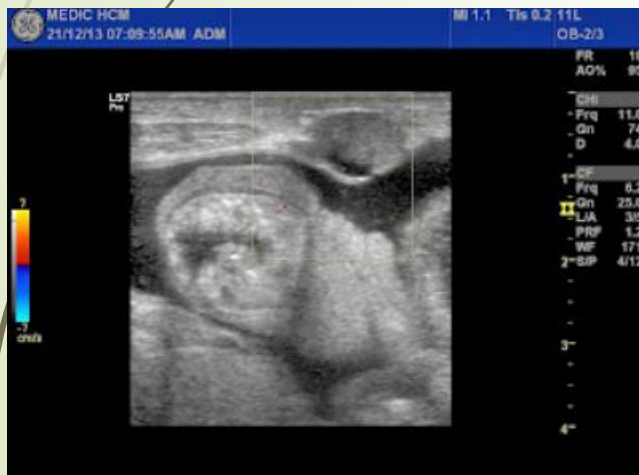Saturday, 21 December 2013

## CASE 227: Umbilical Tumor, Sister Mary Joseph Nodule, Dr PHAN THANH HẢI, MEDIC MEDICAL CENTER, HCMC, VIETNAM

Woman 74 yo with chief complains of anorexia, colicky pain for one month. Ultrasound detected ascites and left pleural effusion, and at periumbilical area, there was an umbilical tumor with size of 1.5cm, solid and low vascularity.

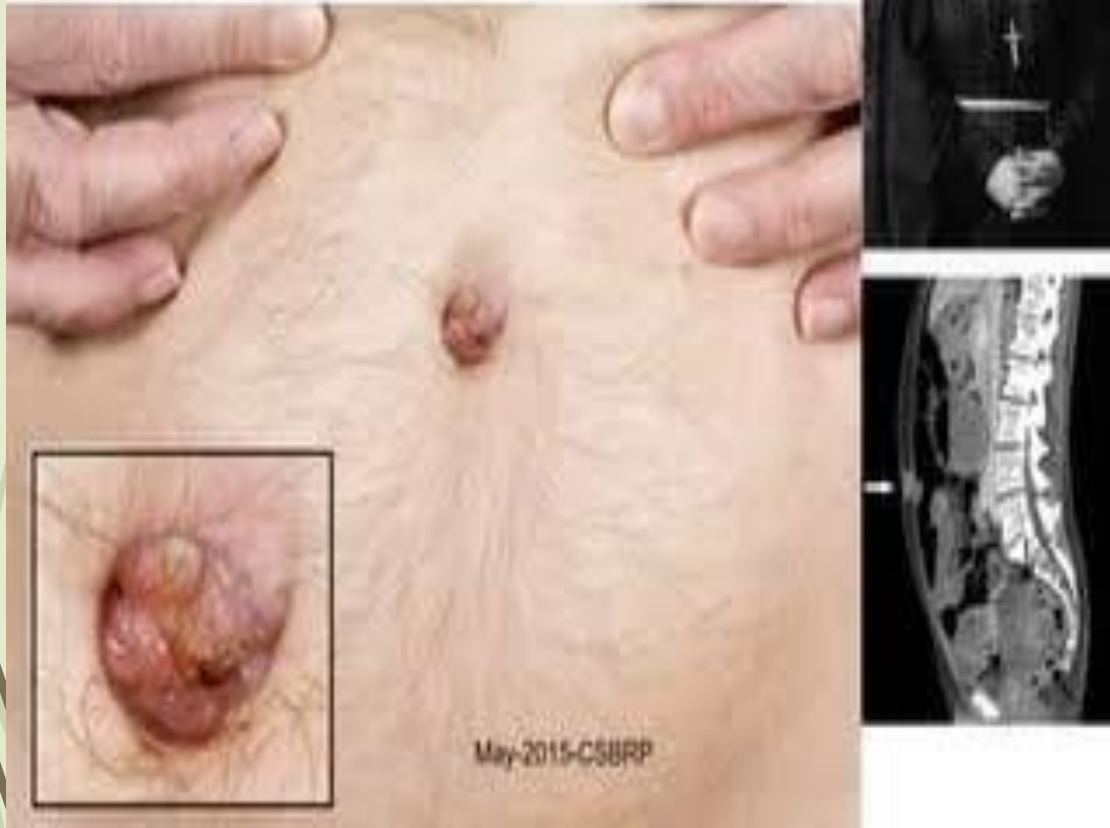

Paint X lite



## Sister Mary Joseph's nodule

Sister Mary Joseph first noticed that a 'nodule' in the umbilicus was often associated with advanced malignancy



- Nốt Sister Mary Joseph được mô tả lần đầu tiên trong y văn vào năm 1864 và được đặt theo tên của Sơ Mary Joseph Dempsey, phụ tá phẫu thuật của bác sĩ William James Mayo. Bà là người đầu tiên nhận thấy mối liên quan giữa các khối u ác tính vùng bụng chậu và các nốt ở rốn.
- Nốt Sister Mary Joseph là tổn thương di căn hiếm gặp ở rốn, chiếm 1 – 3% di căn của các ung thư trong vùng bụng chậu.
- Khối u có thể gây đau, loét, tiết dịch, hoặc không có triệu chứng.
- Nó có thể xuất hiện như một triệu chứng duy nhất trên một bệnh nhân khỏe mạnh.



**Radiopaedia** LOG IN SIGN UP

ARTICLES | CASES | COURSES | QUIZ

About Recent Edits Go ad-free Search Radiopaedia.org SEARCH

**Radiopaedia.org 2023 JULY 24-28** **7 DAYS TO GO!** Register Now

## Sister Mary Joseph nodule

Last revised by Ya'ir Glick on 10 Aug 2021

+ Citation, DOI, disclosures and article data Edit article

A **Sister Mary Joseph nodule** is a metastatic lesion involving the **umbilicus**. The most common primary source is an intra-abdominal adenocarcinoma.

### Historical and etymology

**Sister Mary Joseph Dempsey** (1856-1939) was the surgical assistant to William Mayo in the early days of the Mayo Clinic<sup>8</sup>. She pointed out to him the frequent finding of a nodule in the umbilicus of patients with advanced malignancy, and he subsequently published a paper on the topic. It is said to be the only sign in clinical medicine named after a nurse<sup>9</sup>.

### Epidemiology

Umbilical metastases are uncommon, reportedly present in 1-3% of all intra-abdominal and/or pelvic malignancy<sup>7</sup>.

### Clinical presentation

Patients may present clinically with a palpable mass in the region of the umbilicus, either in the setting of known malignancy or potentially, as a first presentation. The mass may variably be painful, ulcerating, discharging - or asymptomatic.

Alternatively, the diagnosis may be made initially on imaging.

### Pathology

The most common primary sites of Sister Mary Joseph nodules include the **stomach**, **ovary**, **colon** and **pancreas**<sup>1</sup>, although many others are described in the literature, including **lymphoma**<sup>3,4</sup>, **RCC**<sup>5</sup>, **prostate**<sup>6</sup> and **endometrial**<sup>10</sup>.

Multiple modes of spread may be implicated in the development of an umbilical metastasis from an anatomical perspective. After all, the periumbilical area not only has a rich anastomotic, vascular, and lymphatic supply but is also a point of convergence for multiple peritoneal folds (ligamentum teres, medial umbilical ligaments, median umbilical ligament). Direct peritoneal spread is most commonly implicated.

- Thường gặp khi tổn thương đã lan rộng khắp ổ bụng và cho tiên lượng xấu.
- Cơ chế lây lan của ung thư đến rốn vẫn chưa được biết rõ nhưng các cơ chế được đề xuất bao gồm lây lan trực tiếp qua phúc mạc qua bạch huyết chạy dọc theo tĩnh mạch rốn, lây lan theo đường máu hoặc qua các cấu trúc còn sót lại của ống rốn
- Chẩn đoán phân biệt:
  - thoát vị cận rốn
  - vết sẹo phẫu thuật (ví dụ nội soi ổ bụng)
  - lạc nội mạc tử cung
  - u hạt
  - u rốn nguyên phát
  - viêm rốn.

# Bàn luận: 2. Di căn hạch nách:

Axillary lymph node involvement is a unique pattern of metastasis in BRAF-mutant colorectal cancer

[Marla D. Lipsyc](#), BS,<sup>1</sup> [Rona Yaeger](#), MD,<sup>1</sup> [Lynn T. Dengel](#), MD,<sup>2</sup> and [Leonard Saltz](#), MD<sup>1</sup>

▶ [Author information](#) ▶ [Copyright and License information](#) [Disclaimer](#)

## RESULTS

[Go to:](#) ▶

Three patients identified during their clinical course had biopsy confirmation of CRC metastases to the axilla. Patient 1, a woman in her thirties, presented with mCRC involving the peritoneum and ovaries, treated with complete cytoreduction. She developed a rapid recurrence in the peritoneum, lymph nodes, and pleura, with concurrent increase in size and number of left axLNs. Chest wall biopsy adjacent to the axilla confirmed mCRC and identified BRAF<sup>K601E</sup>. Patient 2, a woman in her sixties, developed recurrent disease in the retroperitoneal lymph nodes and lungs with concurrent left axillary lymphadenopathy after resection of a stage I, BRAF<sup>V600E</sup> colon cancer. She was resistant to all standard therapies and developed bulky, uncomfortable left axLN up to three centimeters in size. AxLN biopsy confirmed mCRC, and she underwent palliative resection. Patient 3, a woman in her seventies, developed left axLN involvement as the only site of metastasis within six months of resection of a node-positive colon tumor. AxLN biopsy confirmed mCRC and identified BRAF<sup>V600E</sup>. The patient progressed through chemotherapy and developed bulky left axLNs with involvement of the left breast and dermis, clinically mimicking an inflammatory breast cancer. Subsequent breast biopsy, however, again showed mCRC.

- Di căn hạch nách là một di căn hiếm gặp trong ung thư đại tràng.
- Di căn hạch nách là dạng di căn điển hình gặp trong ung thư đại trực tràng có đột biến BRAF.
- Một số báo cáo ca bệnh di căn vú và hạch nách từ ung thư đại trực tràng cho lâm sàng giống ung thư vú dạng viêm, được chẩn đoán xác định dựa vào mô bệnh học và hóa mô miễn dịch.
- Ngoài ra, có một số giả thuyết cho rằng di căn hạch nách có thể phát triển thông qua các kênh bạch huyết ở da thành bụng.



# Tài liệu tham khảo:



- Thư viện ca lâm sàng Medic
- **Axillary lymph node involvement is a unique pattern of metastasis in BRAF-mutant colorectal cancer** - *Marla D. Lipsyc, MD. Rona Yaeger, MD. Lynn T. Dengel, MD. Leonard Saltz, MD*
- **Axillary Lymph Node Metastasis of Colon Cancer—Case Report and Literature Review (Short Report)** - *Helena Devesa, Luísa Pereira, Álvaro Gonçalves, Telma Brito, Teresa Almeida, Rui Torres, Alberto Midões .*
- **Breast and Axillary Metastasis with Colon Cancer Primary Origin-** *Majid Samsami, Hamidreza Zamani, Sara Zandpazandi, Majid Tajik*
- **Sister Mary Joseph nodule** – *Radiopaedia.org*



**Xin trân trọng  
cảm ơn!**