



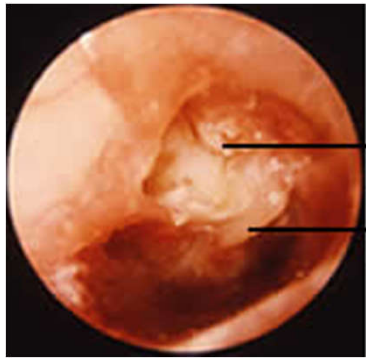
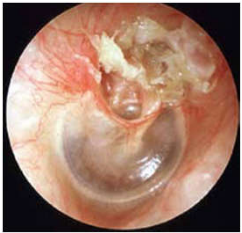Viêm tai giữa màng nhĩ đóng kín có cholesteatome

Bs Trần Duy Hưng

Phòng khám TMH -PKĐK Medic Hoà Hảo

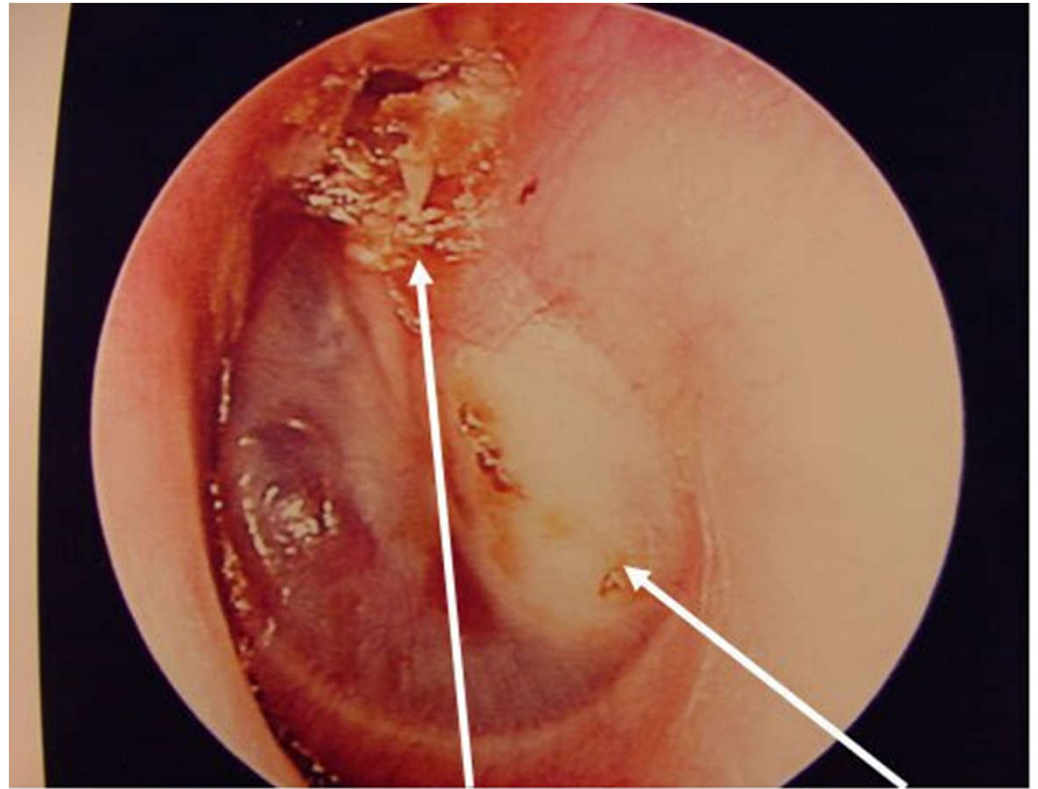
Một vài thông tin về cholesteatom

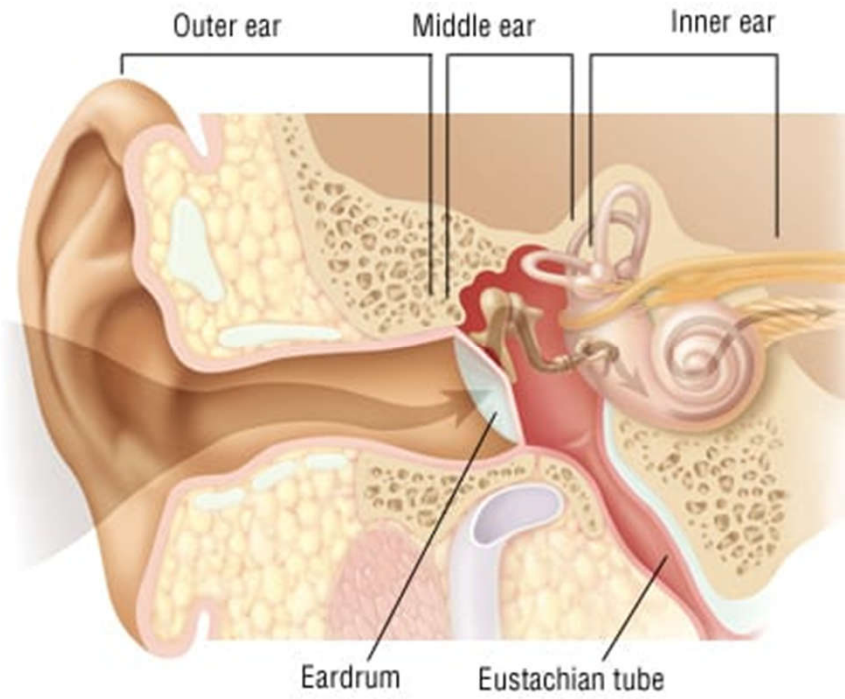
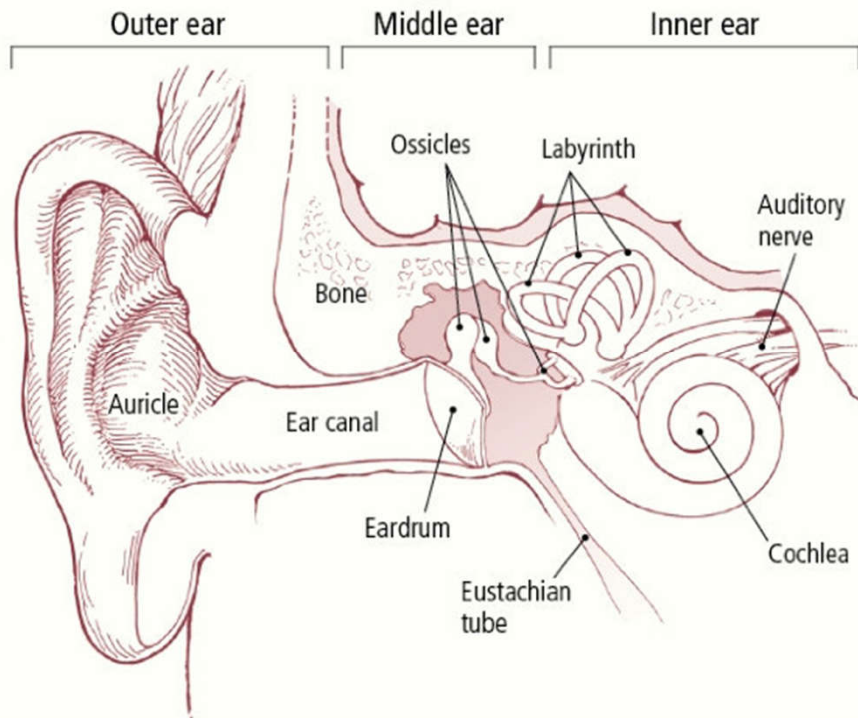
- Cholesteatom là một khối biểu bì nằm trong tai giữa, có dạng nang với vỏ matrix bên ngoài được tạo thành từ biểu mô vảy phân tầng. Các dạng biểu bì vảy bao gồm những mảnh keratine màu trắng như ngọc trai tích tụ vào trung tâm, hình thành nên khối cholesteatome
- Dịch tế học : trẻ em : 3/100.000, người lớn : 9,2/100.000, nam /nữ :1,4 /1
- Có thể chia thành : bẩm sinh hay mắc phải (tai giữa hay xương đá)
- Đa số trường hợp VTG có cholesteatome đều có tổn thương ở màng nhĩ : có túi co kéo , thủng nhĩ ,..quan sát được qua nội soi hay kính hiển vi
- Điều trị cholesteatome chỉ có PP duy nhất là phẫu thuật



Cholesteatoma

Malleus







CÔNG TY TNHH Y TẾ HOA HẢO - PHÒNG KHÁM DA KHOA
(Tên cũ: TRUNG TÂM CHẨN ĐOÁN Y KHOA - MEDIC)
254 Hòa Hảo, P.4, Q.10, TP. Hồ Chí Minh
ĐT: 028.39270284 - 028.39272136, Mail: hoahao254@medic.com.vn

Đăng ký khám trực tuyến:
<http://medic.hh.nhsoft.vn>
Hoặc app: Medic Hoa Hao



QR code kết quả
Chứa bệnh án của quý khách. Medic không chịu trách nhiệm nếu quý khách cung cấp cho người khác.

PHIẾU KHÁM BỆNH
KHOA TAI MŨI HỌNG - PHÒNG: 1



7548248

Họ tên:
Địa chỉ:
Nghề nghiệp:

Năm sinh: **1996 - Nam**
ĐT:
Số thẻ BHYT:

Huyết áp - Mạch: **135/70 - 67 (07:01)** Cao: **170** cm; Nặng: **70** kg; Nhiệt độ: **37°C**

Lý do đi khám: chảy mủ tai T ,khạc đàm ,chàm vành tai

Lâm sàng: Tai trái: Tai phải:
Nói thường: m Nói thường: m
Nói thầm: m Nói thầm: m

CHỈ ĐỊNH:

Soi tai Otoscopie (có ảnh) (ktar vòm)

CHỈ ĐỊNH BỔ SUNG:

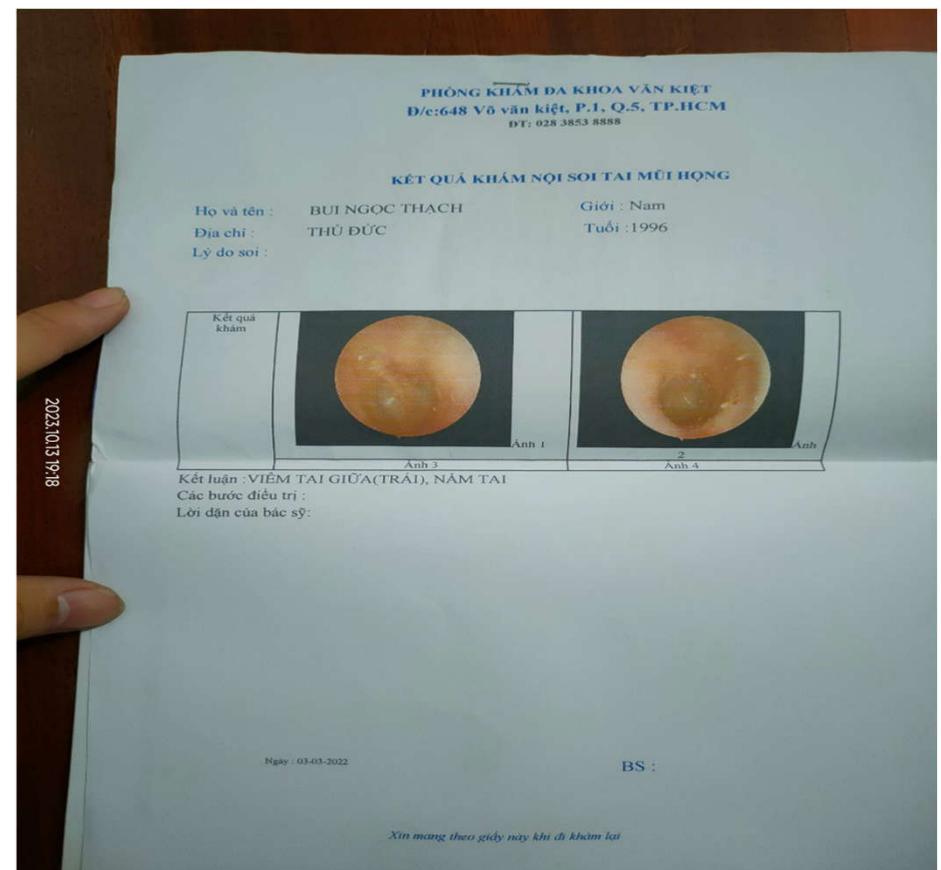
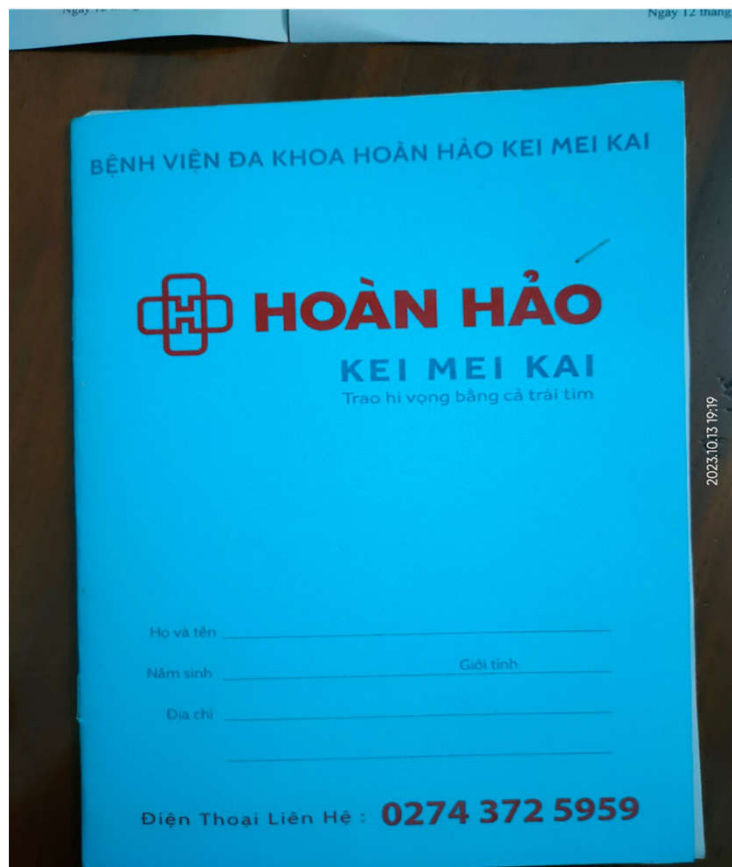
.....
.....
.....

ĐD. TAI MŨI HỌNG

Ngày 08 tháng 10 năm 2023 - 07:28
Bác sĩ

BS. CKI. TRẦN DUY HUNG

Bệnh nhân trải qua nhiều Phòng khám, Bv TMH > 3 tháng với chẩn đoán : Viêm tai giữa, viêm ống tai ngoài...




PHÒNG KHÁM ĐA KHOA VẠN KIẾT
 Địa chỉ: 646 - 648 Võ Văn Kiệt, P. 1, Q. 5, TP. Hồ Chí Minh
 Điện thoại: 028 38538888
 Website: dakhoavankiet.vn

SỔ KHÁM BỆNH 09:33

MÃ SỐ BỆNH NHÂN: 03.03-2022

Họ và Tên: [Redacted] Nam/Nữ

Ngày sinh: 28.05.1996 Nghề nghiệp: Kỹ Sư

Địa chỉ: [Redacted]

Điện thoại: [Redacted]

Khoa: TMH

(Đi khám bệnh nhớ mang theo sổ)

2023.10.13 19:17


 CTY TNHH BỆNH VIỆN ĐA KHOA HOÀN HẢO
 SĐT : (0274) 730 6411 - (028) 5443 1603
 Phòng khám Tai Mũi Họng (16)


 20024010241

ĐƠN THUỐC

Họ tên NB: [Redacted] Tuổi 25 Giới tính: Nam
 Cân nặng: [Redacted]

Mã số thẻ bảo hiểm y tế (nếu có): DN4794221328564
 Địa chỉ liên hệ: [Redacted]

Chẩn đoán: Viêm họng cấp (J02); Viêm tai giữa không nung mủ viêm tai giữa không mủ (H65)

Thuốc điều trị:

1. Cefuroxim (Negacef 500mg) 500mg	14 Viên
Uống: Sáng 1 Viên; Chiều 1 Viên	
2. Methyl prednisolon (Metpredni 4 A.T) 4mg	28 Viên
Uống: Sáng 2 Viên; Chiều 2 Viên	
3. Paracetamol (acetaminophen) (PARTAMOL TAB) 500mg	14 Viên
Uống: Sáng 1 Viên; Chiều 1 Viên	

Lời dặn:

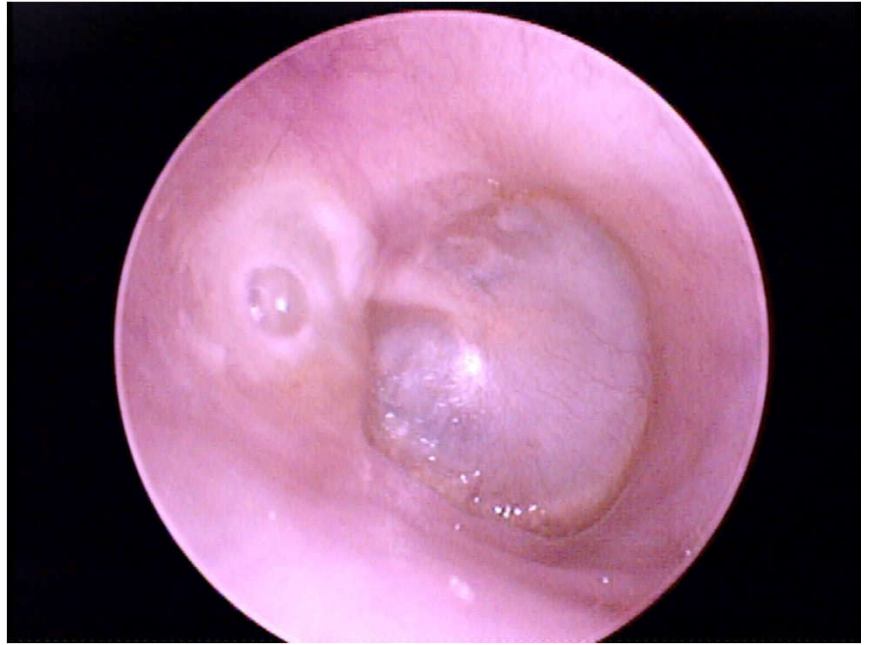ĐÃ PHÁT THUỐC

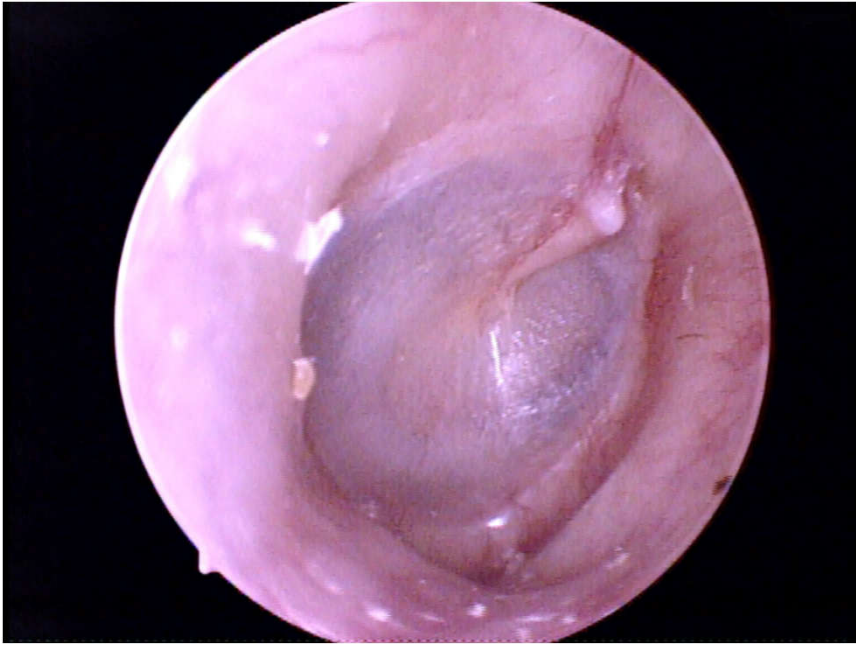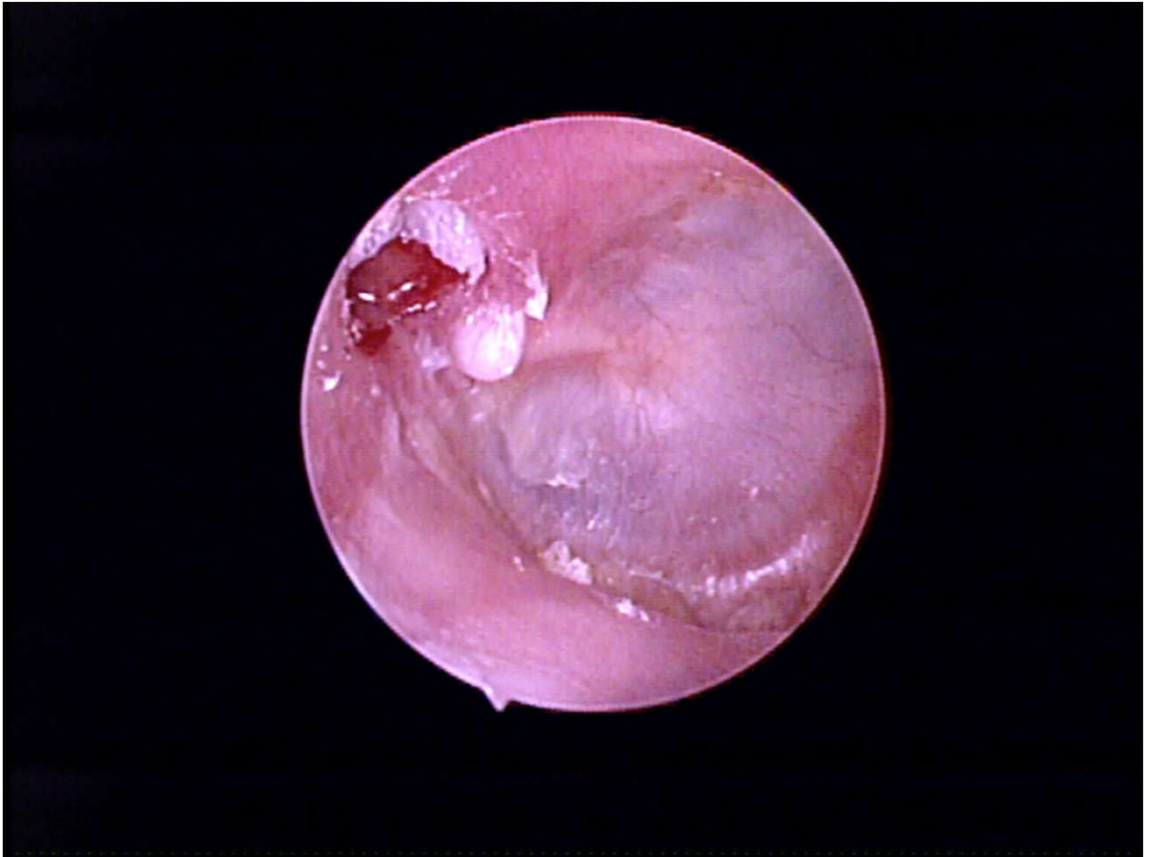
Toa cấp ngày 12 tháng 01 năm 2021
 Bác sĩ Y sĩ khám bệnh
 (Ký, ghi rõ họ tên)


 BS. CKL Nguyễn Hữu Tùng

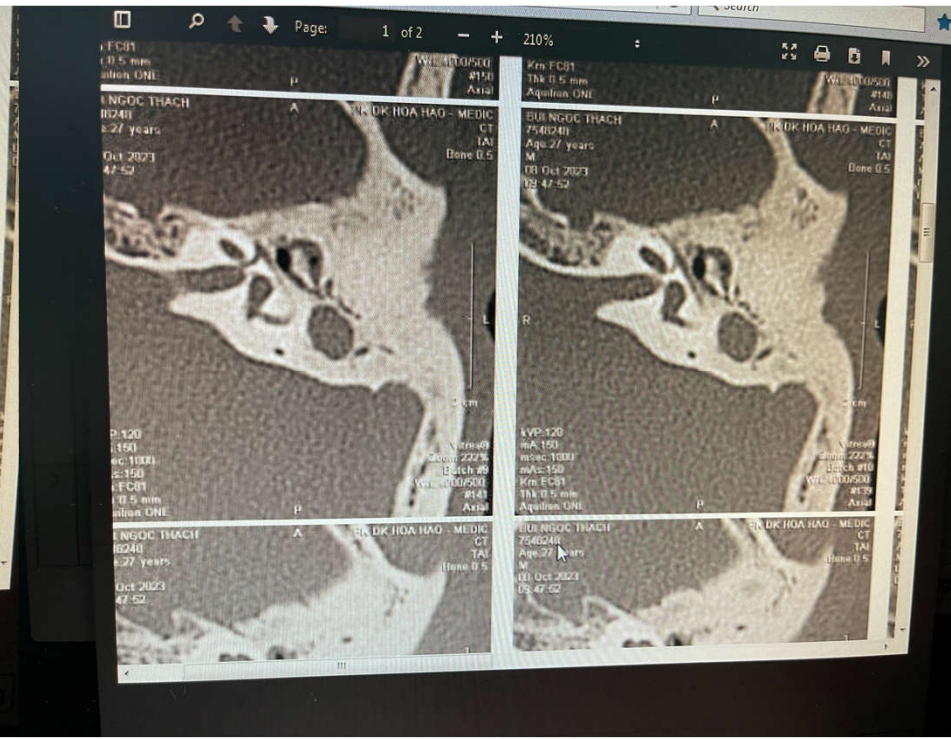
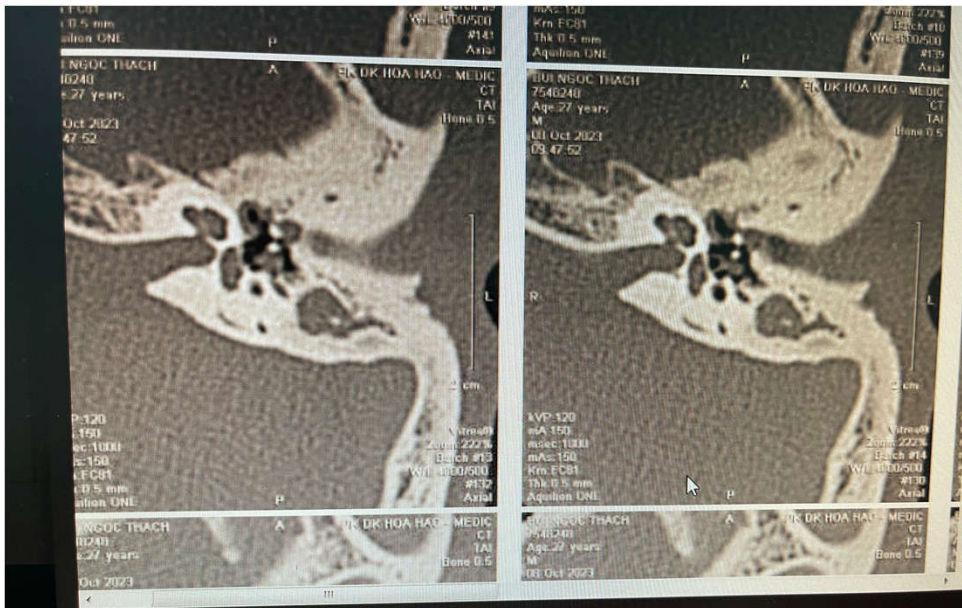- Khám lại xin mang theo đơn này.
 - Tên bố hoặc mẹ của trẻ hoặc người đưa trẻ đến khám bệnh, chữa bệnh

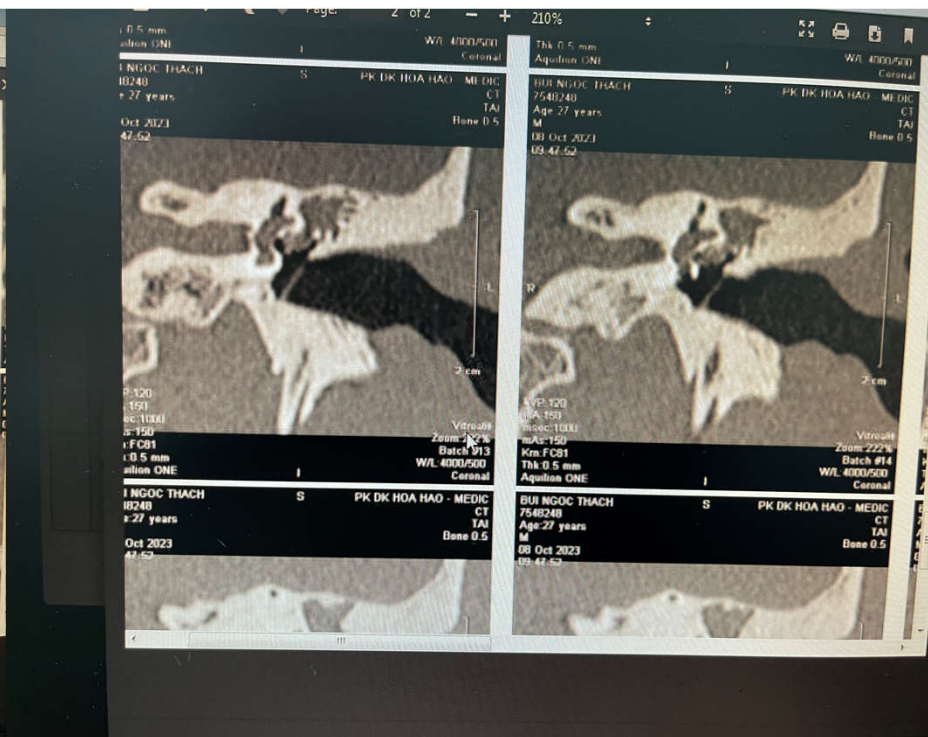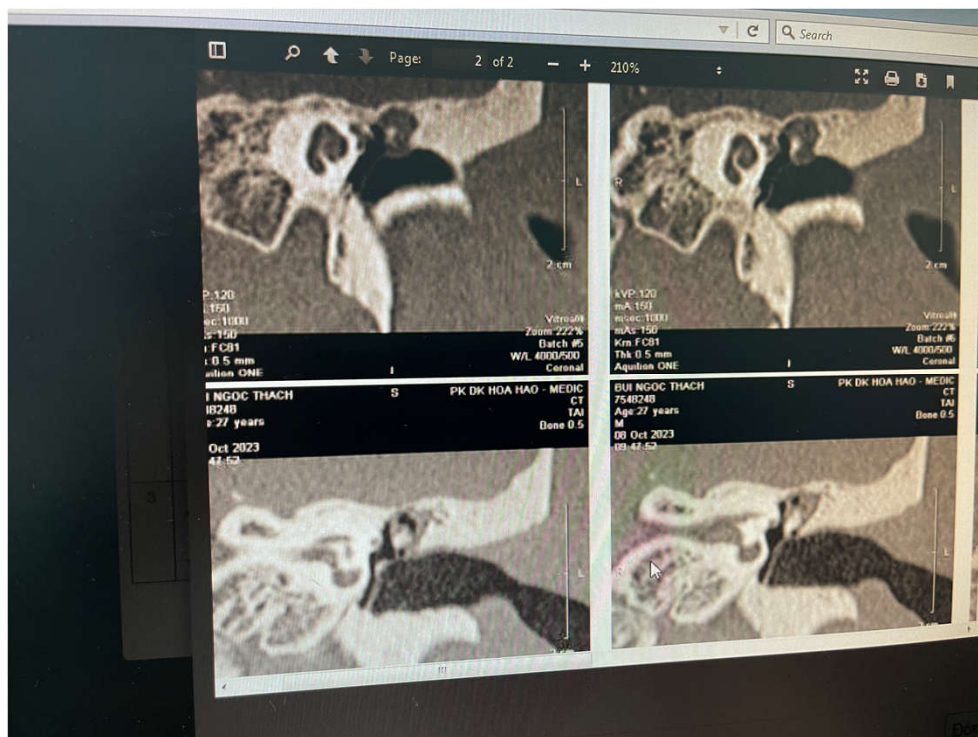
Ngày 12 tháng 01 năm 2021, 17:20

2023.10.13 19:19









9:32

76



CÔNG TY TNHH Y TẾ HOA HẢO - PHÒNG KHÁM ĐA KHOA
(Tên gọi: TRUNG TÂM CHẨN ĐOÁN Y KHOA - MEDIC)
254 Hoa Hảo, P.4, Q.10, TP. Hồ Chí Minh
ĐT: 028.39270284 - 028.39272136, Mail: hoa hao254@medic.com.vn

Đăng ký khám trực tuyến :
http://medic.hoaho.vn
Hoặc app: Medic Hoa Hao



QR code kết quả chứa bệnh án của quý khách. Medic không chịu trách nhiệm nếu quý khách cung cấp cho người khác.



754824B

MEDIC CT SCAN REPORT

QRCode kết quả

STT : 231008064 Ngày ĐK : 08/10/2023 09:02
Bệnh nhân :
Địa chỉ :
Bác sĩ chỉ định : BS. TRẦN DUY HUNG Khoa : PK
Bệnh viện : MEDIC
LY DO KHÁM : VENC
Máy : MSCT 640 _ 1
Vùng : CT TAI
Kết quả : Không tiêm tương phản
+ Khảo sát xương thái dương với MSCT, không chích cản quang
**MÔ TẢ
- Ống tai ngoài bên (P) thông thoáng. Xương chũm - hòm nhĩ (P) còn thấy bình thường, chuỗi xương con (P) còn thấy bình thường.
- Xương chũm bên (T) giảm thông khí. Xương chũm và hòm nhĩ bên (T) đang viêm, tổn thương viêm lan tỏa. Các xương con bên (T) bị hủy nhẹ một phần ở xương baza.
- Tiền đình, ốc tai, các ống bán khuyên hai bên hình thái bình thường. Ốc tai trong hai bên không rõ, kích thước 2 bên đối xứng.
- Lộ tĩnh mạch cảnh, ống động mạch cảnh hai bên hình thái bình thường
*** KẾT LUẬN:
VIÊM TAI XƯƠNG CHŨM MẠN TÍNH BÊN (T), CÓ CHOLESTEATOMA GÂY HỦY NHẸ MỘT PHẦN CHUỐI XƯƠNG CON (T)

Tp. Hồ Chí Minh, ngày 08/10/2023 10:44
(Bác sĩ đã ký)

Bs. Nguyễn Hữu Bảo



SỞ Y TẾ THÀNH PHỐ HỒ CHÍ MINH
BỆNH VIỆN TAI MŨI HỌNG
153 - 155B Trần Quốc Thảo, P. 9, Q. 3, TP.HCM
ĐT: 028. 3931.7381 * <http://taimuihongtpcm.vn>

PHIẾU HẸN NHẬP VIỆN

Họ tên: [REDACTED] Năm sinh: 1996 Nam Nữ

Địa chỉ: [REDACTED]

Chẩn đoán: Viêm màng não do chlamydia

Hẹn nhập viện vào lúc: 07 giờ 00 phút 15 Ngày: 23 / 11 / 2023

Tại Khoa: HỌA TAI - TAI THẦN KINH; Lâu: 1 Khu: A

Dam Theo phan OT + y khoa xin

Giấy Chuyển Tuyến	Bản chính + Photo
BHYT + CMND	
Nhịn ăn uống	6 giờ
Tiền Tạm ứng	

Lưu ý:

- Nếu chưa thể nhập viện đúng ngày hẹn hoặc có vấn đề phát sinh liên quan đến sức khỏe hoặc phụ nữ đang hành kinh xin vui lòng gọi vào số điện thoại: 028.39317381 - Số nội bộ: để được hướng dẫn thêm.
- Nếu trễ hẹn hơn 1 tháng thì sẽ làm lại thủ tục tại Khoa Khám bệnh.

2023.10.17 07:50

Bàn luận

- Viêm tai giữa màng nhĩ đóng kín có cholesteatome ít gặp, rất dễ bỏ sót nếu không thăm khám kỹ
- Khi nội soi tai : làm sạch ống tai ngoài để tránh bỏ sót tổn thương
- Cholesteatom có tính chất huỷ xương, gây nhiều biến chứng, và dễ tái phát mặc dù đã Phẫu thuật, nên cần phát hiện sớm