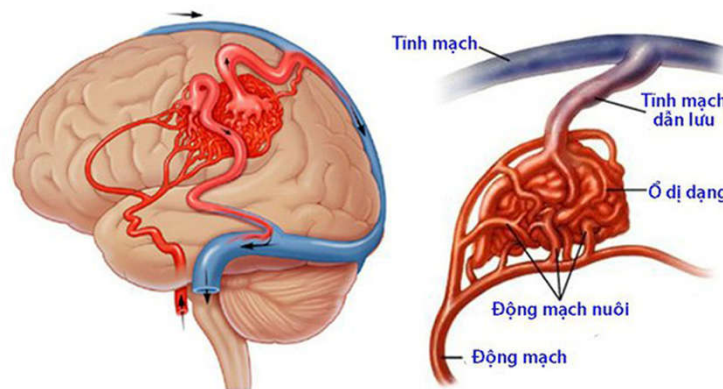

DÒ Đ-TM DỌC TRÊN

Bs: Đinh Quyết Tâm
Trung tâm Y khoa **MEDIC**



CÔNG TY TNHH Y TẾ HÒA HẢO - PHÒNG KHÁM ĐA KHOA
(Tên cũ: TRUNG TÂM CHẨN ĐOÁN Y KHOA - MEDIC)
254 Hòa Hào, P.4, Q.10, TP. Hồ Chí Minh
ĐT: 028.39270284 - 028.39272136, Mail: hoahao254@medic.com.vn

Đăng ký khám trực tuyến:
<http://medichh.nthsoft.vn>
Hoặc app: Medic Hoa Hao



QR code kết quả chứa bệnh án của quý khách. Medic không chịu trách nhiệm nếu quý khách cung cấp cho người khác.
QRCode kết quả

PHIẾU KHÁM BỆNH

KHOA TAI MŨI HỌNG - PHÒNG: 1



2547621

Họ tên:
Địa chỉ:
Nghề nghiệp: **nhân viên**

Năm sinh: **1983 - Nữ**
ĐT:
Số thẻ BHYT:

Huyết áp: **104/66** Mạch: **83** Cao: **163** cm; Nặng: **50** kg; Nhiệt độ: **37°C**

Tiền sử bệnh: 3 mũi covid

f0 3 tháng

Lý do đi khám: đau đầu liên tục nhiều đêm t>p

ù tai nhịp đập t>p

động mạch thái dương nông nổi căng 3 tháng

đã khám bv tmh- soi tmh- ct đầu không ce

CHỈ ĐỊNH BỔ SUNG:

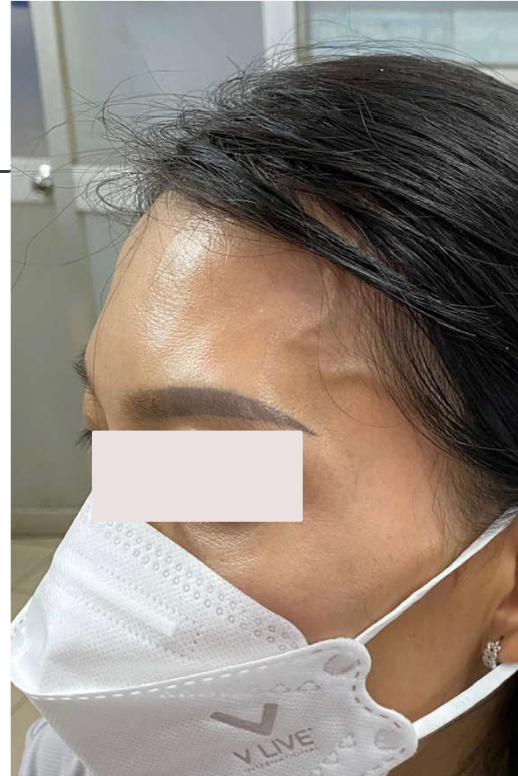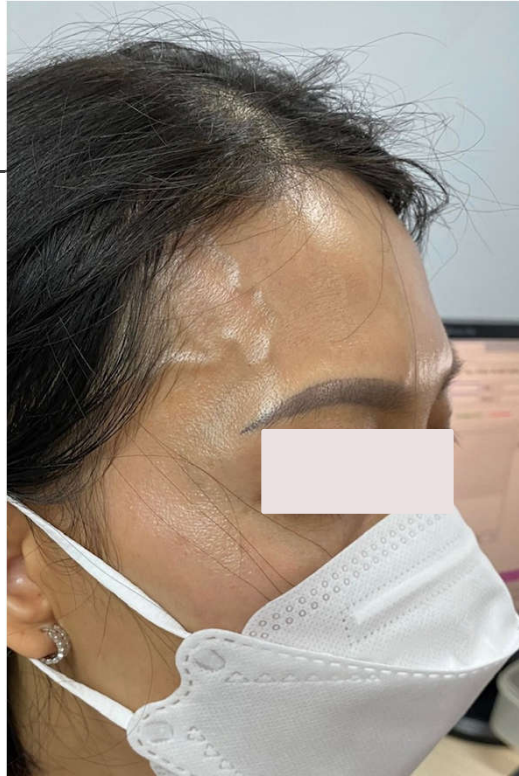.....
.....
.....

ĐD. TAI MŨI HỌNG

Ngày 25 tháng 05 năm 2022 - 09:38

Bác sĩ

BS. CKI. ĐINH QUYẾT TÂM





CÔNG TY TNHH Y TẾ HÒA HẢO - PHÒNG KHÁM ĐA KHOA
 (Tên cũ: TRUNG TÂM CHẨN ĐOÁN Y KHOA - MEDIC)
 254 Hòa Hảo, P.4, Q.10, TP. Hồ Chí Minh
 ĐT: 028.39270284 - 028.39272136, Mail: hoahao254@medic.com.vn

Đăng ký khám trực tuyến :
<http://medichh.nthsoft.vn>
 Hoặc app: Medic Hoa Hao



Qr code kết quả chứa bệnh án của quý khách. Medic không chịu trách nhiệm nếu quý khách cung cấp cho người khác.



2547621

Khoa : **Siêu Âm Gan - Mạch Máu D4** - Phòng Mạch Máu

2

Máy: **SuperSonic No4**

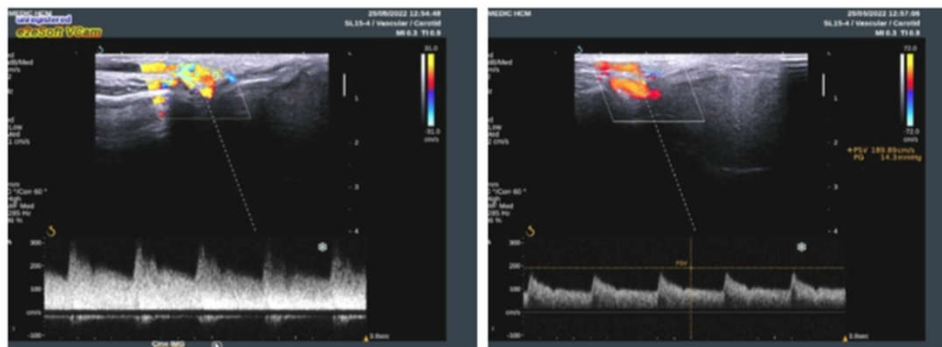
KẾT QUẢ SIÊU ÂM MÀU

QRCode kết quả

ID : **2547621** Ngày ĐK: 25/05/2022 09:23 **39** tuổi **Nữ**
 Họ và tên :
 Địa chỉ :
 Lâm sàng : NGHE TIẾNG MẠCH ĐẬP TRONG TAI, ĐAU ĐẦU TÙNG LÚC
 BS chỉ định : BS. BV chỉ định : MEDIC

VÙNG KHẢO SÁT : SIÊU ÂM DOPPLER MẠCH MÁU

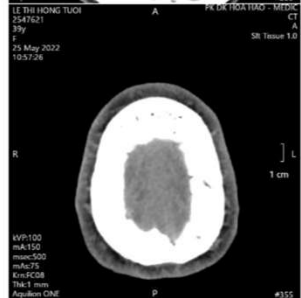
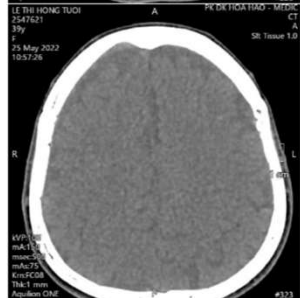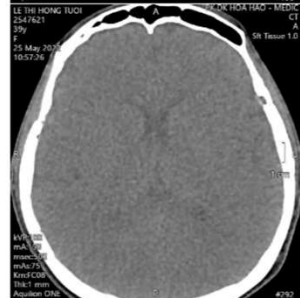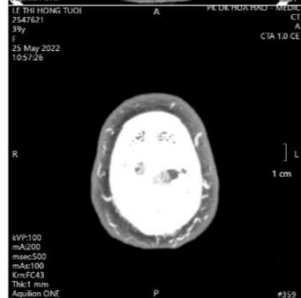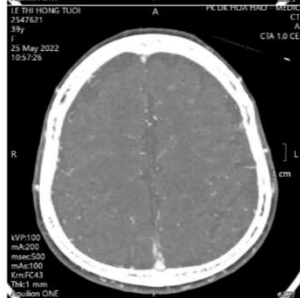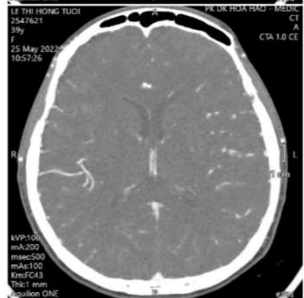
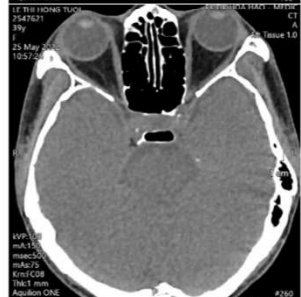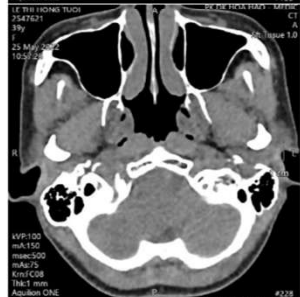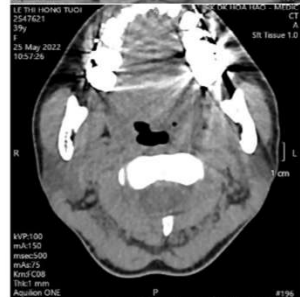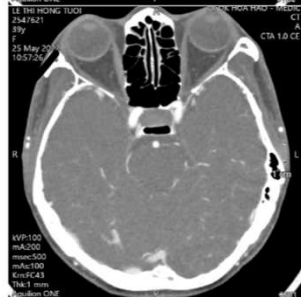
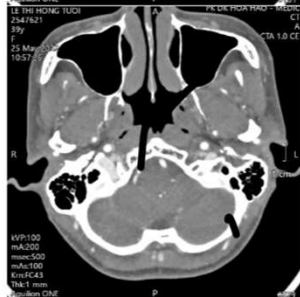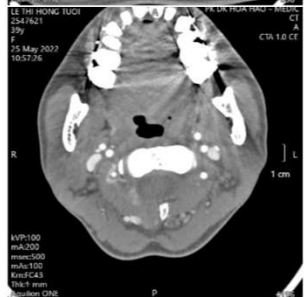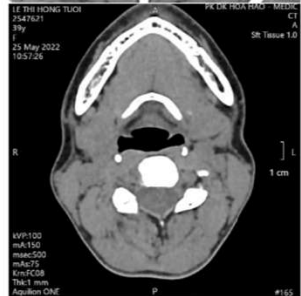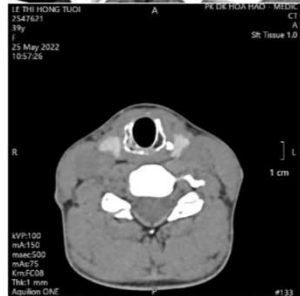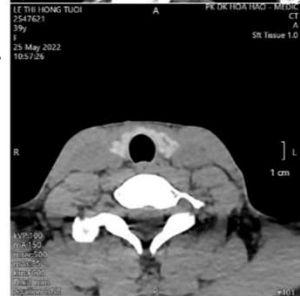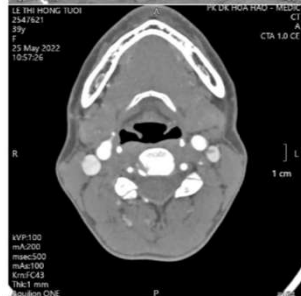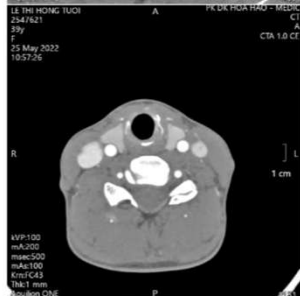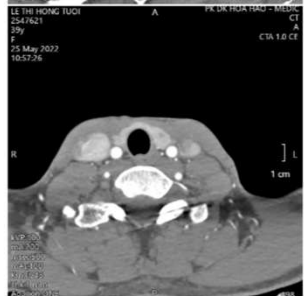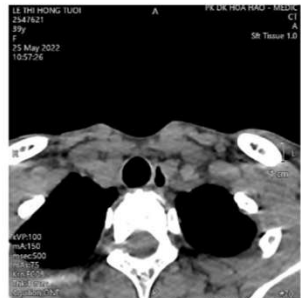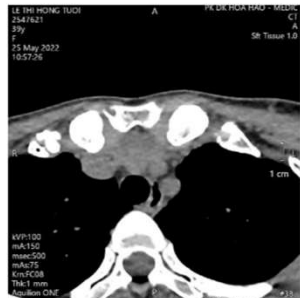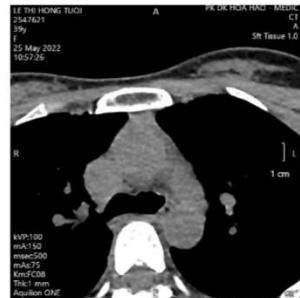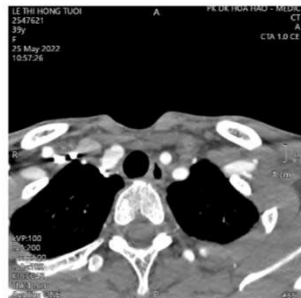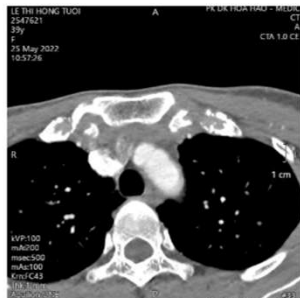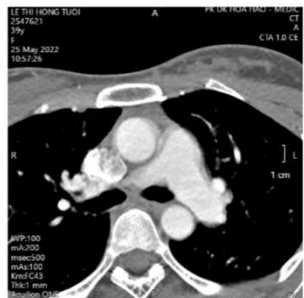ĐỘNG MẠCH THÁI DƯƠNG NỒNG HAI BÊN THÀNH DÀY , FLOW TĂNG CAO , PSV = 200 - 300 cm/ s , T > P.

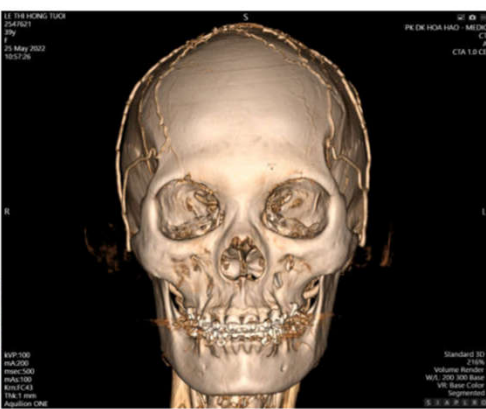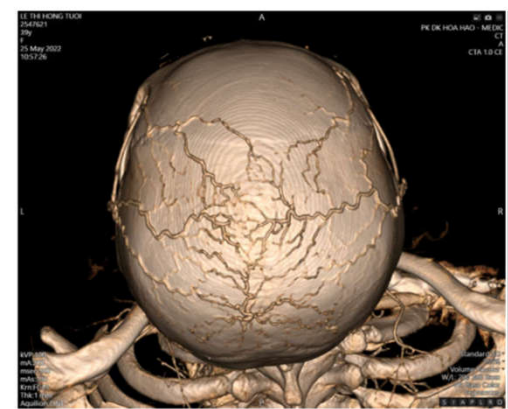
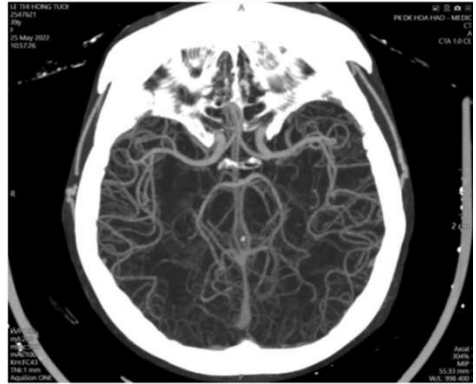
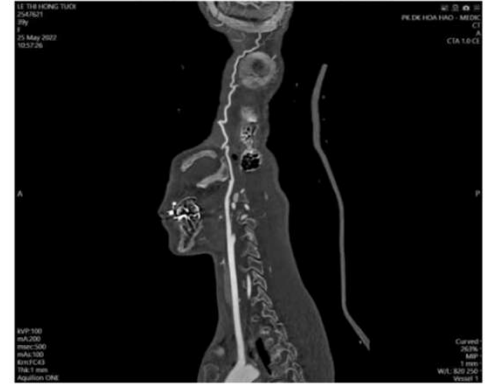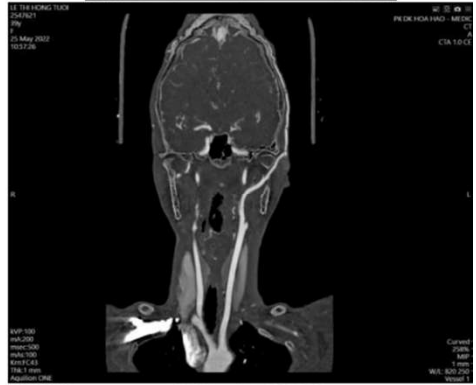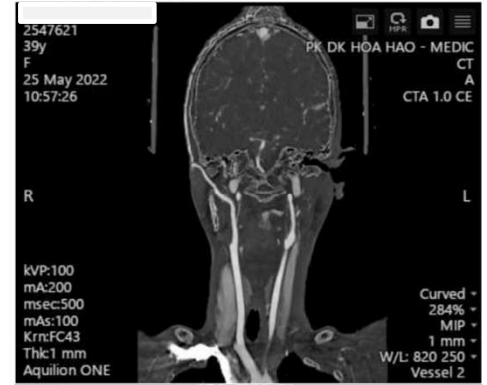
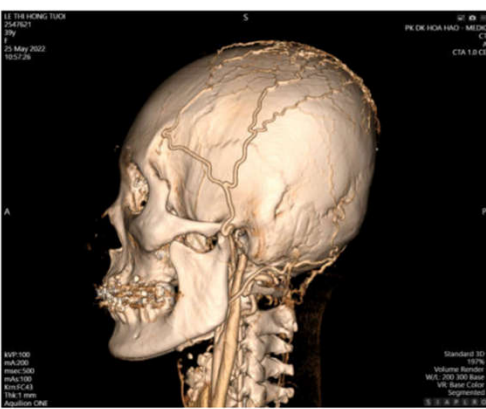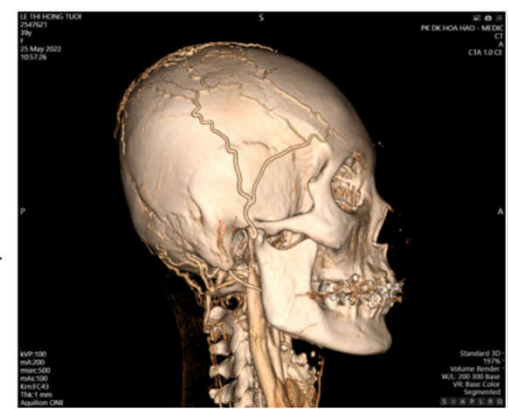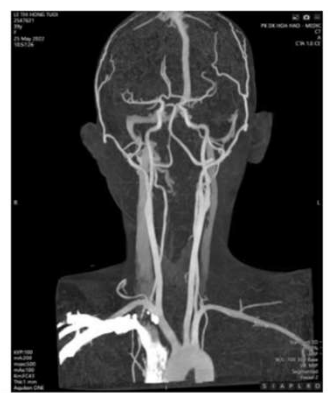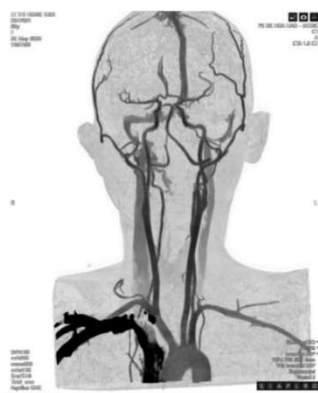


KẾT LUẬN: TD BỆNH HORTON.

Đề nghị:

Tp. Hồ Chí Minh, ngày 25/05/2022 13:07








2547621

MEDIC CT SCAN REPORT

QRCode kết quả



STT : 220525164 Ngày ĐK : 25/05/2022 09:59
Bệnh nhân : [REDACTED] Tuổi : 39 Nữ
Địa chỉ : [REDACTED]
Bác sĩ chỉ định : BS. ĐINH QUYẾT TÂM
Bệnh viện : MEDIC Khoa : PK
LÝ DO KHÁM : Đau đầu lên tục nhiều đêm T>P, ù tai nhịp đập trái hơn phải, đm thái dương nông nổi căng 3 tháng.
Máy : MSCT 640 _ 1
Vùng : CT MẠCH MÁU **Tiêm chất tương phản**
Kết quả : Các lát hình mỏng 1 mm cắt quai động mạch chủ đến giữa sọ bởi máy MSCT 64. Tái tạo 3D, MPR.
- Ghi nhận động mạch thái dương nông, nhánh trán, nhánh đỉnh hai bên có kích thước lớn hơn bình thường và uốn cong zích zắc, tuy nhiên thành mạch không dày, không vôi hóa và không có huyết khối.
- Động mạch cảnh chung, cảnh ngoài, cảnh trong và động mạch não trước, giữa và sau vùng đa giác Willis ngấm thuốc cản quang bình thường.
- Động mạch đốt sống cổ được đo với các thông số sau;
+ Bên phải: V1 = 4,9 mm , V2 = 4,9 mm, V3 = 4,8 mm, V4 = 4,0 mm.
+ Bên trái: V1 = 4,5 mm, V2 = 4,5 mm, V3 = 4,6 mm, V4 = 4,0 mm.
(Chỉ số bình thường; 3 - 5 mm)
- Không thấy khối choán chỗ bất thường trong não và tiểu não.
*** KẾT LUẬN:
- Ghi nhận động mạch thái dương nông, nhánh trán, nhánh đỉnh hai bên có kích thước lớn hơn bình thường và uốn cong zích zắc, tuy nhiên thành mạch không dày, không vôi hóa và không có huyết khối.
- Động mạch cảnh trong đi trong xương đá hai bên bình thường.
- Không tổn thương nhu mô não và tiểu não.

Tp. Hồ Chí Minh, ngày 26/05/2022 09:29



QR code kết quả chứa bệnh án của quý khách. Medic không chịu trách nhiệm nếu quý khách cung cấp cho người khác.

QRCode kết quả



2547621

ĐIỆN TÂM ĐỒ - ĐIỆN TOÁN (DIGITAL ELECTRO CARDIOGRAPHY)

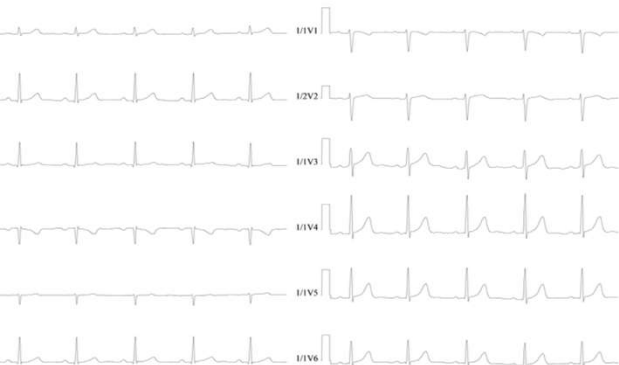STT : 198
Tuổi : 39 Nữ
ĐT :
Ngày ĐK : 26/05/2022 10:52

TÍCH ECG (ANALYSIS) :

aQRS: 65 Rhythm: **XOANG** Rate: 65 Interval : PR: 0.20 QRS: 0.08 QT: 0.36
PWave : Ext. Leads **BT**
: Pre. Leads **BT**
QRS Complex : Ext. Leads **BT**
: Pre. Leads **BT**
ST Segments : Ext. Leads **BT**
: Pre. Leads **BT**
TWave : Ext. Leads **BT**
: Pre. Leads **BT**
UWave : Ext. Leads **BT**
: Pre. Leads **BT**

YẾU : ECG TRONG GIỚI HẠN BÌNH THƯỜNG

TRUNG TÂM Y KHOA MEDIC, 254 HÒA HẢO QUẬN 10 TP HCM
TH HỒNG TƯƠI MB BN : 2547621-198 Tuổi : 39 Giới tính : F
Ngày : 26/5/2022 Giờ : 10:56



QR code kết quả

QR code kết quả chứa bệnh án của quý khách. Medic không chịu trách nhiệm nếu quý khách cung cấp cho người khác.

PHIẾU KHÁM BỆNH KHOA TIM MẠCH - PHÒNG: 1



2547621

Họ tên:
Địa chỉ:
Nghề nghiệp: **nhân viên**
Năm sinh: **1983 - Nữ**
ĐT:
Số thẻ BHYT:

Huyết áp: **91/60** Mạch: **81** Cao: **163** cm; Nặng: **50** kg; Nhiệt độ: **37°C**
Tiền sử bệnh: 2 ASTRA, 1 PFIZER-> COVID 2/22
Lý do đi khám: ĐAU ĐẦU, DẪN MM VÙNG TRÁN, T ĐƯƠNG

CHỈ ĐỊNH:

- SIÊU ÂM (I): SA Tim Máu
- ĐIỆN CHẨN ĐOÁN (I): Điện tâm đồ (ECG)

XÉT NGHIỆM:

Giờ	Người lấy mẫu

TỔNG SỐ XÉT NGHIỆM: 13

NFS (C.B.C)	LDLC	HDL C	Vs (ESR) Tốc Độ Lắng Máu
Glucose (FPG)	ALT (SGPT)	hsCRP	
AST (SGOT)	Creatinine/máu (eGFR)	HbA1C	
Cholesterol Total	Triglycerides	D - Dimer	

CHỈ ĐỊNH BỔ SUNG:

Ngày 26 tháng 05 năm 2022 - 10:40

Bác sĩ



QR code kết quả chứa bệnh án của quý khách. Medic không chịu trách nhiệm nếu quý khách cung cấp cho người khác.



SIÊU ÂM TIM MÀU



2547621

ID : 2547621 Ngày ĐK: 26/05/2022 13:23 Máy: **ALOKA - ProSound c6**
Họ và tên : 39 tuổi **Nữ**
Địa chỉ :
Bác sĩ chỉ định : Bs. CKII. Lê Hữu Quỳnh Trang BV chỉ định : MEDIC

SIÊU ÂM TIM TM + 2D

Thất Phái: **20**
Vách liên thất: Tâm trương: IVSd: 7 mm Tâm thu: IVSs: 10 mm Rút ngắn: FS: **49**
Đường kính thất trái: Tâm trương LVdD: 47 mm Tâm thu: LVDS: 24 mm Đường kính góc van ĐMC: AO: **28**
Thành sau thất trái: Tâm trương: PWd: 7 mm Tâm thu: PWS: 10 mm Nhĩ trái: LA: **30**
Phân xuất tổng máu: EF: **80** % (Teichholt) (Simpson)

Vòng van 2 lá: Ann = mm Nhĩ trái: mm
Chiều dài lá trước van 2 lá: mm Nhĩ phải: mm
ĐM phổi: Góc: Ann = mm Phải: mm Vách liên thất: mm
Thân: mm Trái: mm Màng ngoài tim: mm

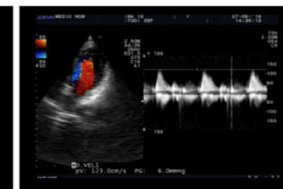
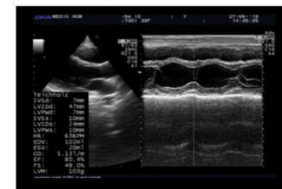
SIÊU ÂM DOPPLER MÀU

- Dòng qua van 2 lá: E > A
Vận tốc tối đa: Vmax: 1.2 m/s Trung bình: Vmean: m/s
Độ chênh áp tối đa: Gpeak: 6 mmHg Trung bình: mmHg
[] Hồ van 2 lá: Mức độ: 1/4 Thời gian: tâm thu [] Hẹp van ĐMC: Diện tích lỗ van: cm²
Vmax: m/s Gp: mmHg
[] Hẹp van 2 lá: Điện tích lỗ van: cm(2)
Mức độ lan dòng phụt ngược: PHF: mmHg
- Dòng qua van ĐMC: Vận tốc tối đa: Vmax: 1.1 m/s Trung bình: mmHg
Độ chênh áp tối đa: Gpeak: 5 mmHg Trung bình: mmHg
[] Hẹp van ĐMC: Diện tích lỗ van: cm²
Mức độ lan dòng phụt ngược: PHF: mmHg
- Dòng qua van 3 lá: [] Hồ van 3 lá: Mức độ: 1/4
Vận tốc tối đa dòng hở van: Vmax: 2.4 m/s
Áp lực tâm thu ĐM phổi: PAPS: 28 mmHg
Độ chênh áp tối đa: Gp: 28 mmHg
- Dòng qua van ĐM Phổi: Vận tốc tối đa: Vmax: 0.9 m/s
Độ chênh áp tối đa: Gp: mmHg
Tối thiểu: mmHg
[] Hồ van ĐM phổi: Áp lực ĐM phổi TB: PAPmean: mmHg
Áp lực ĐM phổi tâm trương: mmHg

Op/Op:

VÙNG KHẢO SÁT : SIÊU ÂM TIM MÀU

- Các buồng tim trong giới hạn bình thường LVdD=47 mm
Không rối loạn vận động khu trú.Chức năng tâm thu thất trái tốt EF= 80%(Teichholz)
Chức năng tâm thu thất phải bình thường TAPSE= 22mm
- Van hai lá mềm mại sa lá trước độ II,hở 1/4.Van động mạch chủ bình thường (PAPs=28mmHg)
Động mạch chủ ngực kích thước bình thường.
- Không tràn dịch màng ngoài tim.



KẾT LUẬN: HỒ VAN HAI LÁ 1/4 DO SA VAN



CÔNG TY TNHH Y TẾ HÒA HẢO
PHÒNG KHÁM ĐA KHOA
KHOA XÉT NGHIỆM (MEDIC - LAB)
Hotline: (028) 3834 9593 - 1900 6497
254 Hòa Hảo - P.4 - Q.10 - TP.HCM
Tel: (028) 3927 0284 (Đầu 1134) - Fax: (028) 3927 1224
Email: admin@medic-lab.com
www.medic-lab.com/www.medic-lab.com.vn

PID: 2547621 S.T.T.: 3656
Ngày giờ đăng ký: 10:46:45 26/05/2022
Ngày giờ lấy mẫu:
Ngày giờ nhận mẫu: 10:56:00 26/05/2022
PHIẾU KẾT QUẢ XÉT NGHIỆM
(BM.TTXN.XN.02.1 - Ngày áp dụng: 01/03/2016 - Phiên bản: 1.2)

Họ tên:
Ngày tháng năm sinh: 1983
Số CCCD/Hộ chiếu:
Địa chỉ:
Đơn vị: Medic
Nơi lấy mẫu:
Loại mẫu: Máu

Phái: Nữ
Quốc tịch:
ĐT:

BS yêu cầu: LÊ.H.Q.TRANG (SA TIM/PK.TIM)
Tình trạng mẫu: Đạt

TÊN XÉT NGHIỆM	KẾT QUẢ	KHOẢNG THAM CHIẾU	MÃ QT
I. HUYẾT HỌC / ĐÔNG MÁU - HEMATOLOGY / COAGULATION			
HbA1C (HPLC)¹:	*		QTSH012
HbA1c (IFCC)	34.43	(21.3 - 47.5 mmol/mol)	
HbA1c (NGSP)	5.30	(4.10 - 6.50 %A1C)	
ESR (VS):	*		QTHH049
h-1	11	mm	
h-2	24	mm	
NFS(C.B.C)(CÔNG THỨC MÁU)¹	*		QTHH019
WBC	4.33	(4.0-10.0)10 ⁹ /L	QTHH019
% Neu	47.3	(40 - 74 %)	
% Lym	45.7	(19 - 48 %)	
% Mono	5.1	(3 - 9 %)	
% Eos	1.2	(0 - 7 %)	
% Baso	0.7	(0 - 1.5 %)	
# Neu	2.05	(1.7 - 7.0) 10 ⁹ /L	
# Lym	1.98	(1.0 - 4.0) 10 ⁹ /L	
# Mono	0.22	(0.1 - 1.0) 10 ⁹ /L	
# Eos	0.05	(0 - 0.5) 10 ⁹ /L	
# Baso	0.03	(0 - 0.2) 10 ⁹ /L	
RBC	4.24	(3.80 - 5.60)10 ¹² /L	QTHH020
Hb	12.6	(12 - 18 g/dL)	QTHH025
Hct	37.4	(35 - 52 %)	
MCV	88.2	(80 - 97 fL)	
MCH	29.7	(26 - 32 pg)	
MCHC	33.7	(31 - 36 g/dL)	
RDW	13.3	(11.0 - 15.7%)	

Số trang: 1/2



CÔNG TY TNHH Y TẾ HÒA HẢO
PHÒNG KHÁM ĐA KHOA
KHOA XÉT NGHIỆM (MEDIC - LAB)
Hotline: (028) 3834 9593 - 1900 6497
254 Hòa Hảo - P.4 - Q.10 - TP.HCM
Tel: (028) 3927 0284 (Đầu 1134) - Fax: (028) 3927 1224
Email: admin@medic-lab.com
www.medic-lab.com/www.medic-lab.com.vn

PID: 2547621 S.T.T.: 3656
Ngày giờ đăng ký: 10:46:45 26/05/2022
Ngày giờ lấy mẫu:
Ngày giờ nhận mẫu: 10:56:00 26/05/2022
PHIẾU KẾT QUẢ XÉT NGHIỆM
(BM.TTXN.XN.02.1 - Ngày áp dụng: 01/03/2016 - Phiên bản: 1.2)

Họ tên: I
Ngày tháng năm sinh: 1983
Số CCCD/Hộ chiếu:
Địa chỉ: I
Đơn vị: Medic
Nơi lấy mẫu:
Loại mẫu: Máu

Phái: Nữ
Quốc tịch:
ĐT: 0979687919

BS yêu cầu: LÊ.H.Q.TRANG (SA TIM/PK.TIM)
Tình trạng mẫu: Đạt

TÊN XÉT NGHIỆM	KẾT QUẢ	KHOẢNG THAM CHIẾU	MÃ QT
PLT	196	(130 - 400)10 ⁹ /L	QTHH021
MPV	9.4	(6.30 - 12.0 fL)	
D.Dimer ²	769_H	(< 500 ng/mL)	QTHH026
II. SINH HOÁ - BIOCHEMISTRY			
Glucose (mmol/L) (FPG)¹	5.41	(3.90 - 5.90 mmol/L)	QTSH001
Glucose (mg/dL)	97.38	(70 - 106 mg/dL)	
SGOT (AST)¹	27.23	(< 35 U/L)	QTSH005
SGPT (ALT)¹	28.28	(3 - 30 U/L)	QTSH013
hs CRP	0.170	(≤ 3 mg/L)	QTSH028
Độ Lọc Cầu Thận (CKD-EPI)	*		
Creatinin/Serum ²	0.720	(M: 0.6 - 1.3; F:0.5 - 1.1 mg/dL)	QTSH027
eGFR (CKD-EPI)	105	(≥ 90 mL/min/1.73 m ²)	
LDL Cholesterol ²	2.92	(< 3.60 mmol/L)	QTSH093
HDL Cholesterol ²	2.11	(≥ 0.90 mmol/L)	QTSH084
Triglycerides¹	0.590	(0.5 - 2.30 mmol/L)	QTSH015
Cholesterol, Total¹	5.03	(2.6 - 5.2 mmol/L)	QTSH003

Ngày: 26/05/2022
Khoa Xét nghiệm

Tram



CÔNG TY TNHH Y TẾ HÒA HẢO - PHÒNG KHÁM ĐA KHOA
(Tên cũ: TRUNG TÂM CHẨN ĐOÁN Y KHOA - MEDIC)
254 Hòa Hào, P.4, Q.10, TP. Hồ Chí Minh
ĐT: 028.39270284 - 028.39272136, Mail: hoahao254@medic.com.vn

Đăng ký khám trực tuyến:
<http://medichh.nthsoft.vn>
Hoặc app: Medic Hoa Hao



QR code kết quả chứa bệnh án của quý khách. Medic không chịu trách nhiệm nếu quý khách cung cấp cho người khác.

QRCode kết quả

BỆNH ÁN
KHOA THẦN KINH - PHÒNG: 2



2547621

Họ tên:
Địa chỉ:
Nghề nghiệp: **nhân viên**

Năm sinh: **1983 - Nữ**
ĐT: :
Số thẻ BHYT:

Huyết áp - Mạch: **104/66-83** Cao: **163** cm; Nặng: **50** kg; Nhiệt độ: **37°C**
Lý do đi khám: Nghe tiếng mạch đập trong tai, đau đầu từng lúc

CHỈ ĐỊNH:

- CẬN LÂM SÀNG:

- + SA Doppler Mạch Máu(thái dương 2 bên): TD BỆNH HORTON.
- + Khám CK Tai Mũi Họng:
- + Khám CK thần kinh: Đau đầu Hortom

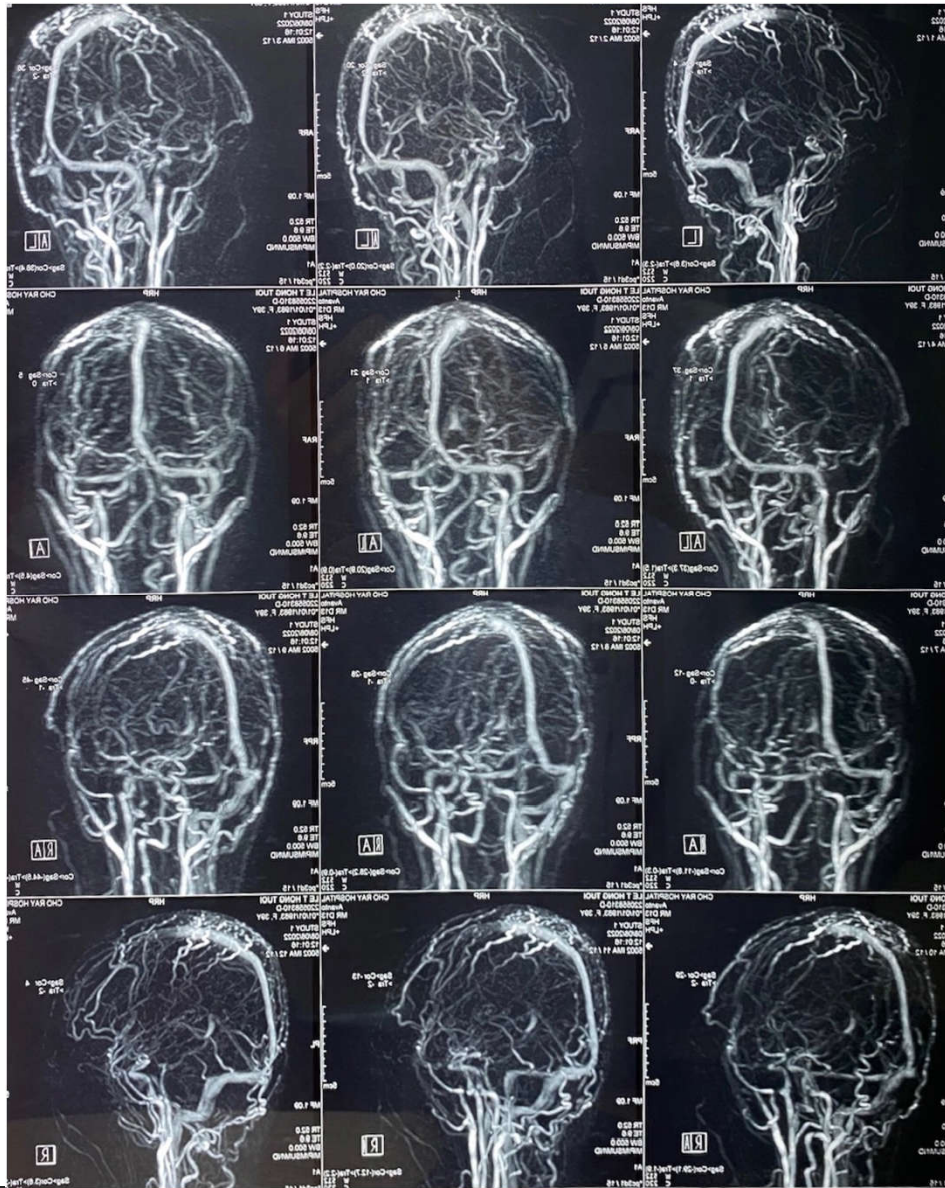
Chẩn đoán: Đau đầu Hortom

THUỐC ĐIỀU TRỊ: (Gồm 5 loại thuốc)

- | | |
|--|----------------|
| 1. Panadol 500mg (Paracetamol)
Ngày uống 02 lần, lần 01 viên (khí đau) | 10 Viên |
| 2. TOPAMAX 25mg (TOPIRAMATE)
Ngày uống 02 lần, lần 01 viên | 30 Viên |
| 3. Fluostine 5mg (Flunarizine 5mg)
Ngày uống 01 lần, lần 02 viên (tối) | 30 Viên |
| 4. Anbach 80mg (Gingkgo Biloba)
Ngày uống 02 lần, lần 01 viên | 30 Viên |
| 5. Europlin 25mg (Amitriptyline 25mg)
Ngày uống 01 lần, lần 01/2 viên (tối) | 08 Viên |

LỜI DẶN BS

Tp.HCM, ngày 26/05/2022 - 15:39



BỆNH VIỆN CHỢ RẪY
 KHOA CHẨN ĐOÁN HÌNH ẢNH
 ĐC: 201B Nguyễn Chí Thanh, quận 5, Tp. HCM
 ĐT: (028) 38554137-1127

KẾT QUẢ CHỤP CỘNG HƯỞNG TỪ (MRI)

THÔNG TIN BỆNH NHÂN

Bệnh nhân : ██████████ Năm sinh: 1983 Giới tính: Nữ
 Mã hồ sơ : 220558310 SBL: MRI.20220608.5906 ID phim: 220558310
 Ngày chỉ định: 07/06/2022 Ngày chụp: 08/06/2022 12:45:38
 BS chỉ định : ██████████ Nơi chỉ định: PK. Phẫu Thuật Mạch Máu
 Chẩn đoán : Q27.3 Dị tật động - tĩnh mạch ngoại biên vùng sọ
 Yêu cầu : Chụp cộng hưởng từ não- mạch não có tiêm chất tương phản (0.2-1.5T)[>3T]

KẾT QUẢ

Kỹ thuật chụp :

Chụp cộng hưởng từ não- mạch não có tiêm chất tương phản (0.2-1.5T)[>3T]

Vật tư y tế :

Mô tả hình ảnh :

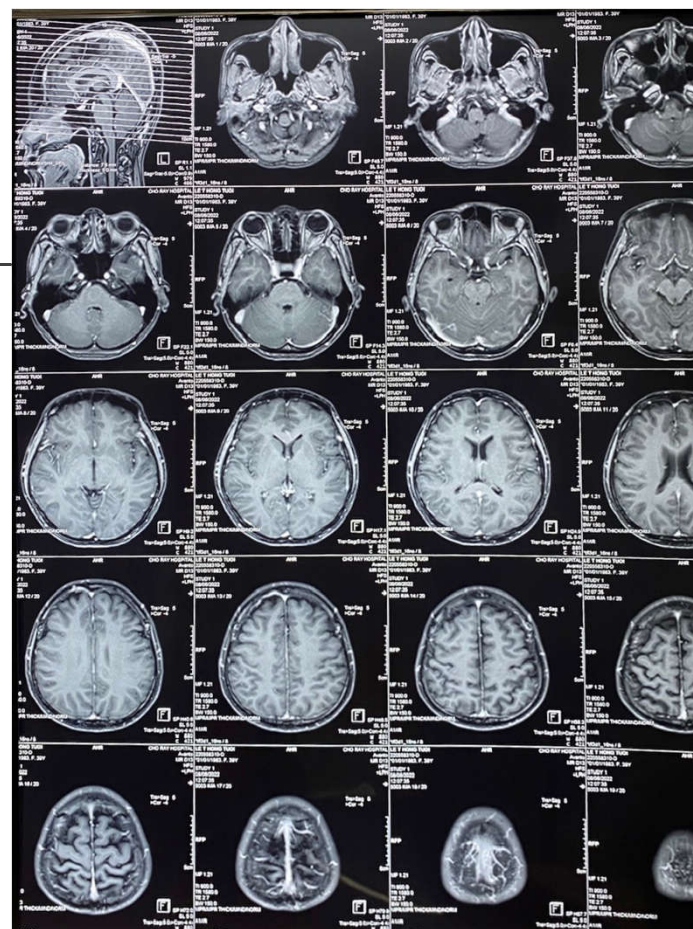
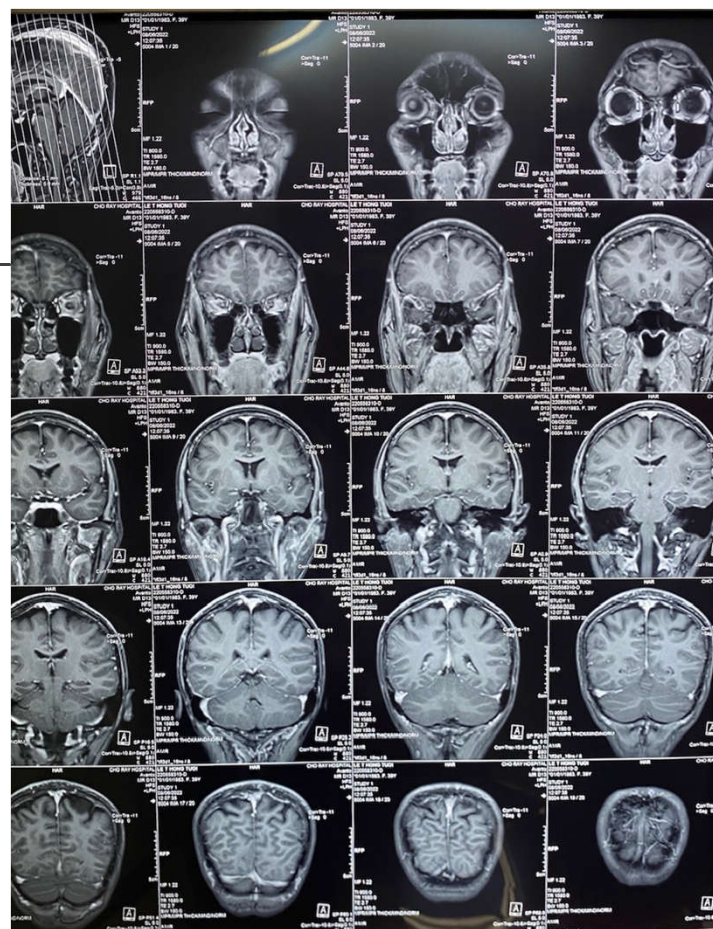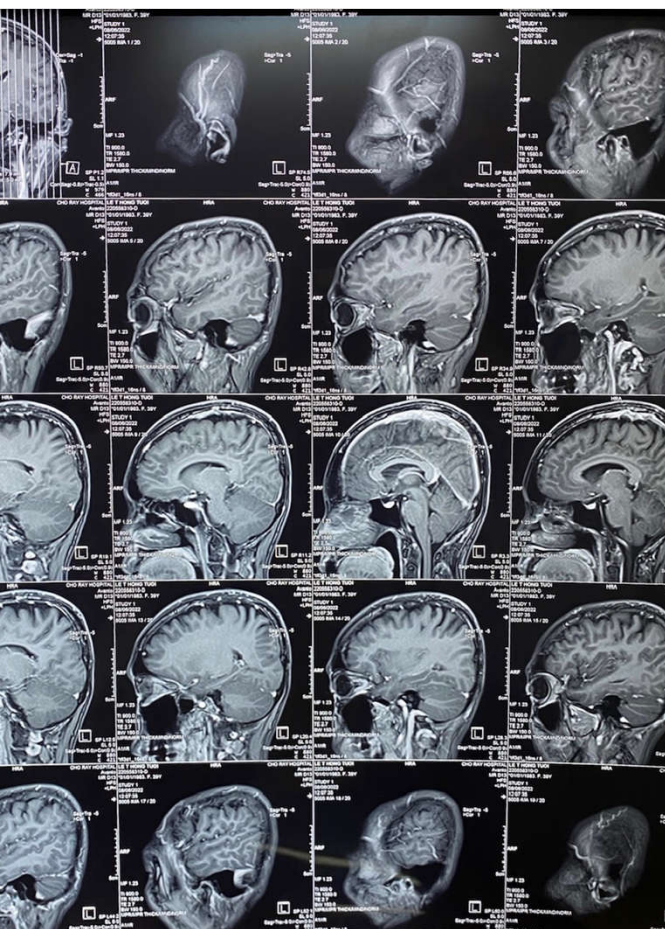
- Hình dạng và tín hiệu các cấu trúc chất trắng, chất xám, thể chai thấy được trên phim trong giới hạn bình thường.
- Hình dạng và tín hiệu các cấu trúc hành, cầu, cuống não và bán cầu tiểu não hai bên trong giới hạn bình thường.
- Cấu trúc đường giữa không di lệch. Hệ thống não thất trên và dưới đều thấy được trên phim trong giới hạn bình thường.
- Rò động tĩnh mạch màng cứng vùng xoang tĩnh mạch dọc trên với giãn lớn các động mạch dưới da đầu
- Không thấy bất thường các xoang và phần mềm xung quanh.

Kết luận :

Rò động tĩnh mạch màng cứng vùng xoang tĩnh mạch dọc trên với giãn lớn các động mạch dưới da đầu

12:45 Ngày 08 tháng 06 năm 2022

BÁC SĨ



Mã số BN: 220558310
Phòng Khám: PK.Gamma Knife

QUẢN LÝ

ĐƠN THUỐC



Phái: Nữ Năm sinh: 1983 Ngày khám: 07/06/2022

Họ tên: [Redacted]
Địa chỉ: [Redacted]
Số điện thoại: [Redacted]
Nơi ĐK: [Redacted]

HD:

Đoán: I77.0 - Dò động - tĩnh mạch mắc phải (Rò động tĩnh mạch màng cứng xoang tĩnh mạch dọc trên) -

Gamma Knife
Ts.Bs-Nguyễn Thanh Bình

Thuốc ngoài danh mục
. 0

Cộng khoản: 0

Ngày 14 tháng 06 năm 2022
Bác sĩ điều trị

Ghi chú:

Lời dặn: KC PK Ngoại Thần kinh xét chỉ định can thiệp nội mạch

Tái khám:

Ts.Bs Nguyễn Thanh Bình

Khám lại xin mang theo toa thuốc này.

Klg PK Ngoại TK & ER:

BN Lê Thị Hằng Tuổi: ♀, SN 1983

↳: Dò ATM mạc cứng vùng xoang TM dọc trên.

Về DSA: Chụp DSA và xét CD can thiệp TAE

ĐN: - XNTP

- Nhập viện.

- Sau khi nhập viện xin mời h/c DSA để lên ch/ik can thiệp.

Klg PK Ngoại TK & ER

HL

HL

14/6/2022

Cmđ

HL

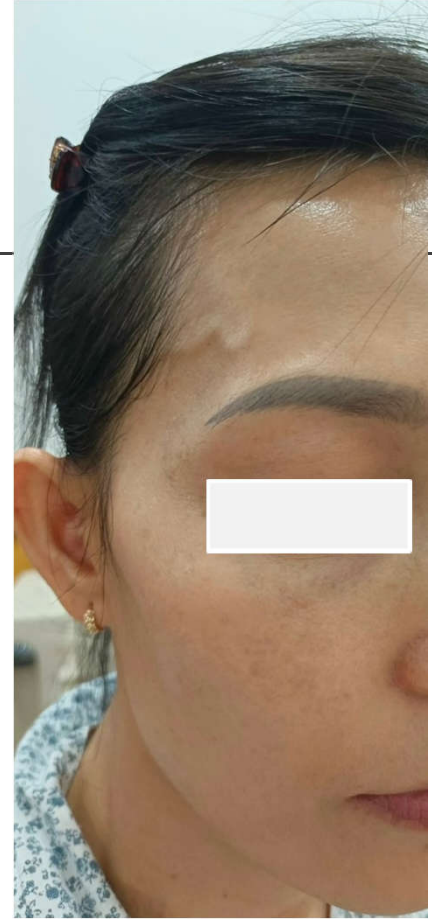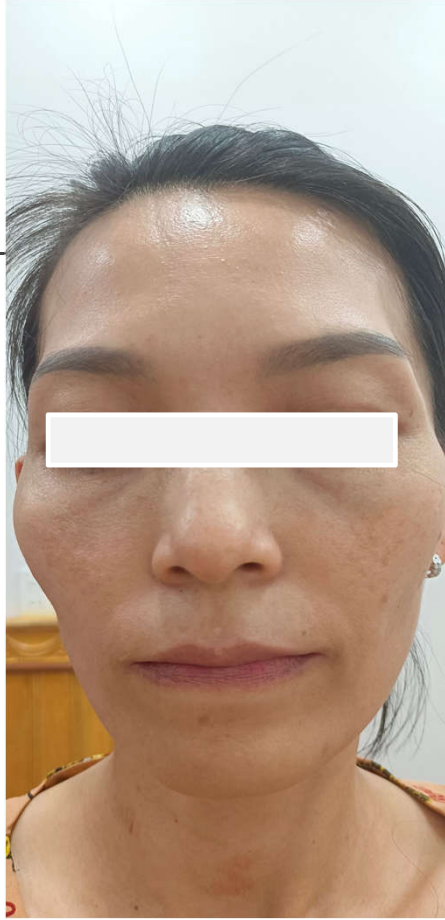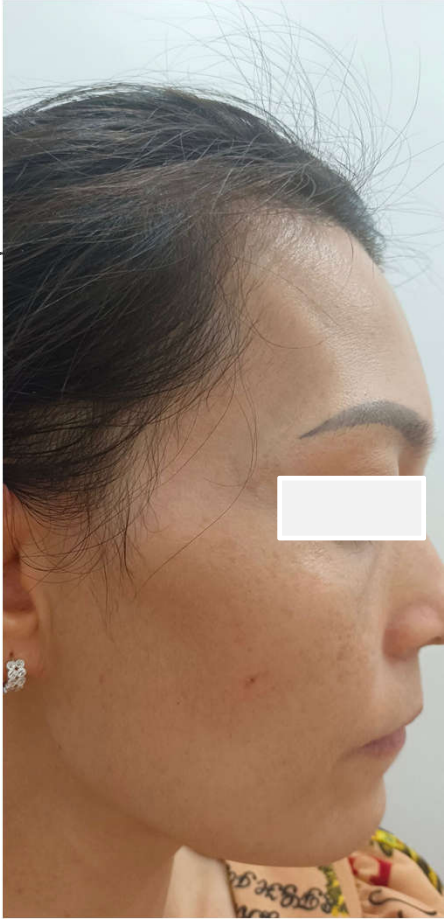BN Nguyễn Nhật Minh

Trang 1/1

Ngày: 14/06/2022 16:03

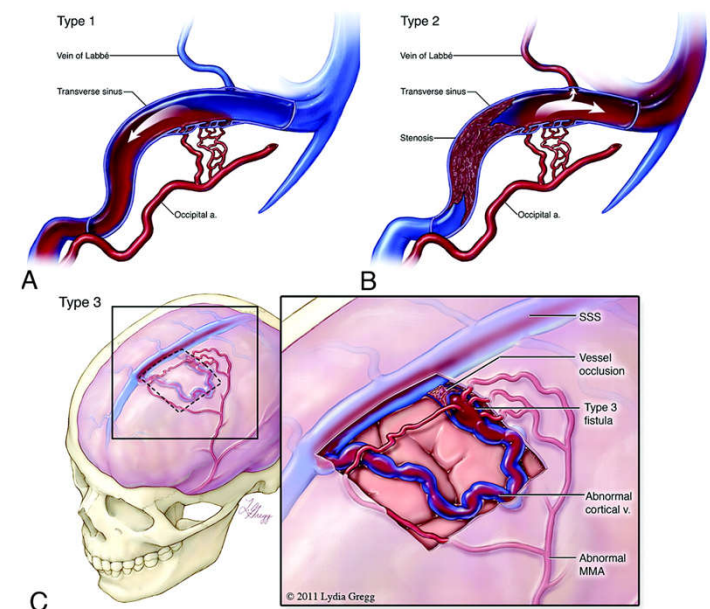


Xin mời quét mã QR Code bằng điện thoại để nhận thông tin kết quả khám bệnh



Tổng quan

- Hiếm gặp, 10% các dị tật mm não, tuổi 50-60
- Nguyên nhân: chấn thương, pt não, huyết khối, nhiễm khuẩn, u → thu hẹp tắc nghẽn tm khá lớn trở về tim
- Chẩn đoán: LS, SÂ mm, CTA, MRI. DSA.
- Điều trị:
 1. can thiệp nội mạch
 2. tia xạ (stereotactic radiosurgery)
 3. phẫu thuật



Bàn luận

- Cố gắng cắt nghĩa được các tc của bn
- Nên CT hay MRI?



Cảm ơn quý vị !

