



NHÂN MỘT TRƯỜNG HỢP THUYỀN TẮC ĐỘNG MẠCH NÃO TỪ TIM

BS NGUYỄN KIM THÁI
KHOA TIM MẠCH MEDIC




BỆNH ÁN



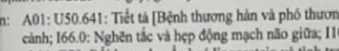
- Bệnh nhân nam 29 tuổi , nghề nghiệp: tài xế
- Địa chỉ Bình Dương
- Bệnh sử : -4/5/23: đột ngột té , yếu nửa người T, Huyết áp lúc đó 220/
 - Nhập viện 115 chẩn đoán **NMN diện rộng bán cầu P do tắc ICA và MCA , THA , RLLPM** (LDL 3.86mmol/L)
 - 12/5/23 :Chuyển BV 1A điều trị tiếp. Tỉnh ,Liệt tay chân T, sức cơ tay 0/5, chân 1/5
 - 25/5/23 :Gởi Medic , SAQNTQ, Holter ECG, XN máu (HA =130/80mmHg, mạch 72 lần/ phút, 85kg)
- Tiền sử : bản thân : khỏe (có khám tổng quát ở địa phương)
gia đình : khỏe



BỆNH VIỆN CHÍNH HÌNH VÀ PHỤC HỒI CHỨC NĂNG
THÀNH PHỐ HỒ CHÍ MINH
ĐC: 1A Lý Thường Kiệt, P.7, Q. Tân Bình, Tp.HCM
KHOA XÉT NGHIỆM

P.ID: 
SID: 130523-2077

PHIẾU TRẢ KẾT QUẢ XÉT NGHIỆM


Họ và tên:  NS/tuổi: 1994 Giới tính: Nam
Địa chỉ:  - CMND:
Điện thoại:  Đối tượng: Dịch vụ
Bác sĩ chỉ định: Khoa: Đơn vị Lão khoa - Đột Quy
Ngày chỉ định: 13/05/2023 Ngày, giờ lấy mẫu: 13/05/2023 07:40 Ngày, giờ trả KQ: 13/05/2023 09:03
Chẩn đoán: A01: U50.641: Tiết tả [Bệnh thương hàn và phó thương hàn]; I65.2: Nghẽn tắc và hẹp động mạch cánh; I66.0: Nghẽn tắc và hẹp động mạch não giữa; I10: Bệnh Tăng huyết áp vô căn (nguyên phát); E78: Rối loạn chuyển hoá lipoprotein và tình trạng tăng lipid máu khác

Tên xét nghiệm	Kết quả	Đơn vị	Trị số bình thường
HUYẾT HỌC			
C.B.C(NGFL) *K:1000 - *M:1000000			
Leukocytes(WBC)	<u>13.4H</u>	K/ μ L	(4-10)K*
NEU	60.2	%	(50-66)
LYM	28.7	%	(20-35)
MONO	6.7	%	(0-10)
EOS	2.1	%	(0-7)
BASO	2.3	%	(0-3.0)
Erythrocytes (RBC)			
HGB	14.7	g/dL	(11.0-16)
HCT	41.2	%	(37-50)
MCV	92.0	fL	(80-99)
MCH	32.8	pg	(27-34)
MCHC	35.7	g/dL	(31-37)
RDW	13.8	%	(11.5-15.0)
Platelets (PLT)			
MPV	7.9	fL	(6.9-10.6)
TQ	12.6	giây	(11-16)
TCK	29.2	giây	(21.5-33)
INR	0.93		< 1.3
PT in %	109.86	%	(>70%)


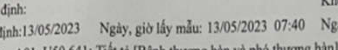
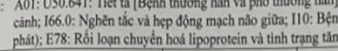
Ghi chú:
BÁC SĨ ĐỌC KẾT QUẢ
BS. Nguyễn Lương Huy
Ngày 13 tháng 05 năm 2023
PHÒNG XÉT NGHIỆM
KTV. Lương Lưu Hồng Phúc

1/3

BỆNH VIỆN CHÍNH HÌNH VÀ PHỤC HỒI CHỨC NĂNG
THÀNH PHỐ HỒ CHÍ MINH
ĐC: 1A Lý Thường Kiệt, P.7, Q. Tân Bình, Tp.HCM
KHOA XÉT NGHIỆM

P.ID: 
SID: 130523-2077

PHIẾU TRẢ KẾT QUẢ XÉT NGHIỆM

Họ và tên:  NS/tuổi: 1994 Giới tính: Nam
Địa chỉ:  - CMND:
Điện thoại:  Đối tượng: Dịch vụ
Bác sĩ chỉ định: Khoa: Đơn vị Lão khoa - Đột Quy
Ngày chỉ định: 13/05/2023 Ngày, giờ lấy mẫu: 13/05/2023 07:40 Ngày, giờ trả KQ: 13/05/2023 09:03
Chẩn đoán: A01: U50.641: Tiết tả [Bệnh thương hàn và phó thương hàn]; I65.2: Nghẽn tắc và hẹp động mạch cánh; I66.0: Nghẽn tắc và hẹp động mạch não giữa; I10: Bệnh Tăng huyết áp vô căn (nguyên phát); E78: Rối loạn chuyển hoá lipoprotein và tình trạng tăng lipid máu khác

Tên xét nghiệm	Kết quả	Đơn vị	Trị số bình thường
SINH HÓA			
Glucose	70.1	mg/dL	(70-110)
Urea	<u>54.2H</u>	mg/dL	(20-45)
Creatinine	1.02	mg/dL	(0.6-1.5)
ALT (SGPT)	<u>64.0H</u>	U/L	(0-35)
AST (SGOT)	<u>44.4H</u>	U/L	(5-35)
HbA1c%	5.3	%	(4-6)
Ion đồ (Na, K, Cl)			
Sodium (Na)	140	mmol/L	(135-145)
Potassium (K)	3.77	mmol/L	(3.5-5.2)
Calcium (ion hoá)	1.21	mmol/L	(1.13-1.35)
Chloride (Cl)	100	mmol/L	(95-110)
eGFR		mL/min/1.73m ²	> 60mL/min/1.73m ²


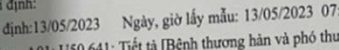
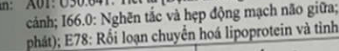
*Ghi chú:
BÁC SĨ ĐỌC KẾT QUẢ
BS. Nguyễn Lương Huy
Ngày 13 tháng 05 năm 2023
PHÒNG XÉT NGHIỆM
KTV. Lương Lưu Hồng Phúc

3/3

BỆNH VIỆN CHÍNH HÌNH VÀ PHỤC HỒI CHỨC NĂNG
THÀNH PHỐ HỒ CHÍ MINH
ĐC: 1A Lý Thường Kiệt, P.7, Q. Tân Bình, Tp.HCM
KHOA XÉT NGHIỆM

P.ID: 
SID: 130523-2077


PHIẾU TRẢ KẾT QUẢ XÉT NGHIỆM

Họ và tên:  NS/tuổi: 1994 Giới tính: Nam
Địa chỉ:  - CMND:
Điện thoại:  Đối tượng: Dịch vụ
Bác sĩ chỉ định: Khoa: Đơn vị Lão khoa - Đột Quy
Ngày chỉ định: 13/05/2023 Ngày, giờ lấy mẫu: 13/05/2023 07:40 Ngày, giờ trả KQ: 13/05/2023 09:03
Chẩn đoán: A01: U50.641: Tiết tả [Bệnh thương hàn và phó thương hàn]; I65.2: Nghẽn tắc và hẹp động mạch cánh; I66.0: Nghẽn tắc và hẹp động mạch não giữa; I10: Bệnh Tăng huyết áp vô căn (nguyên phát); E78: Rối loạn chuyển hoá lipoprotein và tình trạng tăng lipid máu khác

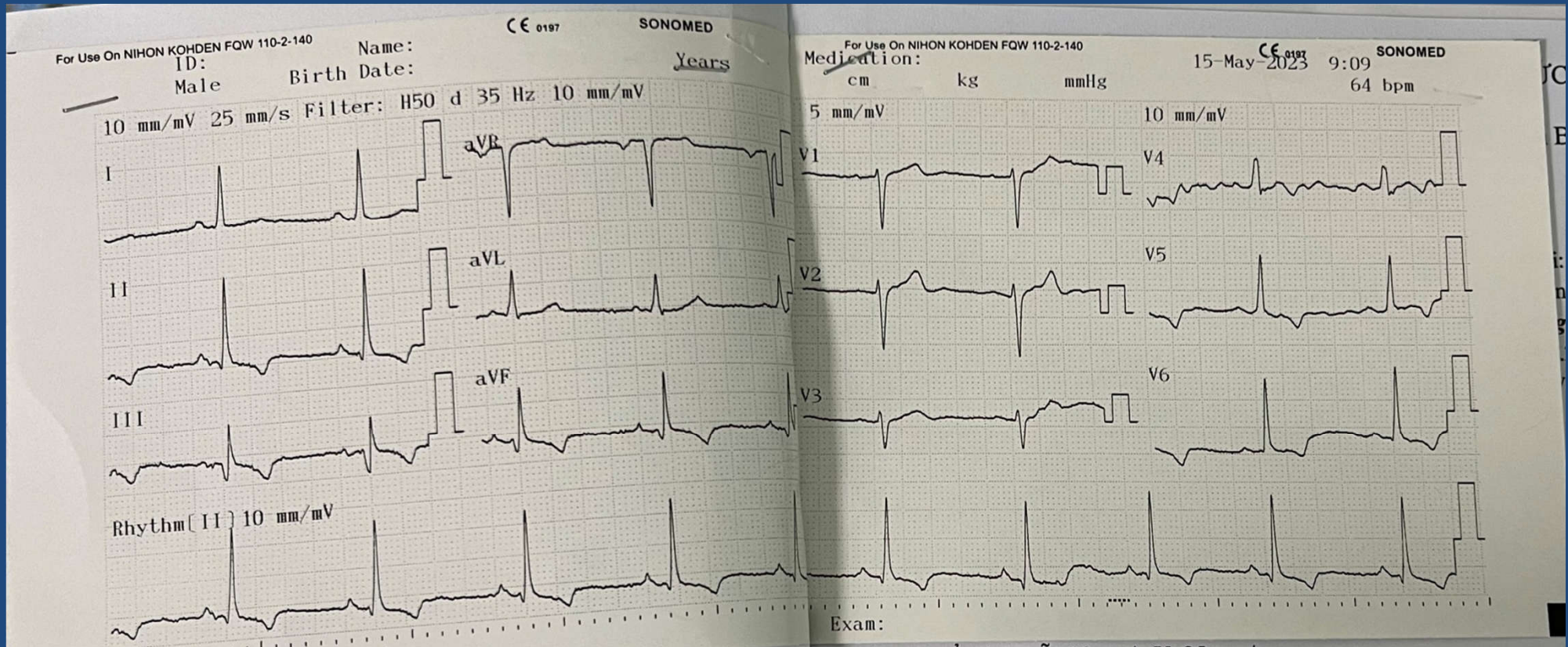
Tên xét nghiệm	Kết quả	Đơn vị	Trị số bình thường
D-Dimer	305.8 ng/ml	ng/mL	< 500


*Ghi chú:
BÁC SĨ ĐỌC KẾT QUẢ
BS. Nguyễn Lương Huy
Ngày 13 tháng 05 năm 2023
PHÒNG XÉT NGHIỆM
KTV. Lương Lưu Hồng Phúc

2/3



ECG





MSCT SỌ NÃO

KHU Y TẾ KỸ THUẬT CAO - 1A
(High Technology Medical Center - HTMC 1A)
ĐC: 1A LÝ THƯỜNG KIỆT, P.7, Q. TÂN BÌNH, TP. HỒ CHÍ MINH
ĐT PHÒNG CHỤP: 028.39710591 Email: htmc1a@tk@gmail.com

KẾT QUẢ CT-SCAN

Thông tin bệnh nhân:
Họ và tên bệnh nhân: [REDACTED] Tuổi/ năm sinh: 1994 (29) Giới: Nam
Số ID: 15052023.1554
Chẩn đoán lâm sàng:
Bác sĩ chỉ định: BS HUY

KẾT QUẢ

KỸ THUẬT: MSCT sọ não không tiêm thuốc tương phản bằng máy MSCT Philips Brilliance 06.

MÔ TẢ:


- Tồn thương giảm đậm độ trán thái dương đỉnh (P) kèm vài rãnh, cuộn não tăng đậm độ bên trong.
- Không thấy bất thường cấu trúc, đậm độ của nhu mô tăng dưới lẽu.
- Các não thất và bể não dẫn nở bình thường.
- Các cấu trúc đường giữa bình thường.
- Không thấy tổn thương của xương sọ.

Kết luận:


Tồn thương vùng trán thái dương đỉnh (P), TD nhồi máu chuyển dạng xuất huyết.

Chụp hình ảnh bằng QRCode

Ngày 15 tháng 05 năm 2023
BS CDHA


ĐỖ VÕ CÔNG NGUYÊN

<https://hoichanbv1a.inext.vn/QR?token=2QucKuShZ1saxGWDnxx82PftBHsjycM/4OWY+C2iXeDml+vfoYhM8DYbtTES4xw>


Trần Ngọc Hoàng Hạnh

KHU Y TẾ KỸ THUẬT CAO - 1A
(High Technology Medical Center - HTMC 1A)
ĐC: 1A LÝ THƯỜNG KIỆT, P.7, Q. TÂN BÌNH, TP. HỒ CHÍ MINH
ĐT PHÒNG CHỤP: 028.39710591 Email: htmc1a@tk@gmail.com

KẾT QUẢ CT-SCAN

Thông tin bệnh nhân:
Họ và tên bệnh nhân: [REDACTED] Tuổi/ năm sinh: 1994 (29) Giới: Nam
Số ID: 26052023.1438
Chẩn đoán lâm sàng:
Bác sĩ chỉ định: BS HẠNH

KẾT QUẢ


Chỉ định:
Chẩn đoán sọ não bằng máy CT.

Mô tả hình ảnh:
Nhồi máu não trán thái dương (P)
Đường giữa không di lệch.
Hệ thống não thất và các rãnh vỏ não trong giới hạn bình thường.
Không thấy tổn thương xương và phần mềm xung quanh.

Kết luận:
Nhồi máu não trán thái dương (P)


Chụp hình ảnh bằng QRCode

Ngày 26 tháng 05 năm 2023
BS CDHA


ĐỖ VÕ CÔNG NGUYÊN

<https://hoichanbv1a.inext.vn/QR?token=2QucKuShZ1saxGWDnxx82PftBHsjycM/4OWY+C2iXeDmreghaerQcM8GceuO+>

Bệnh nhân mang kết quả và phim về cho bác sĩ chỉ định để được tư vấn đầy đủ và điều trị đúng.

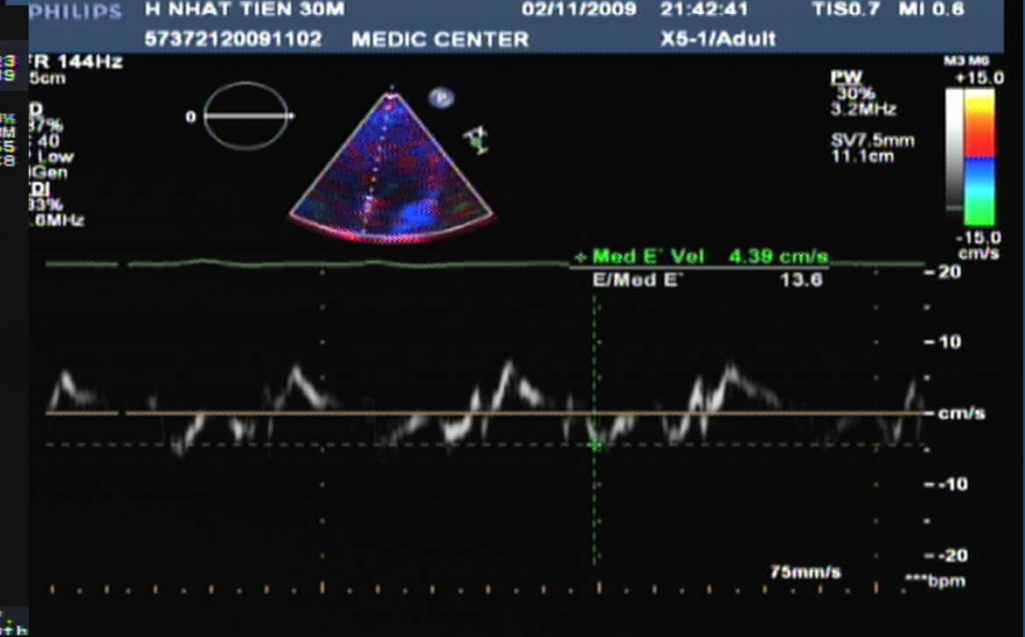
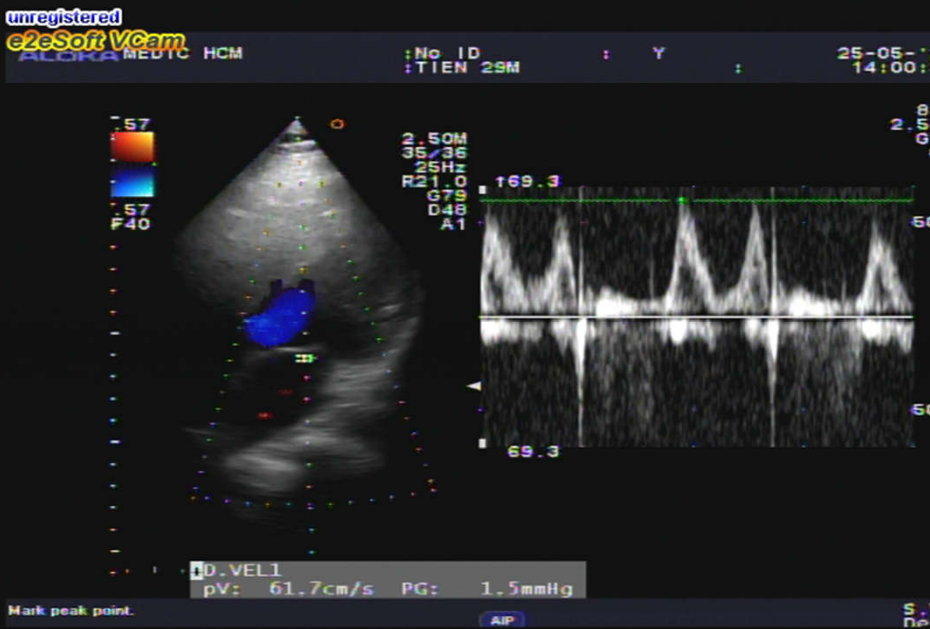
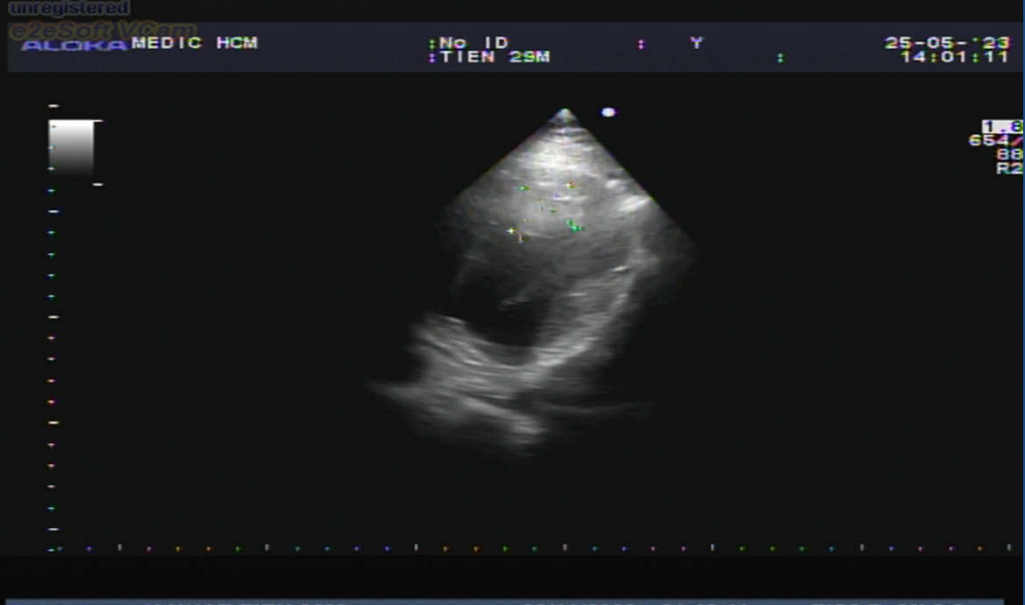
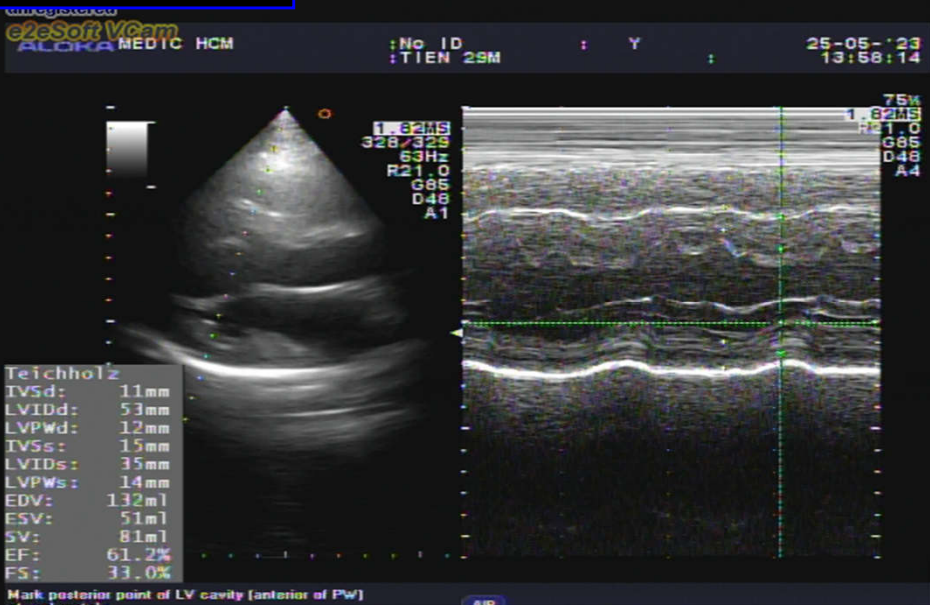


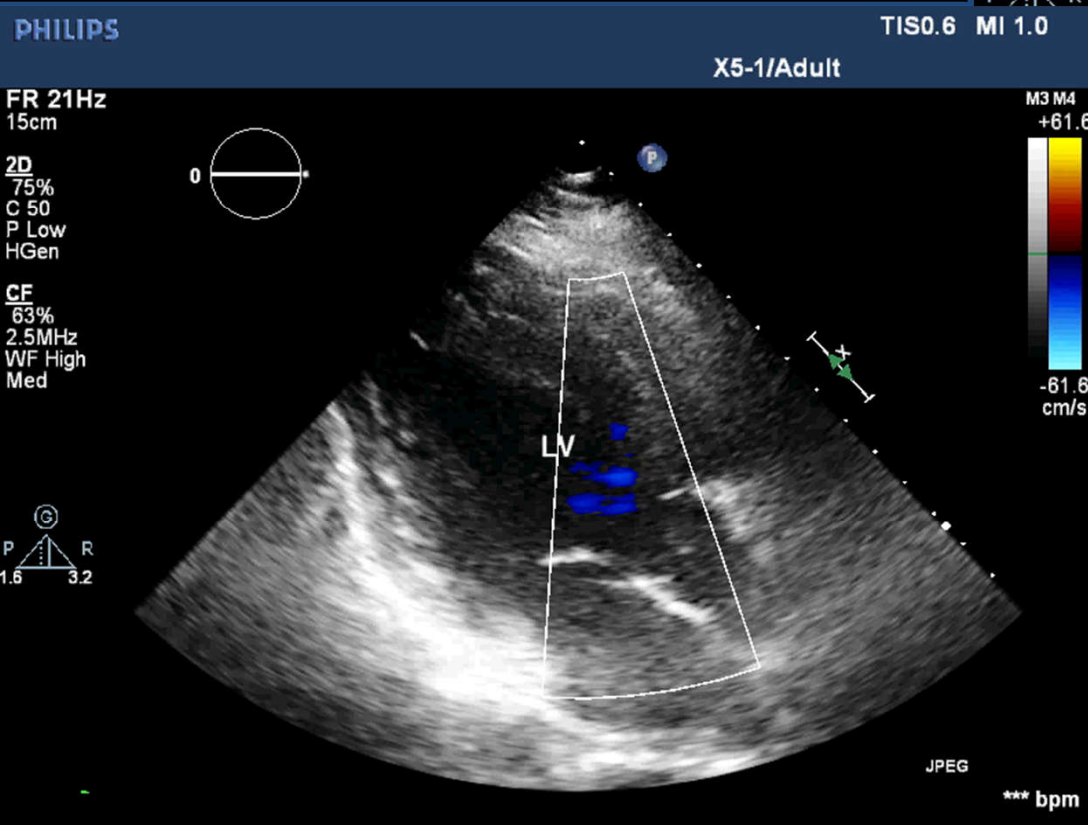
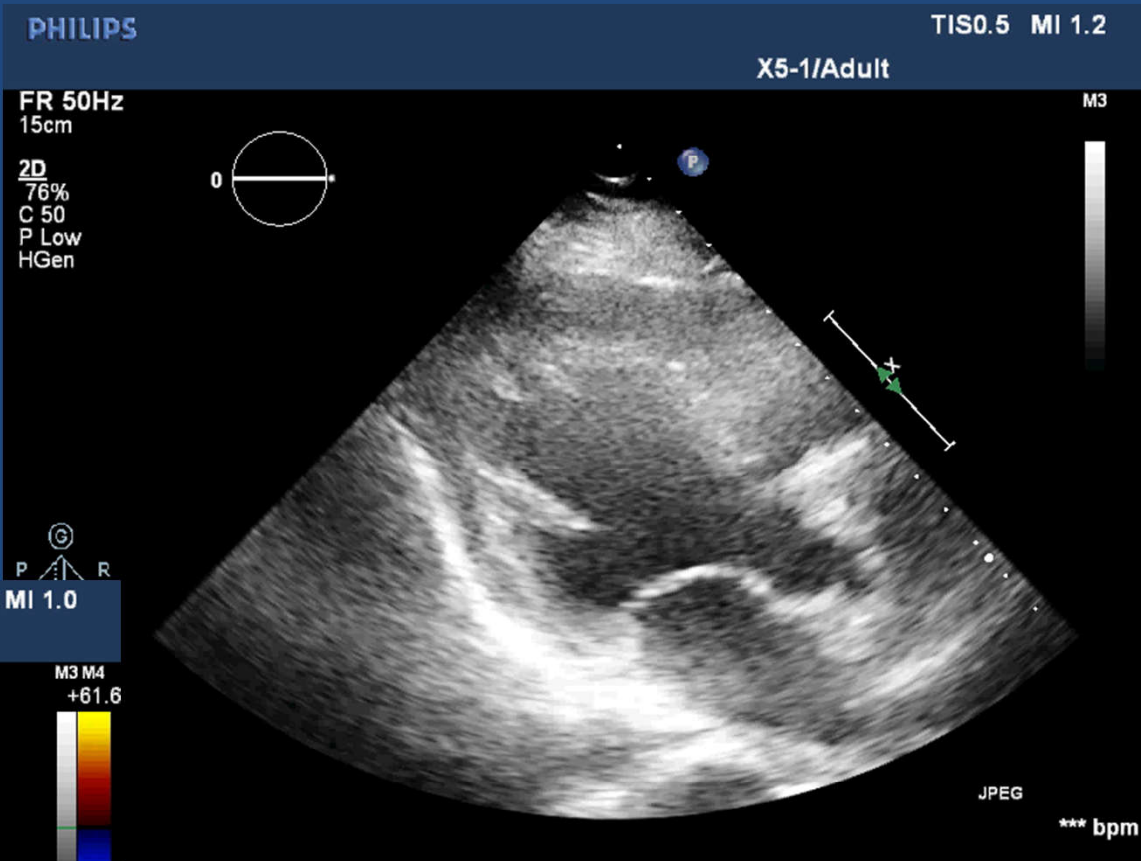
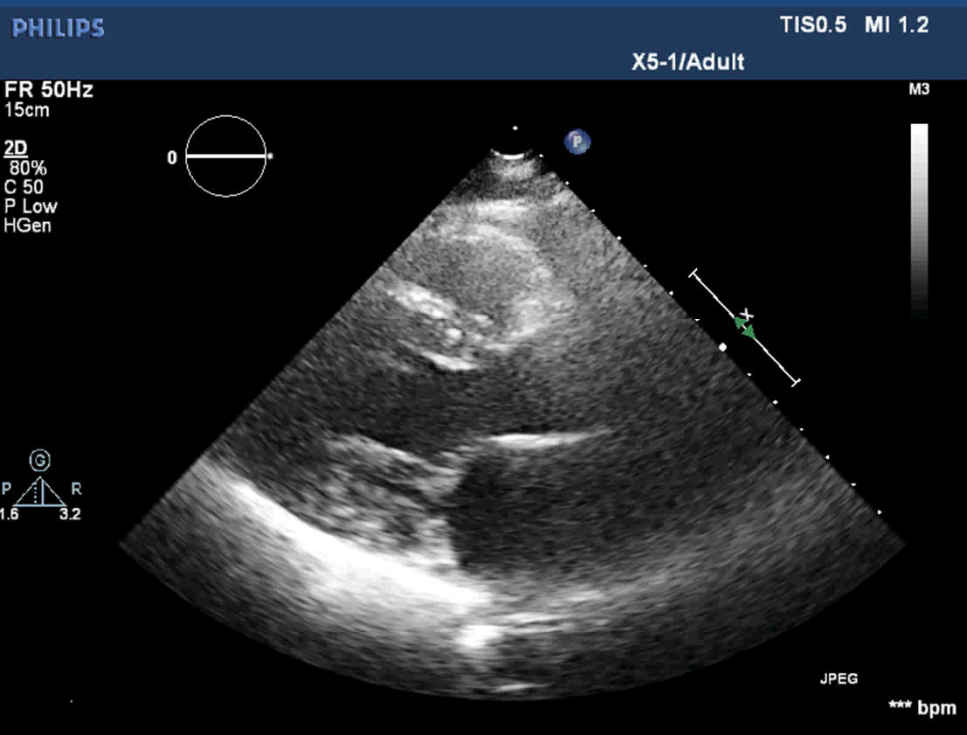
ĐIỀU TRỊ

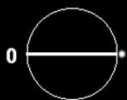- Lovenox 4000đv Tdd
- Agifuros 40mg uống
- Coveram 5/10mg uống
- Lipvar 20mg uống

SIÊU ÂM TIM

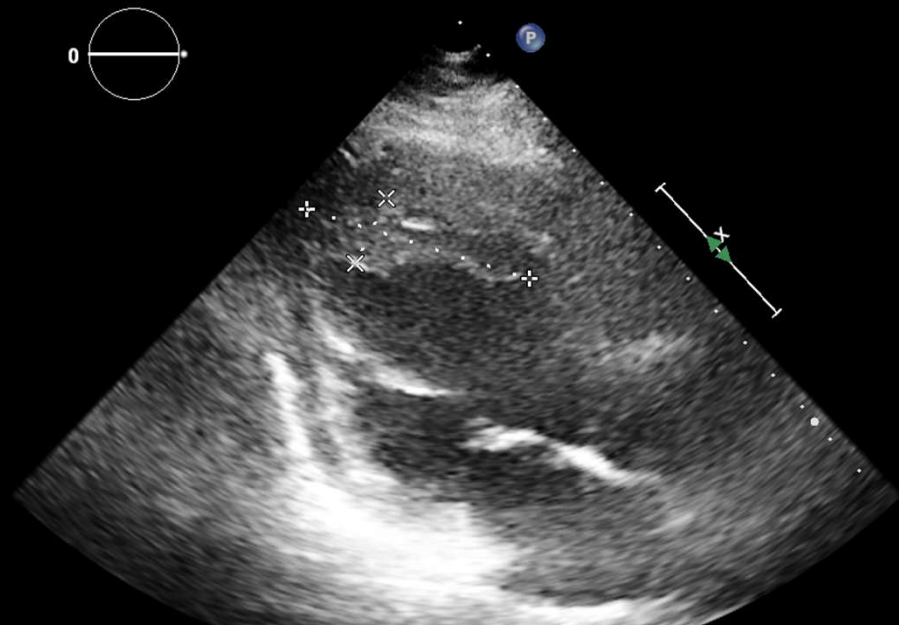
MEDIC





FR 50Hz
15cm2D
74%
C 50
P Low
HGen

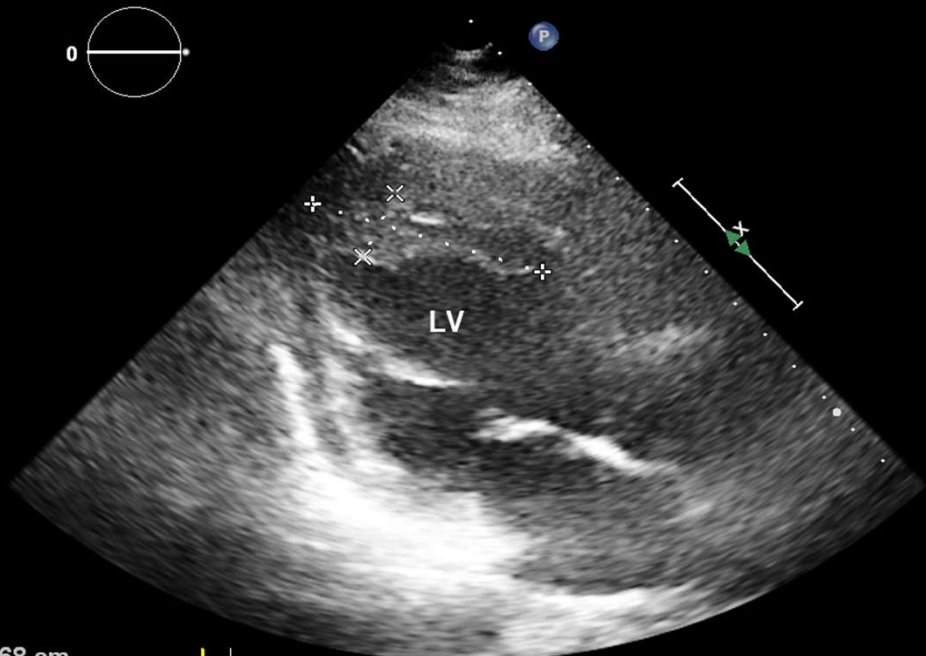
P 1.6 R 3.2



M3

FR 50Hz
15cm2D
74%
C 50
P Low
HGen

P 1.6 R 3.2



M3

Dist 1.68 cm
Dist 5.46 cm

***bpm



CÔNG TY TNHH Y TẾ HÒA HẢO - PHÒNG KHÁM ĐA KHOA
(Tên cũ: TRUNG TÂM CHẨN ĐOÁN Y KHOA - MEDIC)
254 Hòa Hảo, P.4, Q.10, TP. Hồ Chí Minh
ĐT: 028.39270284 - 028.39272136, Mail: hoahao254@medic.com.vn

Đăng ký khám trực tuyến :
<http://medicnh.nthsoft.vn>
Hoặc app: Medic Hoa Hao



Qr code kết quả chứa bệnh án của quý khách. Medic không chịu trách nhiệm nếu quý khách cung cấp cho người khác.



7369158

KẾT QUẢ SIÊU ÂM TIM MÀU

Máy: PHILIPS IE33

QRCode kết quả

ID : 7369158 Ngày ĐK: 25/05/2023 13:48

Họ và tên

Địa chỉ

Lâm sàng :

VÙNG KHẢO SÁT : SIÊU ÂM TIM MÀU

1- Thất trái dày dần nhẹ LVDD=53 mm .Các buồng tim khác trong giới hạn bình thường. Loạn động vách liên thất và thành dưới. Vách mỏng mỏng, giảm động nhiều . Có huyết khối mỏng thất trái d=30 x 26mm, phần huyết khối sát vách liên thất trôi nhiều vào thất trái và di động nhiều . Chức năng tâm thu thất trái bảo tồn, EF=61 % (Teichholz).

Rối loạn tâm trương thất trái E/E' = 12

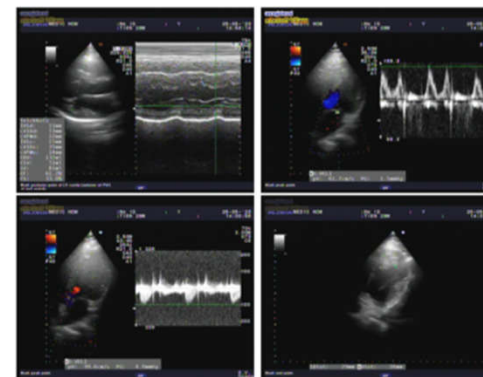
Chức năng tâm thu thất phải TAPSE=22 mm

2- Van hai lá dày hờ 1/4.Van ĐMC dày hờ 1/4

Không tăng áp lực ĐMP (PAPs=28mmHg)

Động mạch chủ ngực kích thước bình thường, xơ vữa không phình

3- Không tràn dịch màng tim.

**KẾT LUẬN :**

BỆNH TIM DO CAO HUYẾT ÁP, THIẾU MÁU CƠ TIM . THEO DÕI NMCT VÁCH MỎM CẦN XÁC ĐỊNH GIAI ĐOẠN , HUYẾT KHỐI VÁCH MỎM CÓ NGUY CƠ GÂY THUYỀN TẮC CAO

THẤT TRÁI DÀY DẦN NHẸ BẢO TỒN CHỨC NĂNG TÂM THU . RỐI LOẠN CHỨC NĂNG TÂM TRƯỞNG THẤT TRÁI E/E' = 12

HỖ VAN 2 LÁ 1/4,HỖ VAN ĐMC 1/4

Đề nghị :


CT MẠCH VÀNH , ĐỒNG THỜI KHẢO SÁT PFO

Tp. Hồ Chí Minh, ngày 25/05/2023 13:50

(Bác sĩ đã ký)

Bs. Nguyễn Kim Thái

HOLTER ECG



CÔNG TY TNHH Y TẾ HOA HẢO - PHÒNG KHÁM ĐA KHOA
(Tên cũ: TRUNG TÂM CHẨN ĐOÁN Y KHOA - MEDIC)
254 Hòa Hảo, P.4, Q.10, TP. Hồ Chí Minh
ĐT: 028.39270284 - 028.39272136, Mail: hoahao254@medic.com.vn

Đăng ký khám trực tuyến :
<http://medichh.nthsoft.vn>
Hoặc app: Medic Hoa Hao



Qr code kết quả chẩn bệnh án của quý khách. Medic không chịu trách nhiệm nếu quý khách cung cấp cho người khác.

QRCode kết quả



7369158

KẾT QUẢ HOLTER ECG

ID : 7369158 STT :
Bệnh nhân :
Địa chỉ :
Bác sĩ chỉ định : BS. NGUYỄN QUANG HUY - BVIA Ngày ĐK : 25/05/2023 14:28
Lâm sàng : NHÓI MÁU NÃO ĐIỆN RỘNG BÁN CẦU PHẢI Loại : Holter ECG

KẾT LUẬN : HOLTER ECG GHI NHẬN:

- NHỊP CƠ BẢN LÀ NHỊP XOANG TẦN SỐ 58-97 LẦN/PHÚT, TRUNG BÌNH 69 LẦN/PHÚT
- NGOẠI TÂM THU NHỂ RẤT THUA
- NGOẠI TÂM THU THẤT RẢI RÁC

Tp. Hồ Chí Minh, ngày 26/05/2023 14:44
(Bác sĩ đã ký)

Bs.CKI. Nguyễn Thị Phương Diễm



XÉT NGHIỆM



PID: 7369158 S.T.T.: 2021
 Ngày giờ đăng ký: 09:03:14 30/05/2023
 Ngày giờ lấy mẫu: 09:13:00 30/05/2023
 Ngày giờ nhận mẫu: 09:14:00 30/05/2023
PHIẾU KẾT QUẢ XÉT NGHIỆM
 (BM.TTXN.XN.02.1 - Ngày áp dụng: 01/03/2016 - Phiên bản: 1.2)



Họ tên:
 Ngày tháng năm sinh: 1994
 Số CCCD/Hộ chiếu:
 Địa chỉ:
 Đơn vị: Medic
 Nơi lấy mẫu: TẮNG 1
 Loại mẫu: Máu/N.Tiểu

Phái: Nam
 Quốc tịch:
 DT:

BS yêu cầu: BÁC SĨ BÊN NGOÀI
 Tình trạng mẫu: Đạt

TÊN XÉT NGHIỆM	KẾT QUẢ	KHOẢNG THAM CHIẾU	MÃ QT
I. HUYẾT HỌC / ĐÔNG MÁU - HEMATOLOGY / COAGULATION			
PT profile¹:	*		QTHH022
INR (ACL TOP)	1.08	(0.85 - 1.28)	
TQ (ACL TOP) ¹	11.9	(9.4 - 14.0 sec)	
Prothrombin Time (ACL TOP)	88	(> 70%)	
aPTT(TCK - ACL TOP) ¹	101.4	(25.1 - 36.5 sec)	QTHH023
II. VI SINH/NƯỚC TIỂU/PHÂN/ĐÀM/DỊCH - MICROBIOLOGY/URINE/STOOL/SPUTUM/FLUID ANALYSIS			
URINARY ANALYSIS:	*		QTVS044
1)Chemistry (Sinh Hóa) :			
Glucose	NEG	(mmol/L)	
Bilirubin	NEG	(µmol/L)	
Ketone	NEG	(mmol/L)	
Spe-Gravity	1.018	(1.005-1.030)	
Blood	NEG	(Negative)	
pH	5.5	(4.6-8.0)	
Protein	NEG	(g/L)	
Urobilinogen	NEG	(µmol/L)	
Nitrite	NEG	(Negative)	
Leucocytes	NEG	(Negative)	
Color	Yellow		
Clarity	Clear		
2)Urine Sediment (Cặn Lắng):			
Red Blood Cells	7	(0 - 15)	
Leucocytes	6	(0 - 15)	
Calcium oxalate monohydrate	0	(0 - 6)	

* Đây là kết quả dạng số trả tự động từ hệ thống Medic. Bản giấy, khoa Xét nghiệm đã ký trả bệnh nhân
 Mã QR phía trên chứa bệnh án của quý khách. Medic không chịu trách nhiệm nếu quý khách cung cấp cho người khác.
Lấy mẫu tại nhà: THỜI GIAN TRẢ KẾT QUẢ TRONG VÒNG:
 - 30 Phút cho xét nghiệm thường qui (Sinh hóa, huyết học...)
 - 100 Phút cho các xét nghiệm thường qui + miễn dịch
 1. Xét nghiệm đã được công nhận ISO 15189:2012
 2. Xét nghiệm đã tham gia ngoại kiểm
 3. (*) KQ đã kiểm tra lần 2 / (**) KQ báo động
 4. KQ chỉ có giá trị trên mẫu xét nghiệm hiện tại

Số trang: 1/2

H: High - L: Low



PID: 7369158 S.T.T.: 2021
 Ngày giờ đăng ký: 09:03:14 30/05/2023
 Ngày giờ lấy mẫu: 09:13:00 30/05/2023
 Ngày giờ nhận mẫu: 09:14:00 30/05/2023
PHIẾU KẾT QUẢ XÉT NGHIỆM
 (BM.TTXN.XN.02.1 - Ngày áp dụng: 01/03/2016 - Phiên bản: 1.2)



Họ tên:
 Ngày tháng năm sinh: 1994
 Số CCCD/Hộ chiếu:
 Địa chỉ:
 Đơn vị: Medic
 Nơi lấy mẫu: TẮNG 1
 Loại mẫu: Máu/N.Tiểu

Phái: Nam
 Quốc tịch:
 DT:

BS yêu cầu: BÁC SĨ BÊN NGOÀI
 Tình trạng mẫu: Đạt

TÊN XÉT NGHIỆM	KẾT QUẢ	KHOẢNG THAM CHIẾU	MÃ QT
III. MIỄN DỊCH - IMMUNOLOGY			
Calcium oxalate dihydrate	0	(0 - 6)	
Amor.Phosphate	0	(0 - 6)	
Uric acid	0	(0 - 6)	
Casts	0	(0 - 6)	
Epithelial Cells	3	(0 - 10)	
Bacteria	14	(0 - 130)	
HIV Ag/Ab Combo	NEG S/CO 0.080	(S/Co < 1)	QTMD158
Homocysteine Total	12.02	(5 - 15 µmol/L)	QTMD159
HBsAg (Định tính, qualitative)¹	NEG Index <0.100	(Index < 1; S/Co < 1)	QTMD017
Anti HCV (Định tính, qualitative)¹	NEG Index 0.080	(S/Co < 1; Index < 1)	QTMD018
IV. XÉT NGHIỆM MIỄN DỊCH ELISA - ELISA TEST			
ANA Test (Elisa)	NEG S/CO 0.23	(S/Co < 0.8; GZ: 0.8-1.1)	
Anti-dsDNA (Elisa)	NEG 6.79 U/ml	(< 25 U/mL)	

Thời gian duyệt: 14:28:44 30/05/2023
 Người duyệt: DS.Phan Thị Thu Hồng

In lần 1: 14:28:49 30/05/2023
 Trưởng khoa xét nghiệm

Trần
 ThS. Bs. Nguyễn Bảo Toàn


* Đây là kết quả dạng số trả tự động từ hệ thống Medic. Bản giấy, khoa Xét nghiệm đã ký trả bệnh nhân
 Mã QR phía trên chứa bệnh án của quý khách. Medic không chịu trách nhiệm nếu quý khách cung cấp cho người khác.

Lấy mẫu tại nhà: THỜI GIAN TRẢ KẾT QUẢ TRONG VÒNG:
 - 30 Phút cho xét nghiệm thường qui (Sinh hóa, huyết học...)
 - 100 Phút cho các xét nghiệm thường qui + miễn dịch
 1. Xét nghiệm đã được công nhận ISO 15189:2012
 2. Xét nghiệm đã tham gia ngoại kiểm
 3. (*) KQ đã kiểm tra lần 2 / (**) KQ báo động
 4. KQ chỉ có giá trị trên mẫu xét nghiệm hiện tại

Số trang: 2/2

H: High - L: Low

XÉT NGHIỆM



CÔNG TY TNHH Y TẾ ĐÀO HẢO
PHÒNG KHÁM ĐA KHOA
KHOA XÉT NGHIỆM (MEDIC - LAB)
Hotline: (028) 3834 5593 - 1900 6497
254 Hòa Hảo - P.4 - Q.3 - TP.HCM
Tel: (028) 3834 5593 - 1900 6497
Email: admin@medic-lab.com
www.medic-lab.com/www.medic-lab.com.vn

PID: 7369158 S.T.T.: 757
Ngày giờ đăng ký: 14:35:41 25/05/2023
Ngày giờ lấy mẫu: 14:42:00 25/05/2023
Ngày giờ nhận mẫu: 14:44:00 25/05/2023

PHIẾU KẾT QUẢ XÉT NGHIỆM

(BM.TTXN.KN.02.1 - Ngày áp dụng: 01/03/2016 - Phiên bản: 1.2)

Họ tên: |
Ngày tháng năm sinh: 1994
Số CCCD/Hộ chiếu:
Địa chỉ:
Đơn vị: Medic
Nơi lấy mẫu: Tầng trệt
Loại mẫu: Máu

Phái: Nam
Quốc tịch:
ĐT:

BS yêu cầu: BÁC SĨ BÊN NGOÀI
Tình trạng mẫu: Đạt

TÊN XÉT NGHIỆM	KẾT QUẢ	KHOẢNG THAM CHIẾU	MÃ QT
I. HUYẾT HỌC / ĐỒNG MÁU - HEMATOLOGY / COAGULATION			
Lupus Anticoagulant Screen	Positive	(Negative)	
Lupus Anticoagulant Confirm	Positive 1.67	Negative: 0.80 - 1.19 Weakly present: 1.20 - 1.49 Moderately present: 1.50 - 1.99 Strongly present: ≥ 2.00	
Factor V Leiden (APC Resistance V)	2.56	(≥ 2.15 APCR - V Ratios)	
Protein C	148 H	(70 - 140 %)	QTHH051
Anti thrombin III	149 H	(83 - 128%)	QTHH046
Protein S (Free Pro S)	55.7		
Male	.	(74.1 - 146.1 %)	
Female	.	(54.7 - 123.7 %)	
II. SINH HOÁ - BIOCHEMISTRY			
C3	174.6 H	(80 - 170 mg/dL)	QTSH065
C4	50.62 H	(15 - 45 mg/dL)	QTSH066
III. XÉT NGHIỆM MIỄN DỊCH ELISA - ELISA TEST			
Anti $\beta 2$ glycoprotein 1 IgG (Anti- $\beta 2$ GP1 IgG)	POS 491.4 U/mL	(≤ 20 U/mL)	
Anti $\beta 2$ glycoprotein 1 IgM (Anti- $\beta 2$ GP1 IgM)	NEG 3.19 U/mL	(≤ 20 U/mL)	
Anti Cardiolipin IgG (Elisa)	POS 89.26 GPL/ml	(<12 GPL/mL; GZ: 12 - 18)	
Anti Cardiolipin IgM (Elisa)	NEG 9.65 MPL/ml	(< 2 MPL/mL; GZ: 12 - 18)	

Thời gian duyệt: 14:13:39 26/05/2023
Người duyệt: DS.Đào Thu Cúc

In lần 1: 14:13:48 26/05/2023
Trưởng khoa xét nghiệm

Trần

ThS. Bs. Nguyễn Bảo Toàn

Số trang: 1/1


* Đây là kết quả dạng số trả tự động từ hệ thống Medic. Bản giấy, khoa Xét nghiệm đã ký trả bệnh nhân
Mã QR phía trên chứa bệnh án của quý khách. Medic không chịu trách nhiệm nếu quý khách cung cấp cho người khác..

Lấy máu tại nhà: 0707 032 052
THỜI GIAN TRẢ KẾT QUẢ TRONG VÒNG:
- 70 Phút cho xét nghiệm thường qui (Sinh hóa, huyết học...)
- 100 Phút cho các xét nghiệm thường qui + miễn dịch

- Xét nghiệm đã được công nhận ISO 15189:2012
- Xét nghiệm đã tham gia ngoại kiểm
- (*) KQ đã kiểm tra lần 2 / (**) KQ báo động
- KQ chỉ có giá trị trên mẫu xét nghiệm hiện tại

H: High - L: Low

MSCT MẠCH VÀNH



CÔNG TY TNHH Y TẾ HÒA HẢO - PHÒNG KHÁM ĐA KHOA
 (Tên cũ: TRUNG TÂM CHẨN ĐOÀN Y KHOA - MEDIC)
 254 Hòa Hảo, P.4, Q.10, TP. Hồ Chí Minh
 ĐT: 028.39270284 - 028.39272136, Mail: hoahao254@medic.com.vn

Dăng ký khám trực tuyến:
<http://medic.hnsoft.vn>
 Hoặc app: Medic Hoa Hao

QR code kết quả chữa bệnh án của quý khách. Medic không chịu trách nhiệm nếu quý khách cung cấp cho người khác.
 QRCode kết quả

MEDIC CT SCAN REPORT

STT : 230530139 Ngày DK : 30/05/2023 09:32
 Bệnh nhân :
 Địa chỉ :
 Bác sĩ chỉ định : BS. NGUYEN QUANG HUY
 Bệnh viện : Khoa :
 LÝ DO KHÁM : BMV
 Máy : MSCT 640_1
 Vùng : MSCT MẠCH VÀNH - TIM
 Kết quả : **Tiêm chất tương phản**

Chụp MSCT mạch vành cân quang với máy 640- Slice MSCT Aquilion One, lát cắt 0.5mm, thuốc cản quang 90ml Ultravist, bơm tĩnh mạch, tốc độ bơm 6ml/sec. Liều tia 3.1mSv.
 - ĐMV trái chính (LM): Xuất phát ngay trên mép xoang Valsalva trái (Sinotubular Junction). Không thấy xơ vữa, không hẹp.
 - ĐMV xuống trước trái (LAD): Xơ vữa không vôi hóa ở đoạn gần và xa, xơ vữa kèm nốt vôi hóa ở đoạn giữa gây hẹp 60% LAD I và LAD III, hẹp 50% LAD II. Nhánh Diagonal không hẹp.
 - Nhánh Ramus Intermedius: Không thấy xơ vữa, không hẹp.
 - ĐMV mũ (LCX): Xơ vữa không vôi hóa ở đoạn gần, giữa và xa gây hẹp 20-30% LCX I, hẹp 80% cuối LCX II - đầu LCX III. Nhánh OM3 xơ vữa không vôi hóa gây hẹp 80% lỗ xuất phát OM3.
 - ĐMV phải (RCA): Xơ vữa không vôi hóa ở đoạn gần, giữa và xa gây hẹp lan tỏa 95% RCA I và RCA II, tắc hoàn toàn RCA III. Nhánh PDA và PL xơ vữa không vôi hóa gây tắc hoàn toàn PDA và PL.
 - Dẫn nhệ thất trái, LVdđ = 56mm. Dây nhệ đóng tâm thất trái, d: 10-12mm.
 - Tồn tại lỗ bầu dục PFO, d: 1.2mm.
 - Huyết khối vùng mỏm thất trái, kích thước #27x13x13mm.
 *** KẾT LUẬN:
 CHỤP MSCT- 640 HỆ MẠCH VÀNH CÓ CẢN QUANG CHO THẤY:
 - LM XUẤT PHÁT NGAY TRÊN MẾP XOANG VALSALVA TRÁI.
 - HEP 60% LAD I VÀ LAD III, HEP 50% LAD II.
 - HEP 20-30% LCX I, HEP 80% CUỐI LCX II - ĐẦU LCX III; HEP 80% LỖ XUẤT PHÁT OM3.
 - TẮC HOÀN TOÀN RCA III, HEP 95% RCA I VÀ RCA II; TẮC HOÀN TOÀN PDA VÀ PL.
 - HUYẾT KHỐI VÙNG MỎM THẤT TRÁI

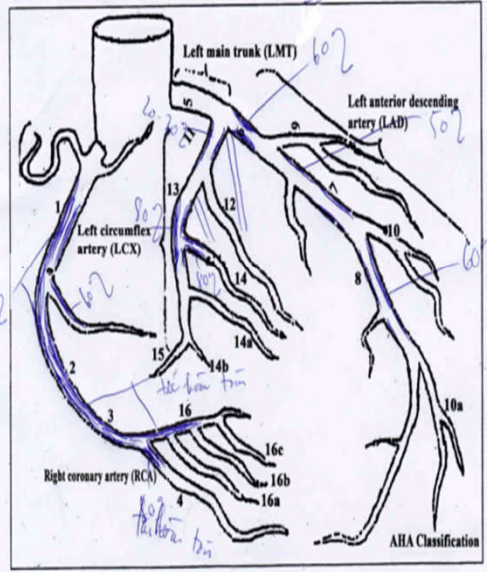
Tp. Hồ Chí Minh, ngày 30/05/2023 13:55
 (Bác sĩ đã ký)

Bs. Nguyễn Văn Khoa / Bs. CKII Nguyễn Xuân Trinh



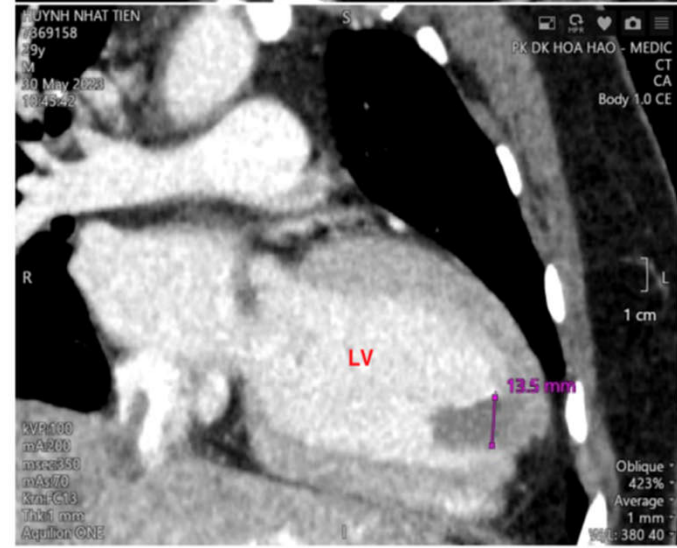
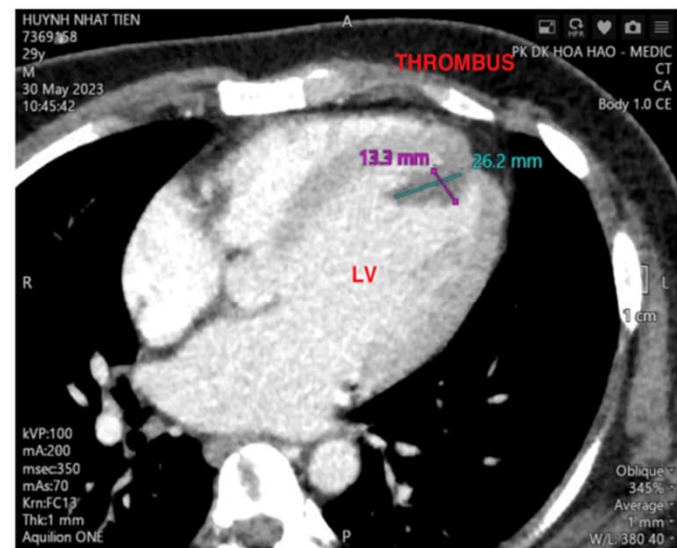
CTY TNHH Y TẾ HÒA HẢO
 (PHÒNG KHÁM ĐA KHOA) MEDIC HCM
 254 Hòa Hảo, Phường 4, Quận 10, TP.HCM
 ĐT: 84.28.39270284 - 84.28.39272136
 Email: hoahao254@medic.com.vn - Web: www.medic.com.vn


Ông / Bà : Năm sinh : 1994
 ID : 910590-04-ĐT Ngày : 10-05-2023



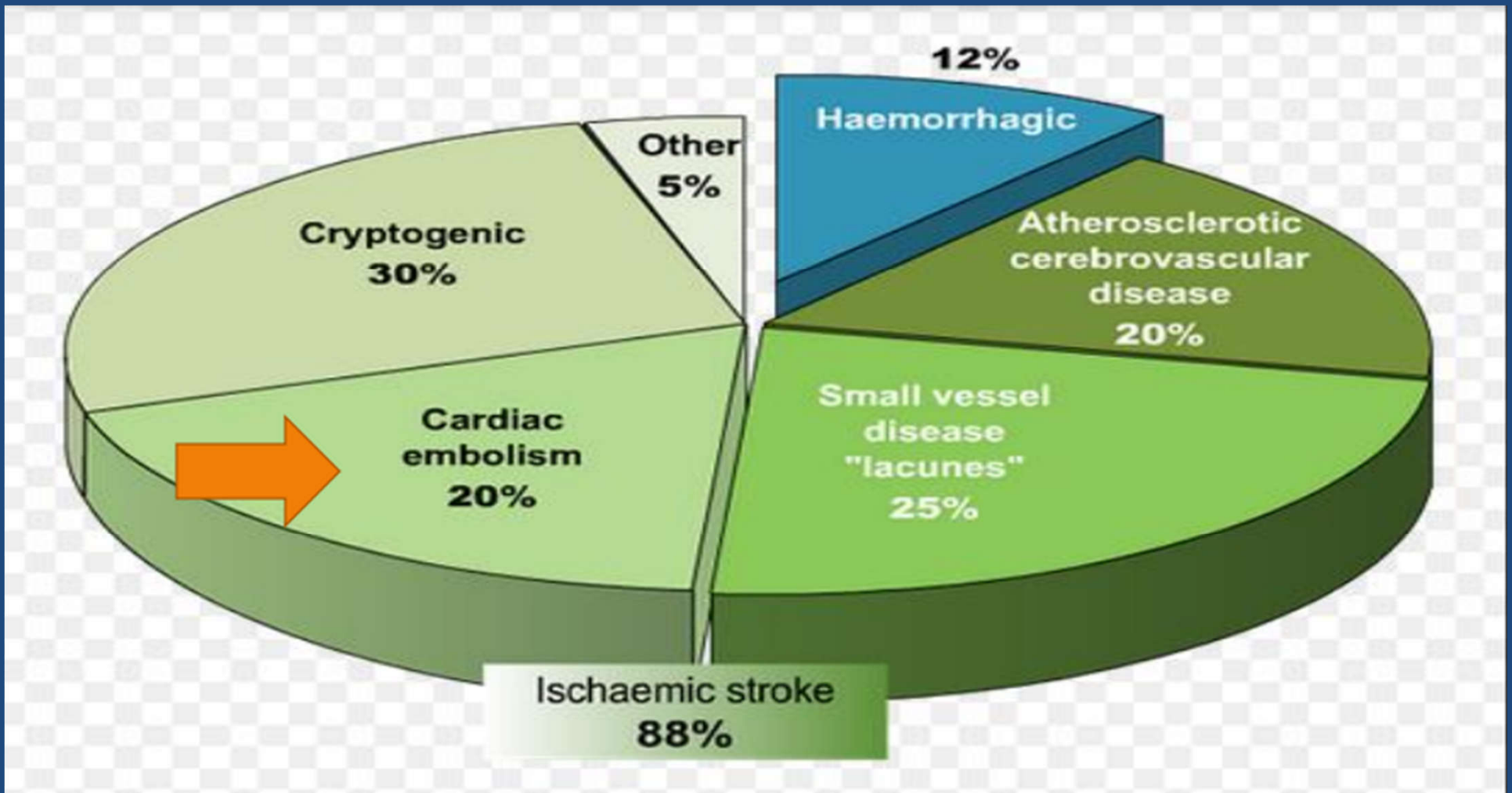
- MSCT AQ-640 Toshiba - LM xuất phát ngay trên mép xoang
- Lowdose Radiation
- Cân quang : Ultravist


Bác sĩ Nguyễn Văn Khoa
 - Tồn tại lỗ bầu dục PFO, d: 1.2mm
 - Dẫn nhệ thất trái, LVdđ = 56mm
 - Huyết khối vùng mỏm thất trái, kích thước 27x13x13mm





THUYỀN TẮC ĐỘNG MẠCH NÃO + HUYẾT KHỐI THẤT TRÁI

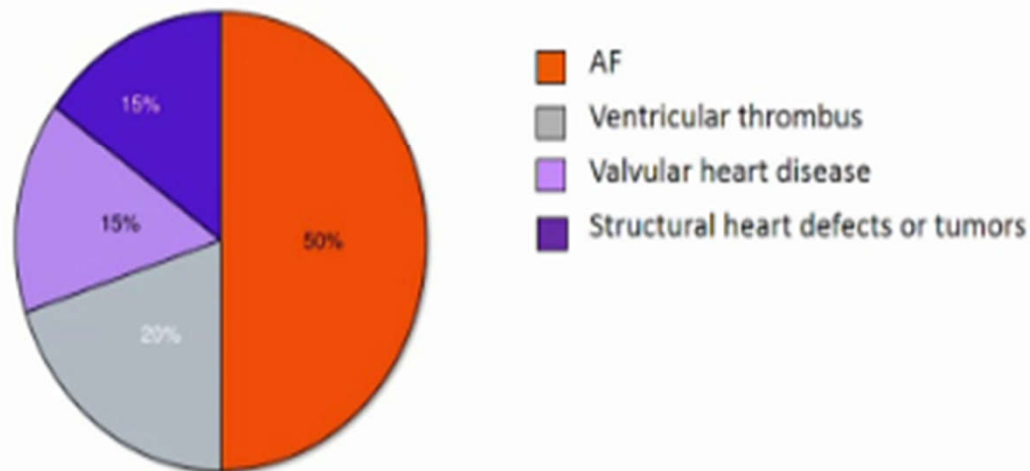




THUYÊN TẮC NÃO TỪ TIM


Cardiac causes leading to cardioembolic stroke

AF is the most common cause of cardioembolic stroke



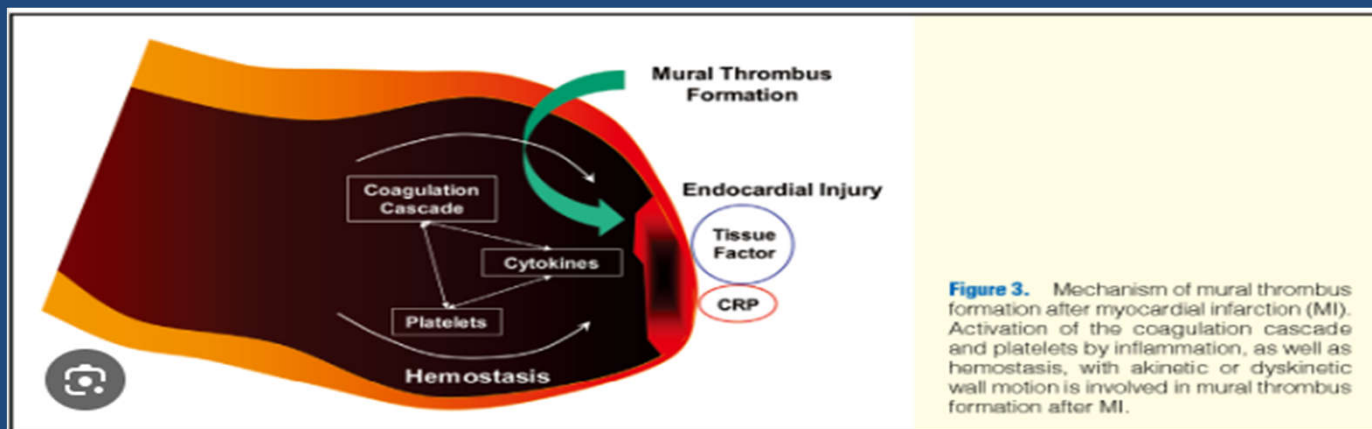
Freeman WD, Aguilar MI, Neurol Clin 2008

Major-risk cardioembolic sources include auricular fibrillation, valvular disease, severe left ventricular dysfunction, endocarditis, cardiac tumors, paradoxical embolism, and intracardiac thrombi (ICT).




HUYẾT KHỐI THẤT TRÁI

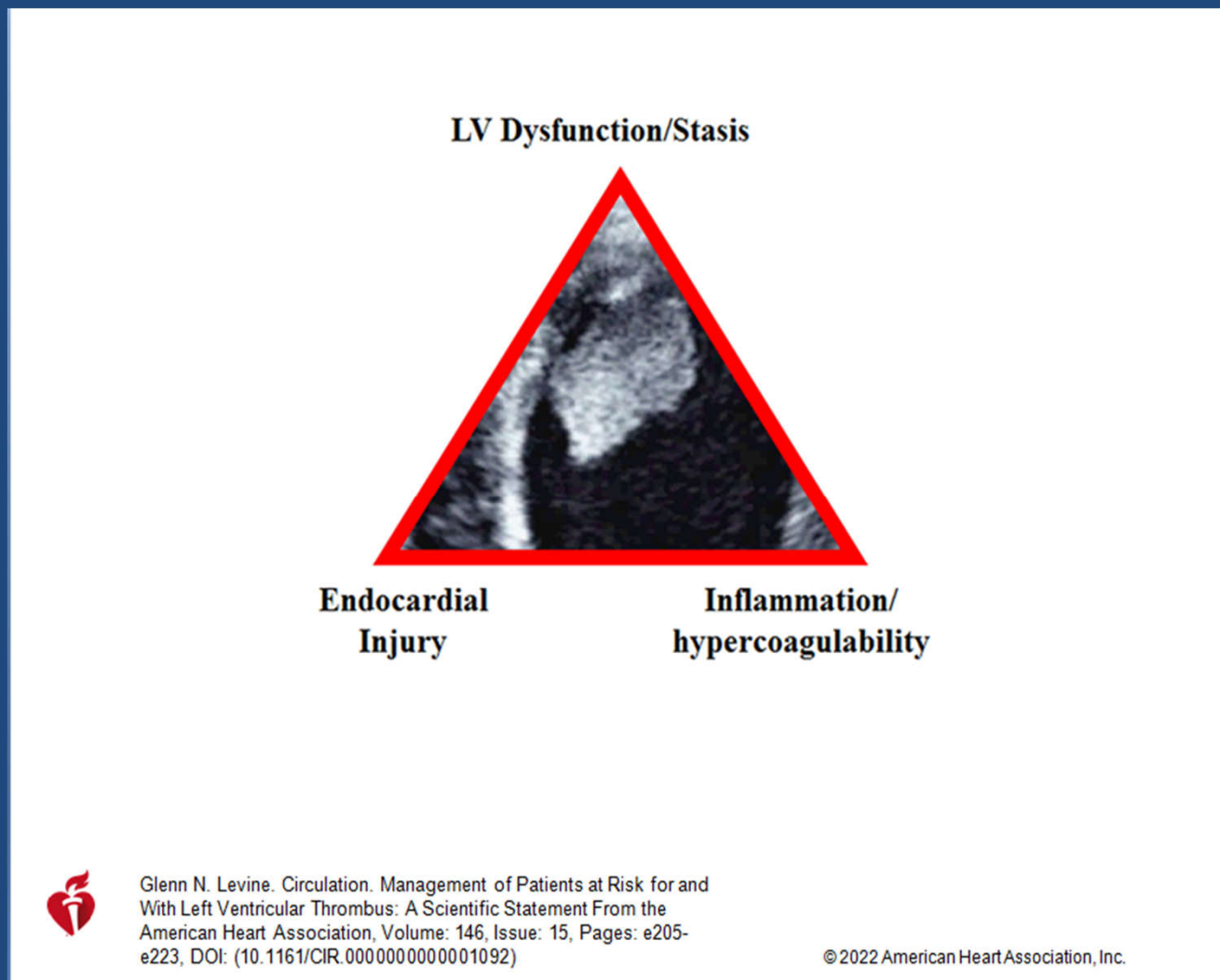
- Đa số huyết khối thất trái xảy ra trong vòng 1 tuần sau nhồi máu cơ tim cấp trước vách , thường ở mỏm tim. **Solheim et al, 2010**). Với sự phát triển của tái thông mạch vành , tỷ lệ tử vong và biến chứng của nhồi máu cơ tim giảm đáng kể (**Bates, 2014; McLeod et al, 2017**). tuy nhiên đây vẫn là một trong những biến chứng nguy hiểm sau nhồi máu cơ tim do tỉ lệ xảy ra các biến cố về đột quy và thuyên tắc mạch hệ thống cao




HUYẾT KHỐI MỎM THẤT TRÁI



Một phân tích tổng hợp gần đây trên 2,000 bệnh nhân lại cho thấy tỉ lệ huyết khối buồng thất trái tăng cao hơn đáng kể ở nhóm bệnh nhân có nhồi máu cơ tim thành trước, đặc biệt ở nhóm có LVEF từ 50% trở xuống [3].

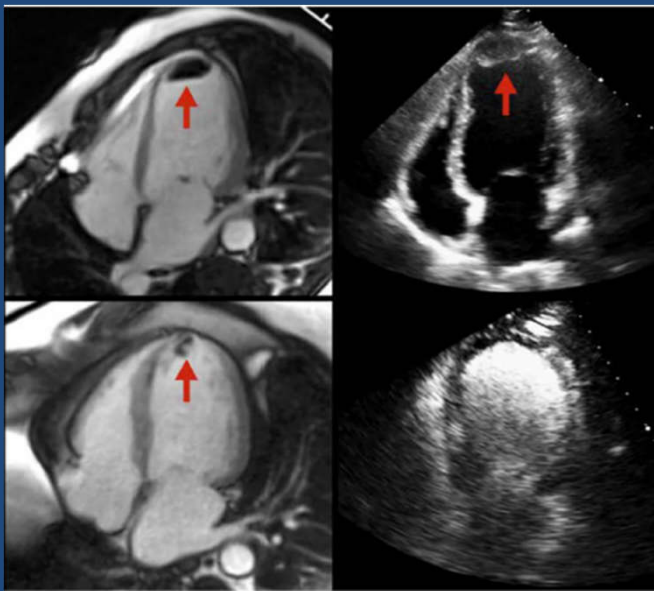


Ứ trệ tuần hoàn xảy ra chủ yếu do suy giảm chức năng tâm thu thất trái và/hoặc nhồi máu cơ tim diện rộng dẫn đến vô động hoặc vận động nghịch thường thành trước hoặc vùng mỏm của thất trái.




CHẨN ĐOÁN HUYẾT KHỐI THẤT TRÁI

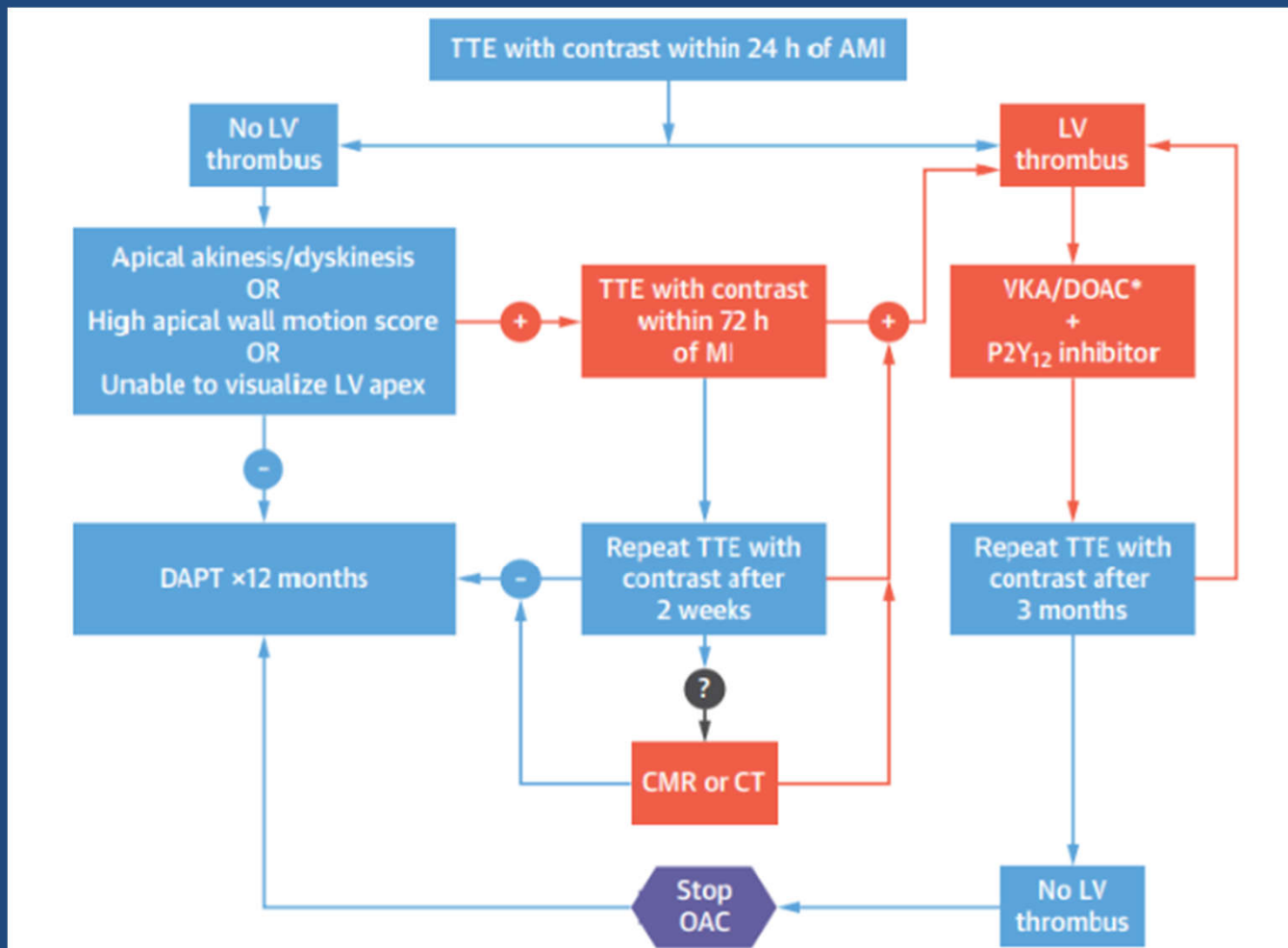
- **Siêu âm tim** qua thành ngực là phương tiện chọn lựa đầu tiên phát hiện huyết khối buồng thất trái với độ nhạy 95% , độ chuyên biệt 86% (**Stratton et al. 1982**)
- Thuyên tắc tùy thuộc hình thái huyết khối (**van Dantzig et al. 1996**)
- **MRI** phát hiện các huyết khối thành không dễ phát hiện bằng siêu âm tim



Weinsalt et al, JW. JACC Cardiovas Imaging 2009
Camaj AJ et al, J Am Coll Cardio 2022




CHẨN ĐOÁN VÀ ĐIỀU TRỊ HUYẾT KHỐI THẤT TRÁI




Hình 3. Lưu đồ tiếp cận chẩn đoán và điều trị huyết khối buồng thất trái.

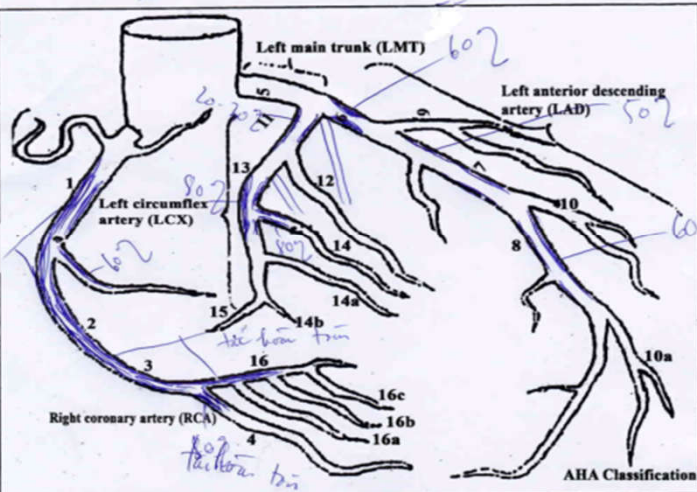
“Nguồn: Camaj A., 2022” [4]



TẮC HẸP BA NHÁNH ĐỘNG MẠCH VÀNH


CTY TNHH Y TẾ HÒA HẢO
 (PHÒNG KHÁM ĐA KHOA) MEDIC HCM
 254 Hòa Hảo, Phường 4, Quận 10, TP.HCM
 ĐT: 84.28.39270284 - 84.28.39272136
 Email: hoahao254@medic.com.vn - Web: www.medic.com.vn

Ông / Bà : Năm sinh : 1994.27
 ID : 210590-04...ĐT: Ngày : 30-05-2023

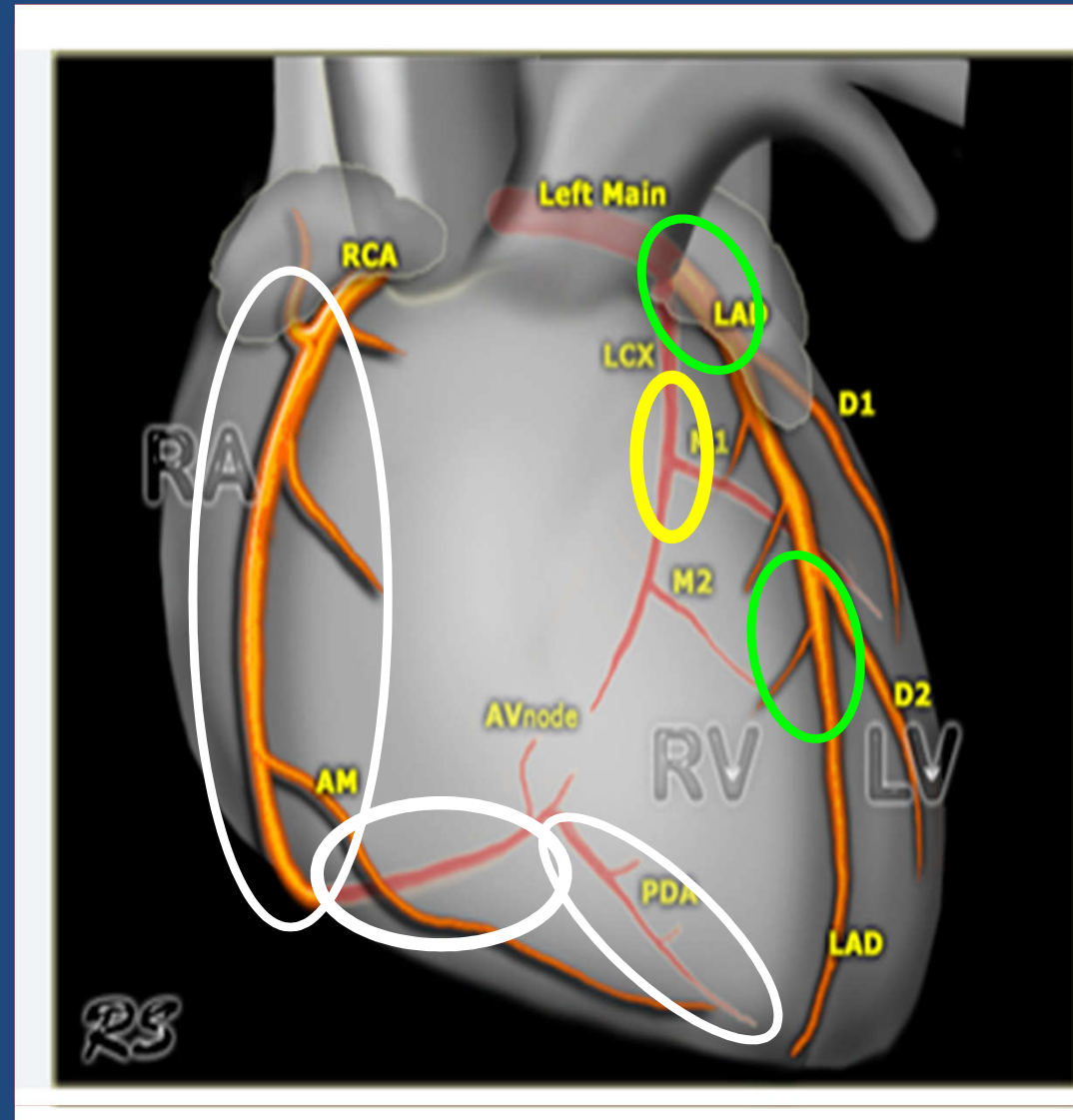



Left main trunk (LMT) 602
 Left anterior descending artery (LAD) 502
 Left circumflex artery (LCX) 802
 Right coronary artery (RCA) 402

AHA Classification

- MSCT AQ-640 Toshiba - LM xấp phát ứng trên ứng
- Lowdose Radiation
- Cản quang : Ultravist


Bác sĩ : Nguyễn Văn Khoa
 - Phân nhĩ thất trái, d: 10-12mm
 - Phân nhĩ thất trái, LV PD = 56mm
 - Huyết khối vùng nhĩ thất trái, kích thước 27 x 13 x 13mm





BÀI HỌC

- Siêu âm tim giúp chẩn đoán nguyên nhân lấp mạch não và dẫn đường chẩn đoán bệnh mạch vành
- Huyết khối mồm thất trái là dấu chỉ điểm nhồi máu cơ tim trước vách
- Tắc động mạch não phát hiện nhồi máu cơ tim



KẾT LUẬN

- Huyết khối buồng thất trái là biến chứng của nhồi máu cơ tim và gia tăng nguy cơ tử vong cũng như biến chứng thuyên tắc động mạch ngoại biên
- Tất cả bệnh nhân bệnh mạch máu ngoại biên cần được chẩn đoán bệnh mạch vành