



# CASE REPORT

# HÌNH ẢNH SIÊU ÂM Ở DẠ DÀY

---

BS NGUYỄN THỊ THẢO HIỀN

KHOA SIÊU ÂM MEDIC



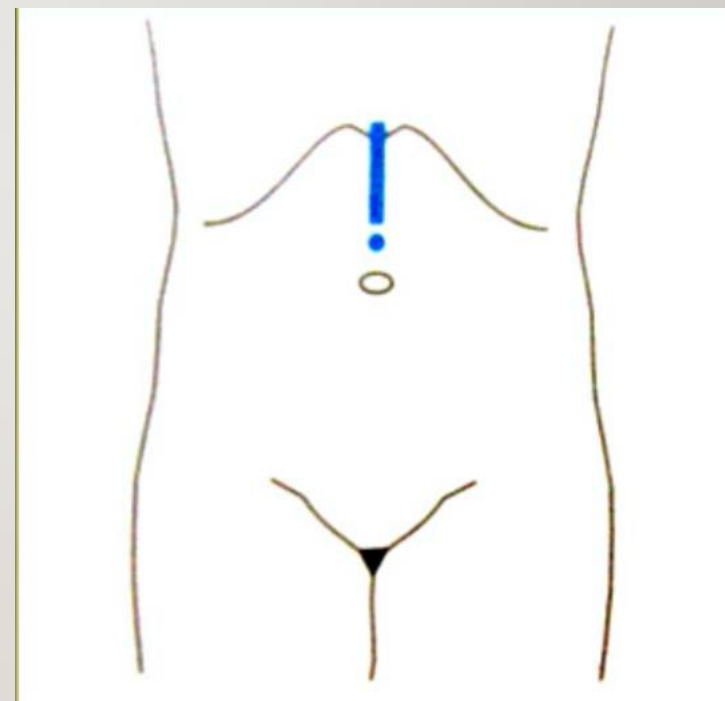
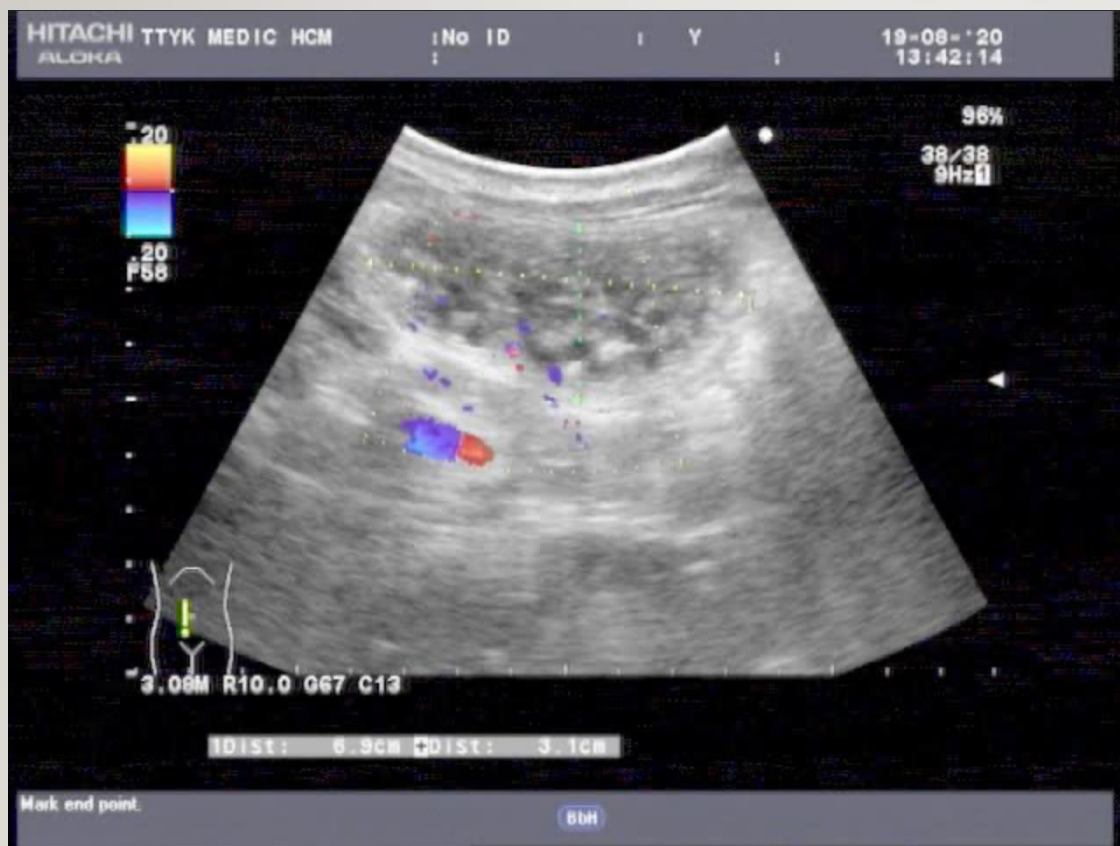
# ĐẶT VẤN ĐỀ

---

- Siêu âm
  - Hình ảnh bệnh lý
  - Hình ảnh bình thường, sinh lý: cũng gây nhầm lẫn như bệnh lý.
- Nhân 1 trường hợp BN Nhi, 4 tuổi đến MEDIC khám vì đau bụng tái diễn.



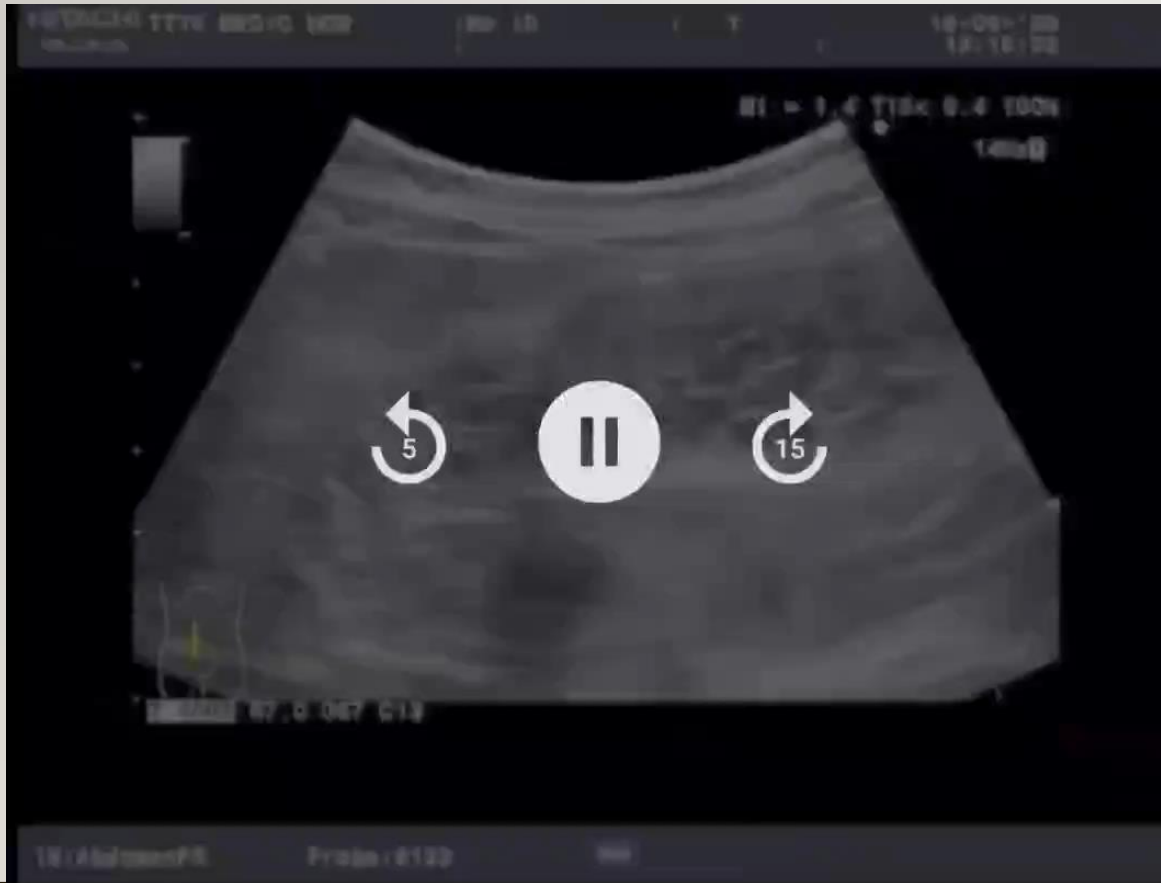# HÌNH ẢNH SIÊU ÂM (NGÀY 19/8/2020)



Dạ dày với những cấu trúc lấp đầy



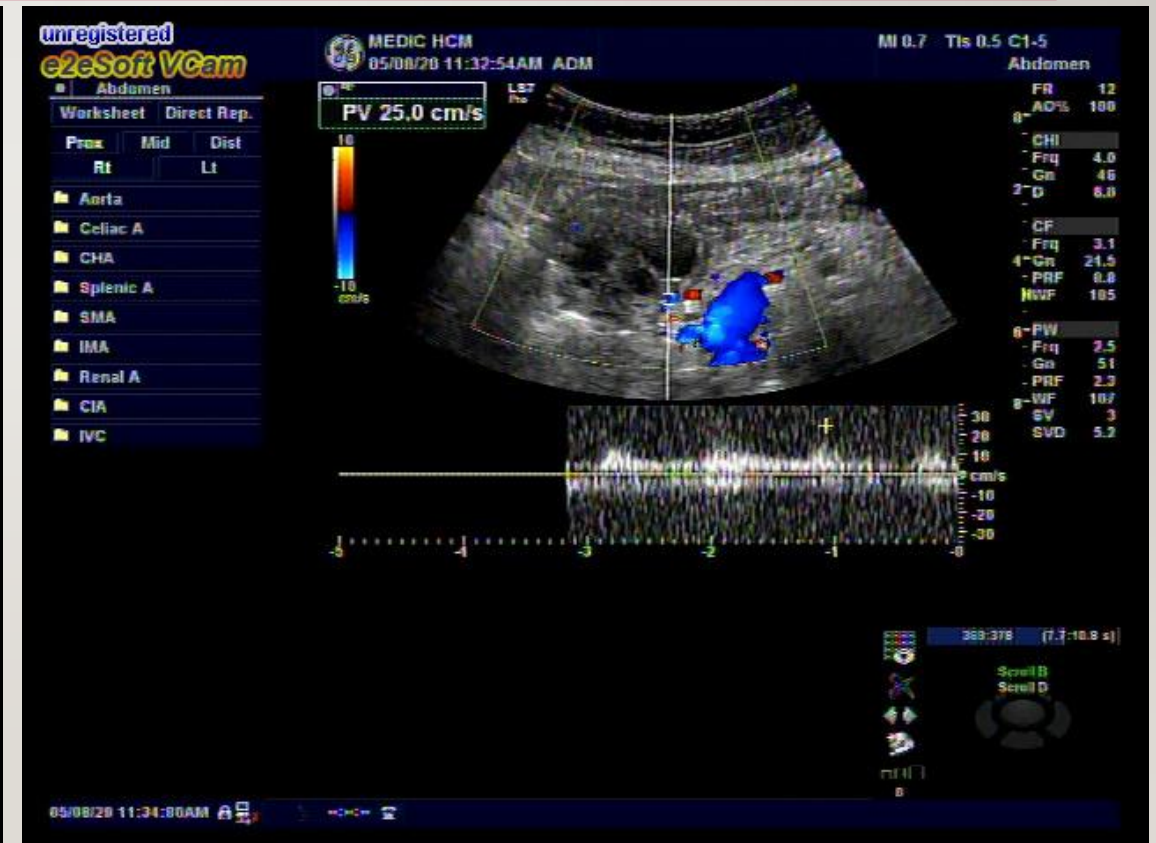
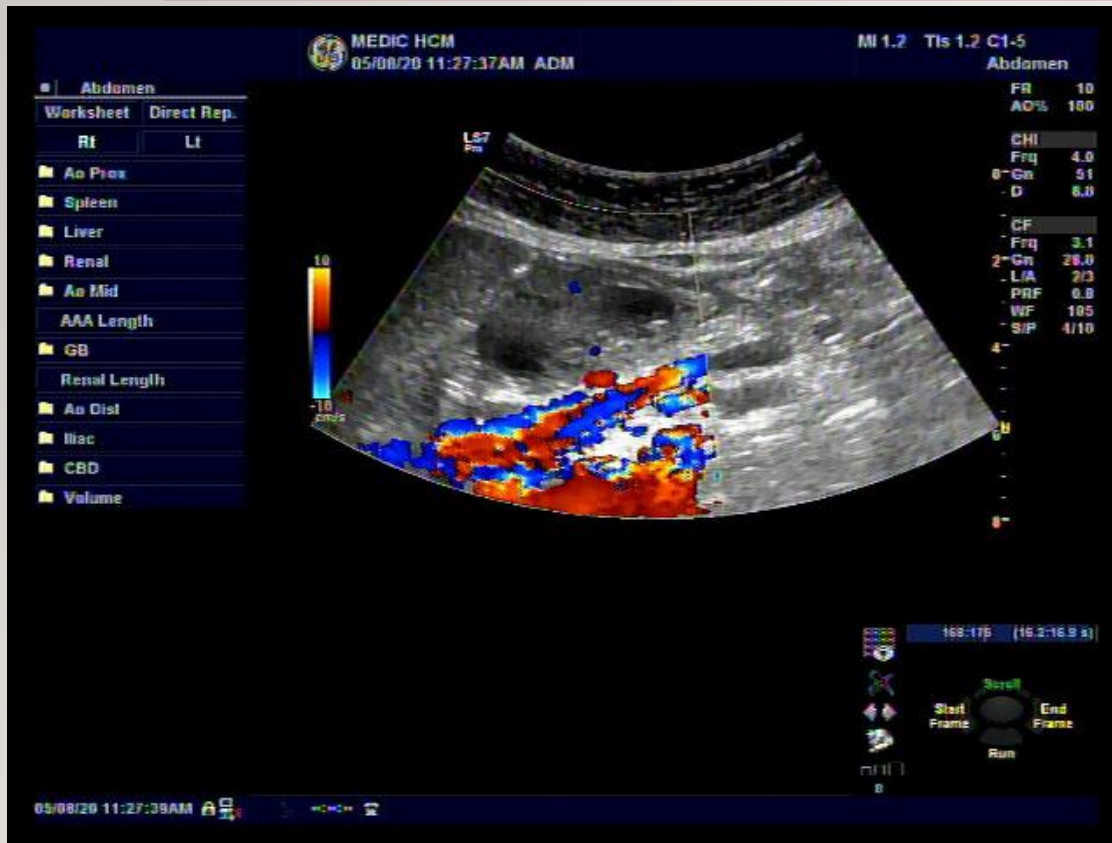
# HÌNH ẢNH SIÊU ÂM (NGÀY 19/8/2020)



Dạ dày với những cấu trúc lớp dày

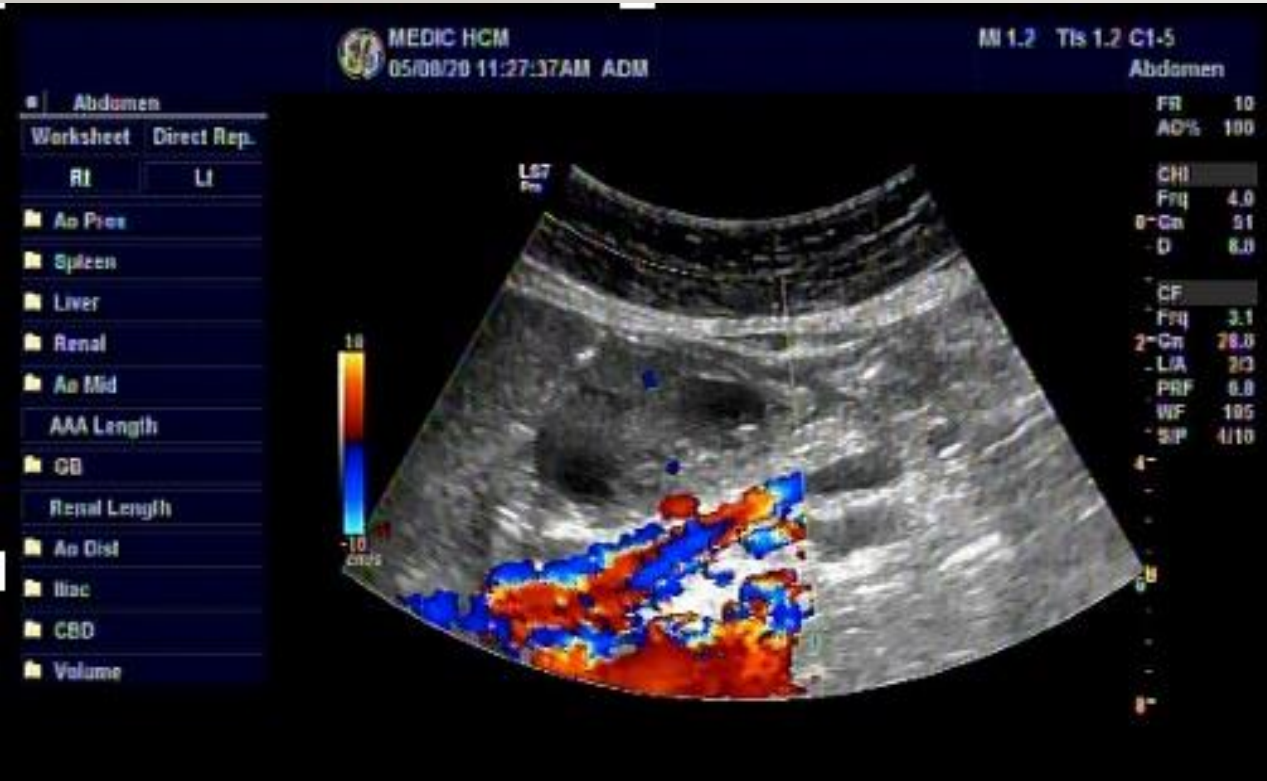

# HÌNH ẢNH SIÊU ÂM





# CA LÂM SÀNG NHẮC LẠI



**CÔNG TY TNHH Y TẾ HÒA HẢO - PHÒNG KHÁM ĐA KHOA**  
Địa chỉ : 254 Hòa Hảo, Phường 4, Quận 10, TP. HCM  
Điện thoại : 028.39270284 ; Fax : 028.39272543  
Email : hoahao254@medic.com.vn ; Website : www.medic.com.vn




MS : H2020009535

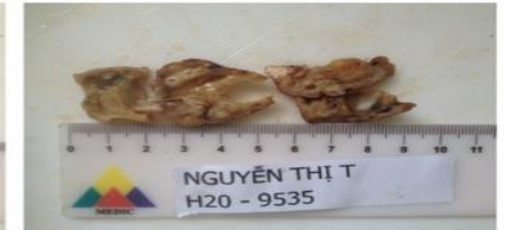
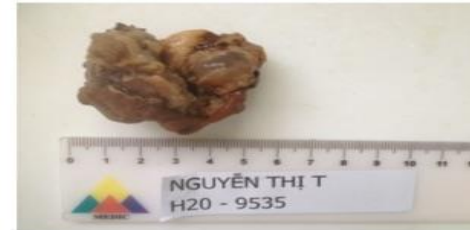## PHIẾU CHẨN ĐOÁN GIẢI PHẪU BỆNH

ID Medic : **6084883** Ngày nhận mẫu: 13/08/2020 09:12  
Bệnh nhân : **NGUYỄN THỊ TIN** Năm sinh: 1959 Nữ  
Địa chỉ : Thôn Trung Chính, X. Văn Hải, H. Kim Sơn, T. Ninh Bình -- 0906572789  
Bác sĩ chỉ định : Bs Ngọc Thành  
Bệnh Viện : PHÒNG KHÁM  
Lâm sàng : U dạng Polype hành tá tràng

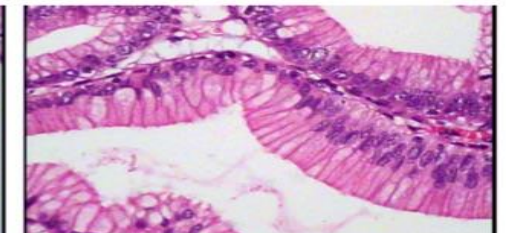
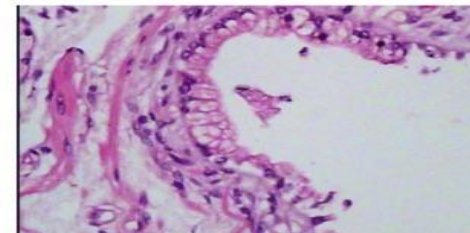
[Quét QR Code để xem KQ]



**GPB ĐẠI THỂ** : 2 mô 3 - 5 cm

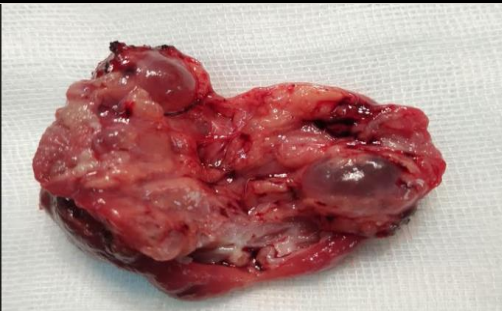

**GPB Vi Thể** :  
Trong lớp niêm mạc tá tràng có các nang được lót bởi lớp biểu mô trụ cao chế nhậy, có vách là lớp cơ mỏng lành tính



**KẾT LUẬN** : U TUYẾN CỦA HÀNH TÁ TRÀNG

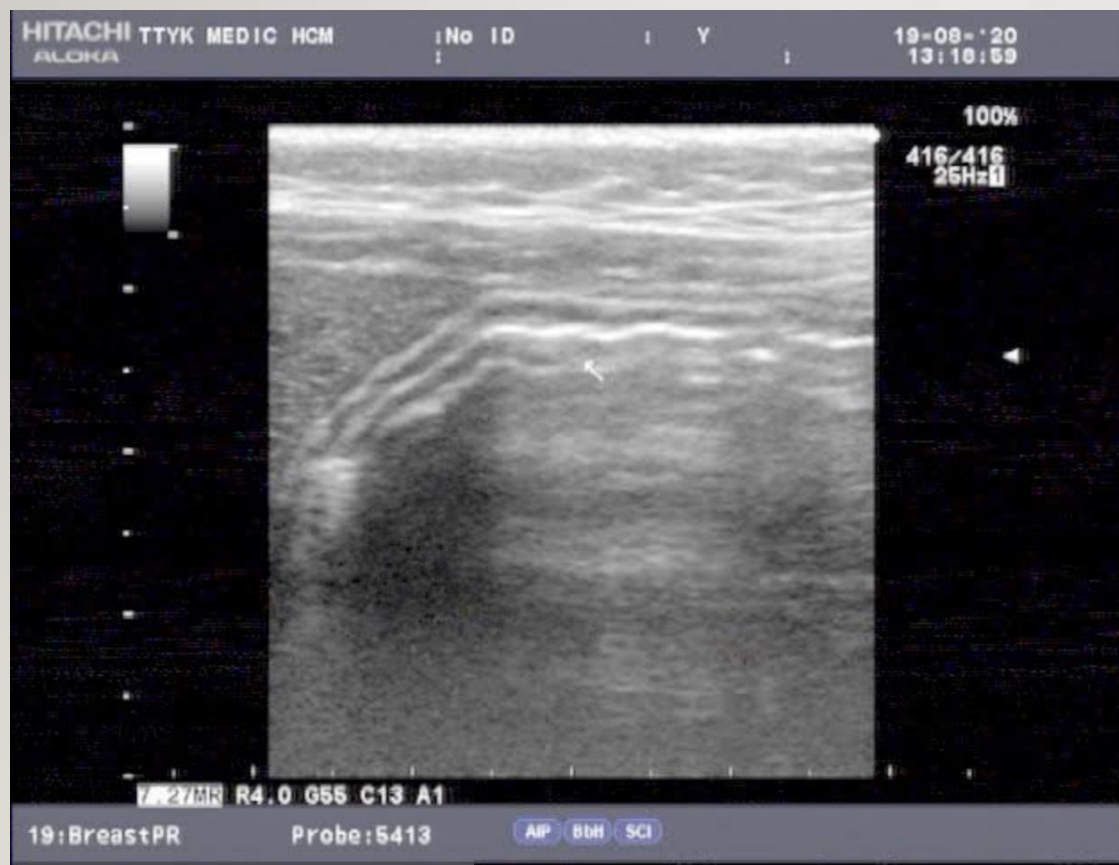Tp. Hồ Chí Minh, ngày 15/08/2020



Siêu âm: TD Polyp tá tràng



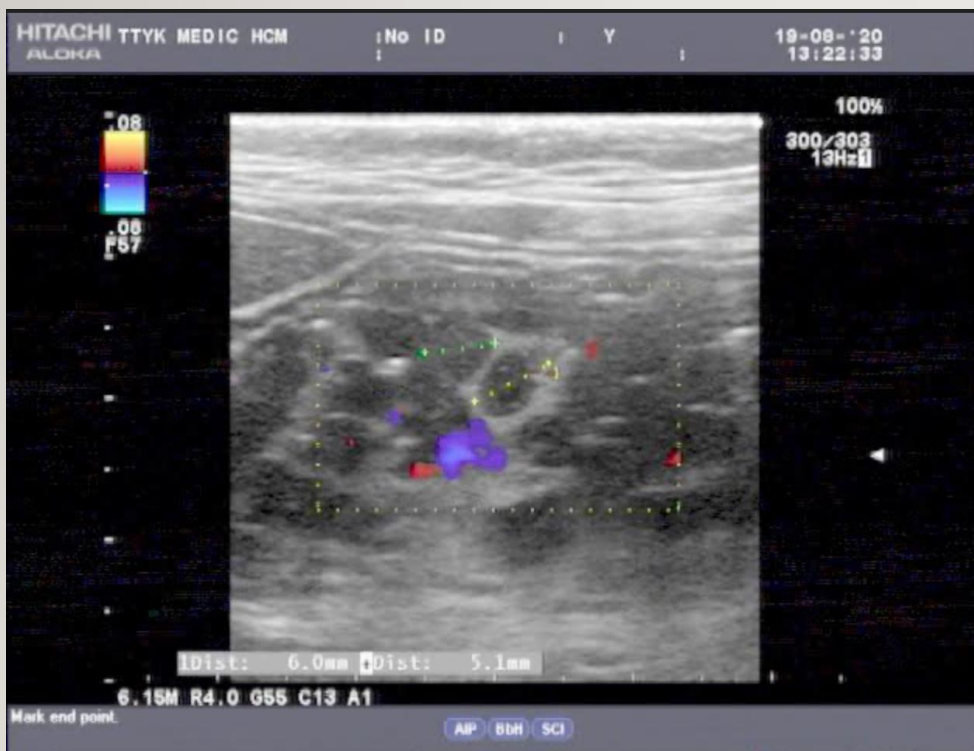
# HÌNH ẢNH SIÊU ÂM (NGÀY 19/8/2020)



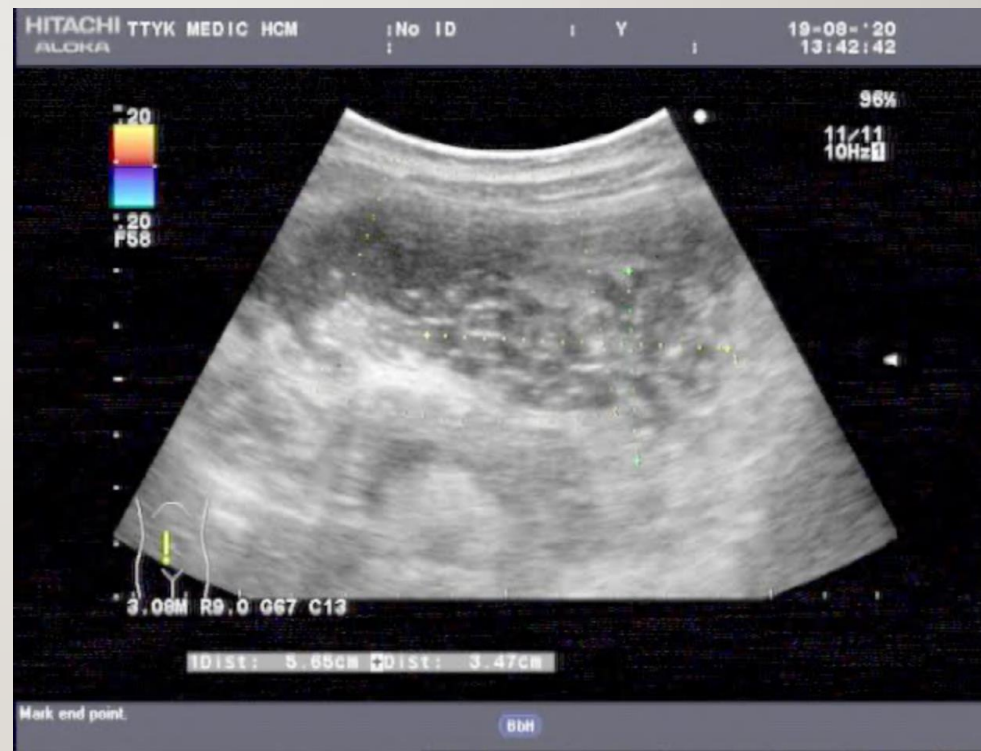Dạ dày với những cấu trúc lớp bình thường



# HÌNH ẢNH SIÊU ÂM (NGÀY 19/8/2020)



Trước uống nước



Sau uống nước





# KẾT QUẢ SIÊU ÂM



CÔNG TY TNHH Y TẾ HÒA HẢO - PHÒNG KHÁM ĐA KHOA (Tên cũ : TRUNG TÂM CHẨN ĐOÁN Y KHOA MEDIC)

Địa chỉ : 254 Hòa Hảo, P.4, Q.10, TP.HCM - ĐT : 028.39270284 ; FAX : 028.39272543

Email : hoahao254@medic.com.vn ; Website : www.medic.com.vn

Khoa : SIÊU ÂM TỔNG QUÁT - Phòng 2 - Máy: Toshiba F37

## KẾT QUẢ SIÊU ÂM MÀU

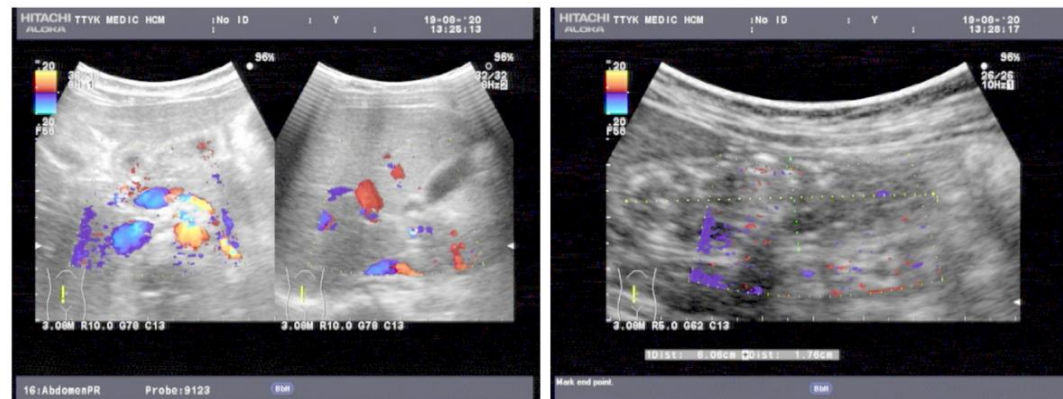ID : **6096281** Ngày ĐK: 19/08/2020 13:25  
Họ và tên : **PHẠM MỸ QUỲNH C** 4 tuổi Nữ  
Địa chỉ : 27/4 Đỗ Công Tường, P. Tân Quý, Q. Tân Phú, Tphcm -- 0909083420  
Lâm sàng :  
BS chỉ định : SƠN  
BV chỉ định : MD

\*6096281\*

[Quét QR Code để xem KQ]

### VÙNG KHẢO SÁT : SIÊU ÂM BỤNG TỔNG QUÁT MÀU

- GAN: Không to, bờ đều, cấu trúc đồng dạng, không sang thương khu trú.
- MẬT: túi mật không sỏi, vách mỏng. Đường mật trong gan không dẫn. Ống mật chủ không sỏi, không dẫn.
- TỤY: Cấu trúc, kích thước bình thường. LÁCH: không to, đồng dạng.
- THẬN P: không sỏi, không ứ nước. THẬN T: không sỏi, không ứ nước.
- BÀNG QUANG: không sỏi, không bứu, vách mỏng.
- TỬ CUNG - BUỒNG TRÚNG: không u.
- Động mạch chủ bụng không phình.
- Ascites (-). Không hạch ổ bụng.
- Không tràn dịch màng phổi.



**KẾT LUẬN :**

**Ứ ĐỘNG THỨC ĂN Ở DẠ DÀY / SIÊU ÂM BỤNG CHƯA THẤY BẤT THƯỜNG.**



# KẾT QUẢ SIÊU ÂM TÁI KHÁM (31/8/2020)



CÔNG TY TNHH Y TẾ HÒA HẢO - PHÒNG KHÁM ĐA KHOA  
(Tên cũ: TRUNG TÂM CHẨN ĐOÁN Y KHOA - MEDIC)  
254 Hòa Hảo, P.4, Q.10, TP. Hồ Chí Minh  
ĐT: 028.39270284 - 028.39272136, Mail: hoahao254@medic.com.vn

Đăng ký khám trực tuyến :  
<http://medichh.nthsoft.vn>  
Hoặc app: Medic Hoa Hao

Qr code kết quả chứa bệnh án của quý khách. Medic không chịu trách nhiệm nếu quý khách cung cấp cho người khác.

Khoa : SIÊU ÂM TỔNG QUÁT - Phòng 2

Máy: Toshiba F37

**KẾT QUẢ SIÊU ÂM MÀU**

QRCode kết quả

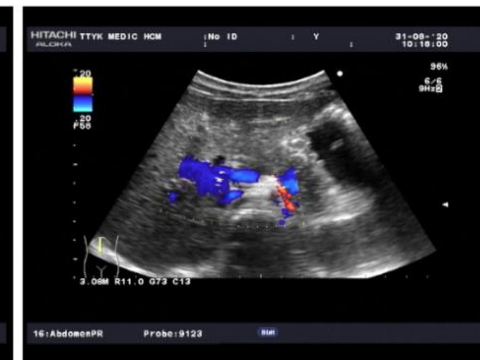
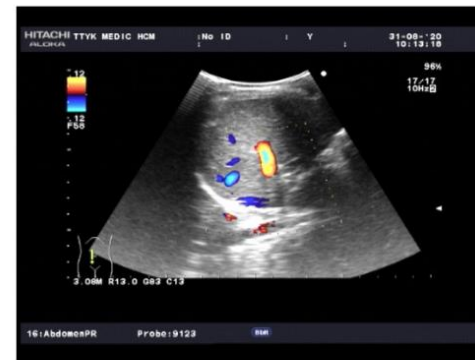
PHẠM MỸ QUỲNH CHI  
2016F

ID : 6096281 Ngày ĐK: 31/08/2020 10:17  
Họ và tên : PHẠM MỸ QUỲNH CHI 4 tuổi Nữ  
Địa chỉ : 27/4 Đỗ Công Tường, P. Tân Quý, Q. Tân Phú, Tphcm -- 0909083420  
Lâm sàng : TÁI KHÁM  
BS chỉ định : SON BV chỉ định : MD

## VÙNG KHẢO SÁT : SIÊU ÂM BỤNG TỔNG QUÁT MÀU

- GAN: Không to, bờ đều, cấu trúc đồng dạng, không sang thương khu trú.
- MẬT: túi mật không sỏi, vách mỏng. Đường mật trong gan không giãn. Ống mật chủ không sỏi, không giãn.
- TỤY: Cấu trúc, kích thước bình thường. LÁCH: không to, đồng dạng.
- THẬN P: không sỏi, không ứ nước. THẬN T: không sỏi, không ứ nước.
- BÀNG QUANG: không sỏi, không bứu, vách mỏng.
- TỬ CUNG - BUỒNG TRỨNG: không u.
- Động mạch chủ bụng không phình.
- Ascites (-). Không hạch ổ bụng.
- Không tràn dịch màng phổi.



**KẾT LUẬN :** SIÊU ÂM BỤNG CHƯA THẤY BẤT THƯỜNG.

**Đề nghị :**

Tp. Hồ Chí Minh, ngày 31/08/2020 10:17

(Bác sĩ đã ký)

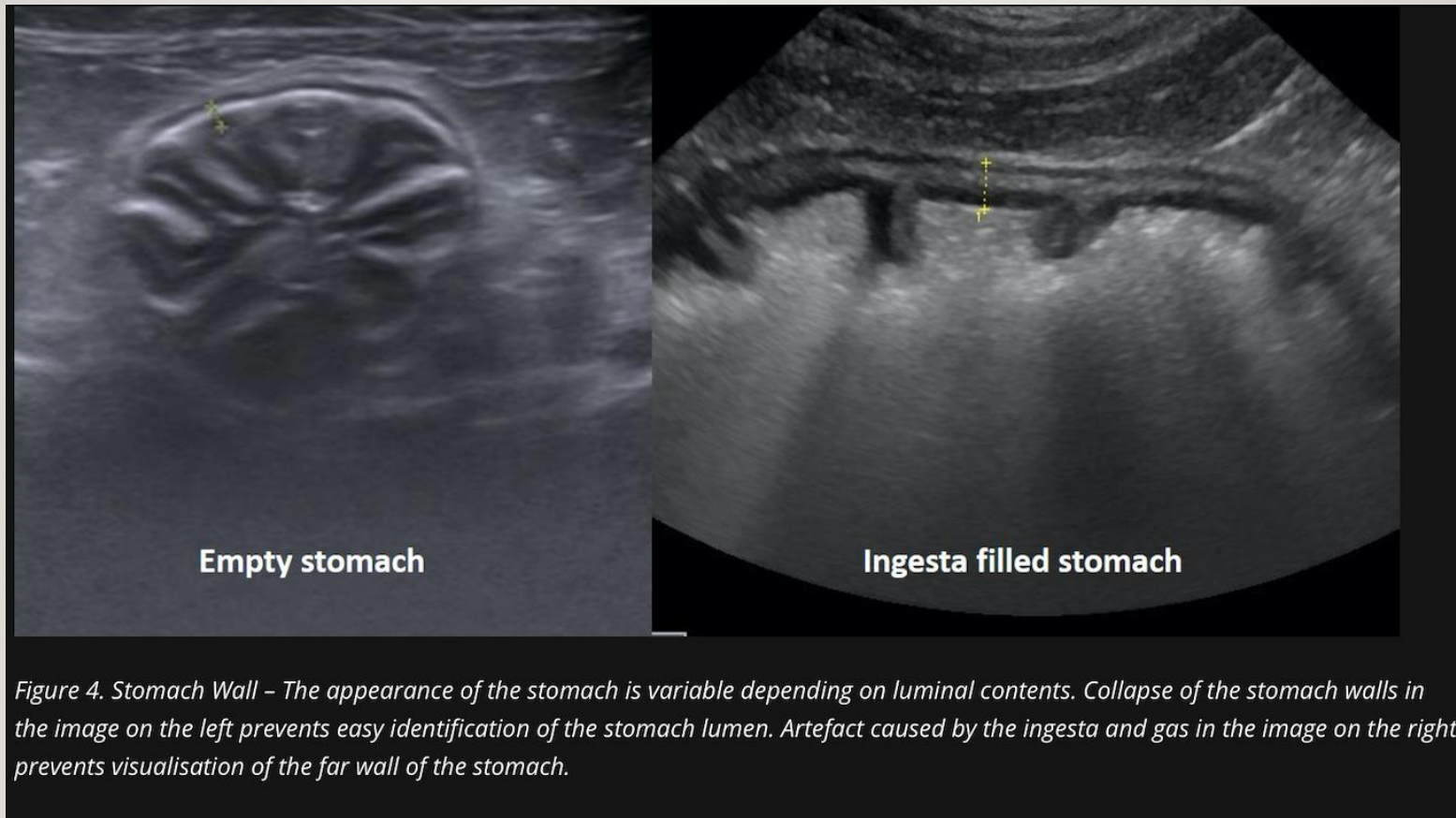


# CÂU HỎI ĐẶT RA

---

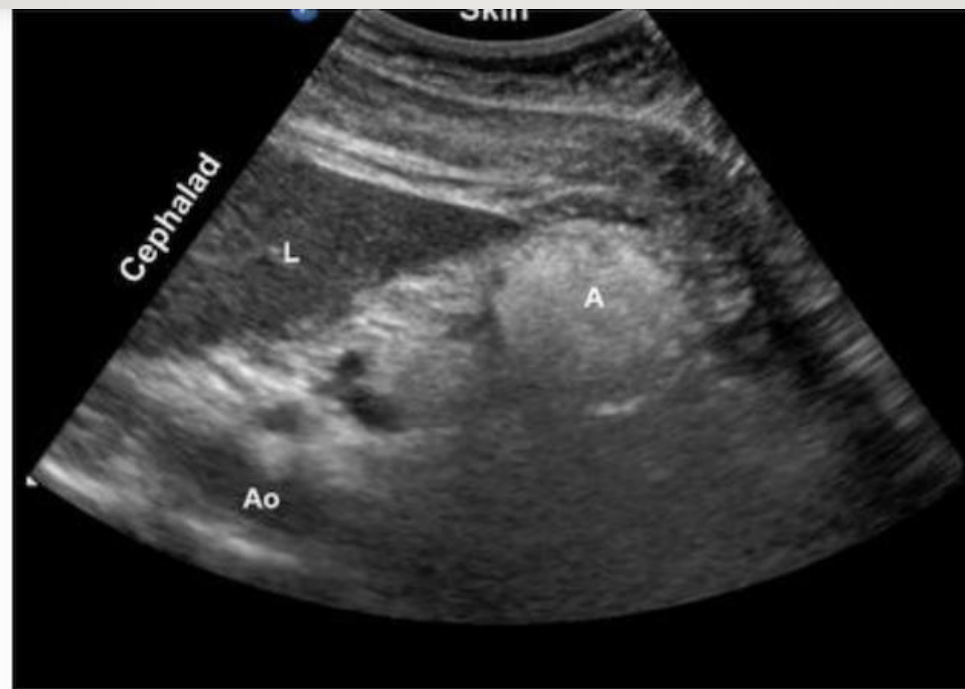- Siêu âm dạ dày – ống tiêu hoá
  - Một số hình ảnh thức ăn khác trong dạ dày: cũng gây nhầm lẫn như bệnh lý.
  - Lúc bụng đói, lúc no
  - Uống sữa, thức ăn khác
  - Dị vật

# HÌNH ẢNH KHÁC TRONG DẠ DÀY



*Figure 4. Stomach Wall – The appearance of the stomach is variable depending on luminal contents. Collapse of the stomach walls in the image on the left prevents easy identification of the stomach lumen. Artefact caused by the ingesta and gas in the image on the right prevents visualisation of the far wall of the stomach.*

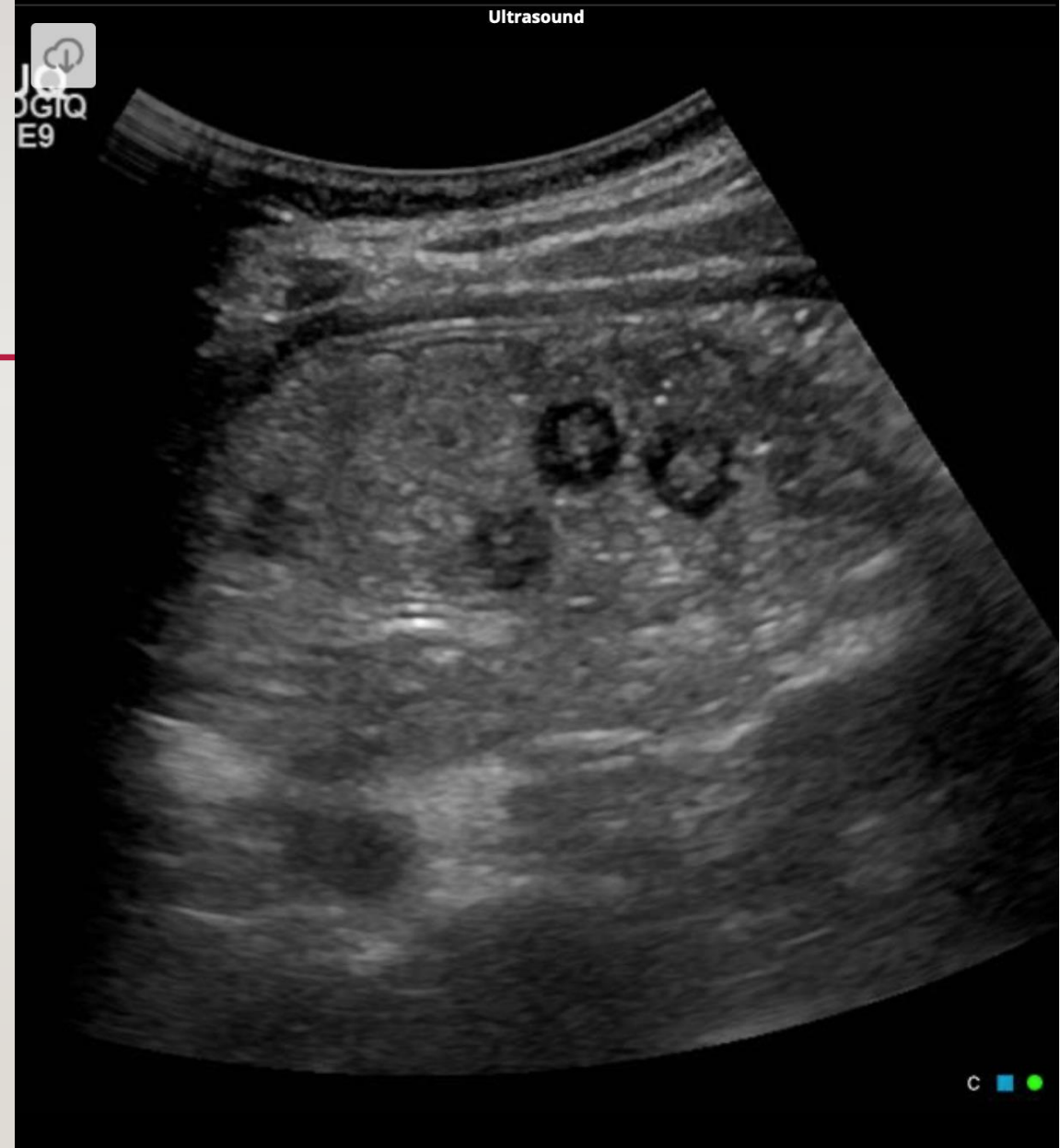# HÌNH ẢNH KHÁC TRONG DẠ DÀY



Sagittal sonogram of the antrum five minutes after ingestion of 200 mL of milk. A = antrum; L = liver;  
Ao = aorta



# HÌNH ẢNH KHÁC TRONG DẠ DÀY

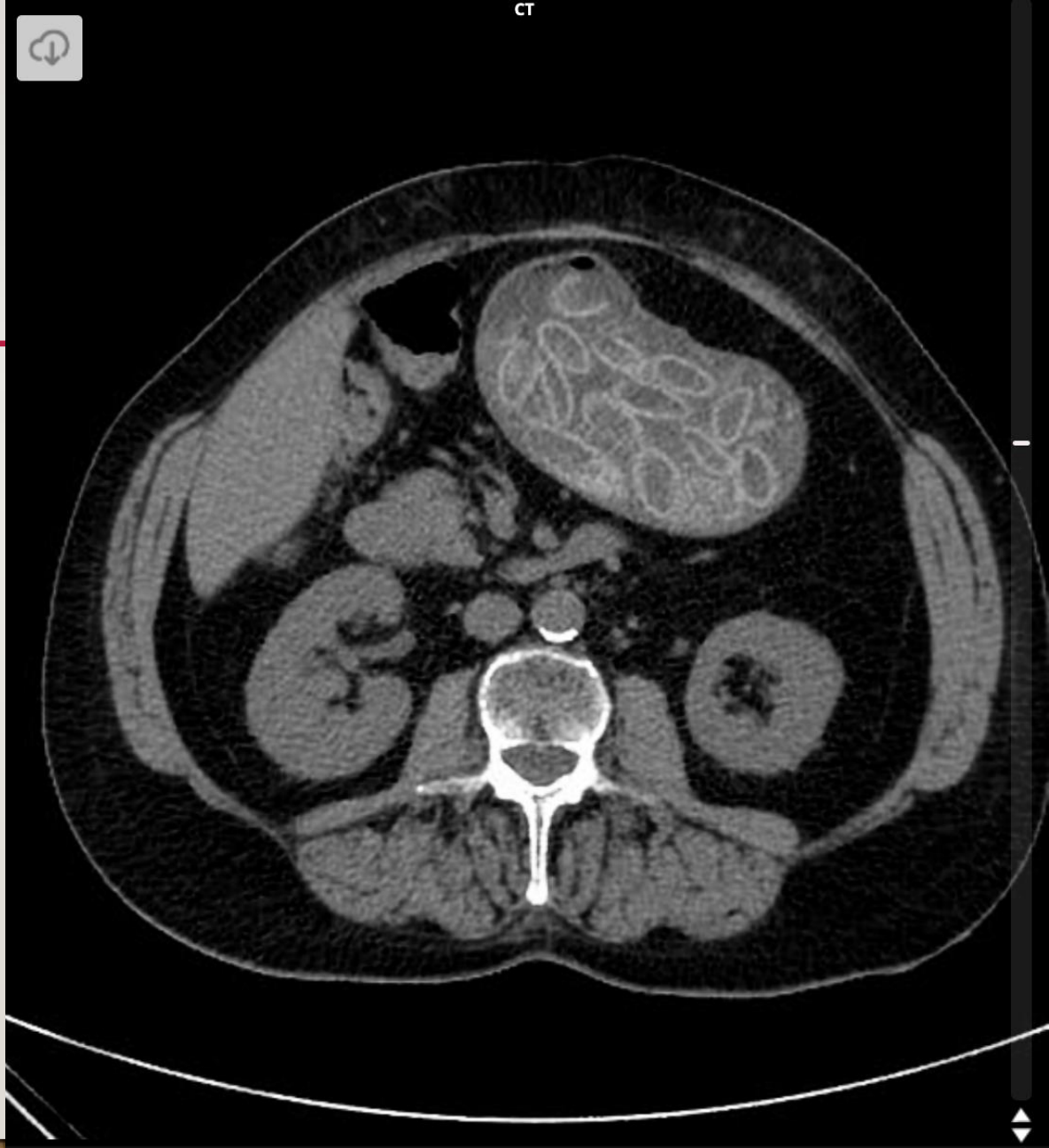


US performed to exclude gallstones.

Multiple rounded hypoechoic lesions in food-filled stomach with central echogenic cores in gastric body and pylorus. Patient had eaten grapes prior to presenting to the ED.



# HÌNH ẢNH KHÁC TRONG DẠ DÀY



Axial non-contrast

Multiple uniform tubular structures in stomach containing fluid with hyperdense borders.

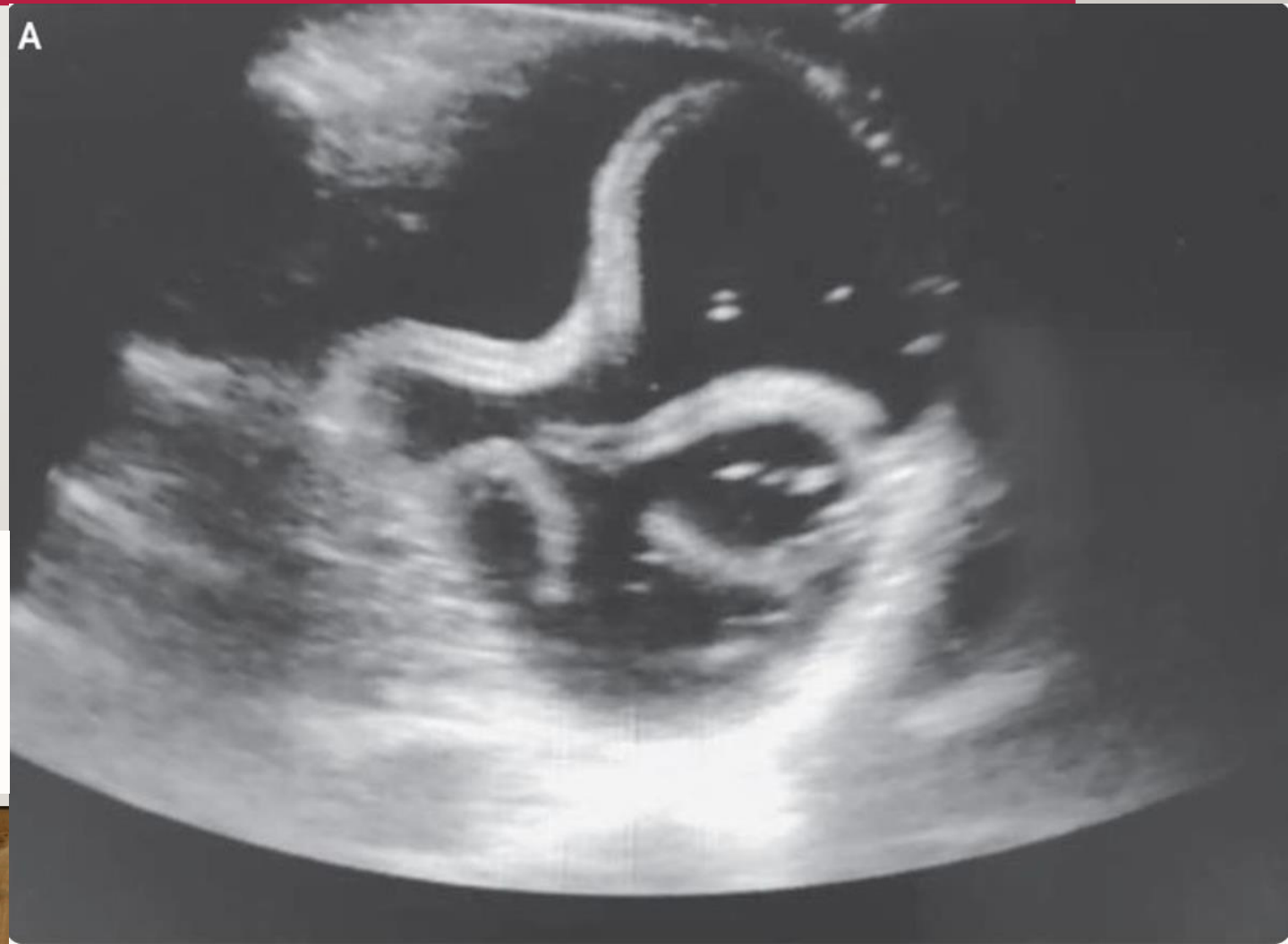

# HÌNH ẢNH KHÁC TRONG DẠ DÀY

## Ultrasound Shows Parasitic Worms Moving in Man's Stomach Were the Cause of His Diarrhea and Vomiting

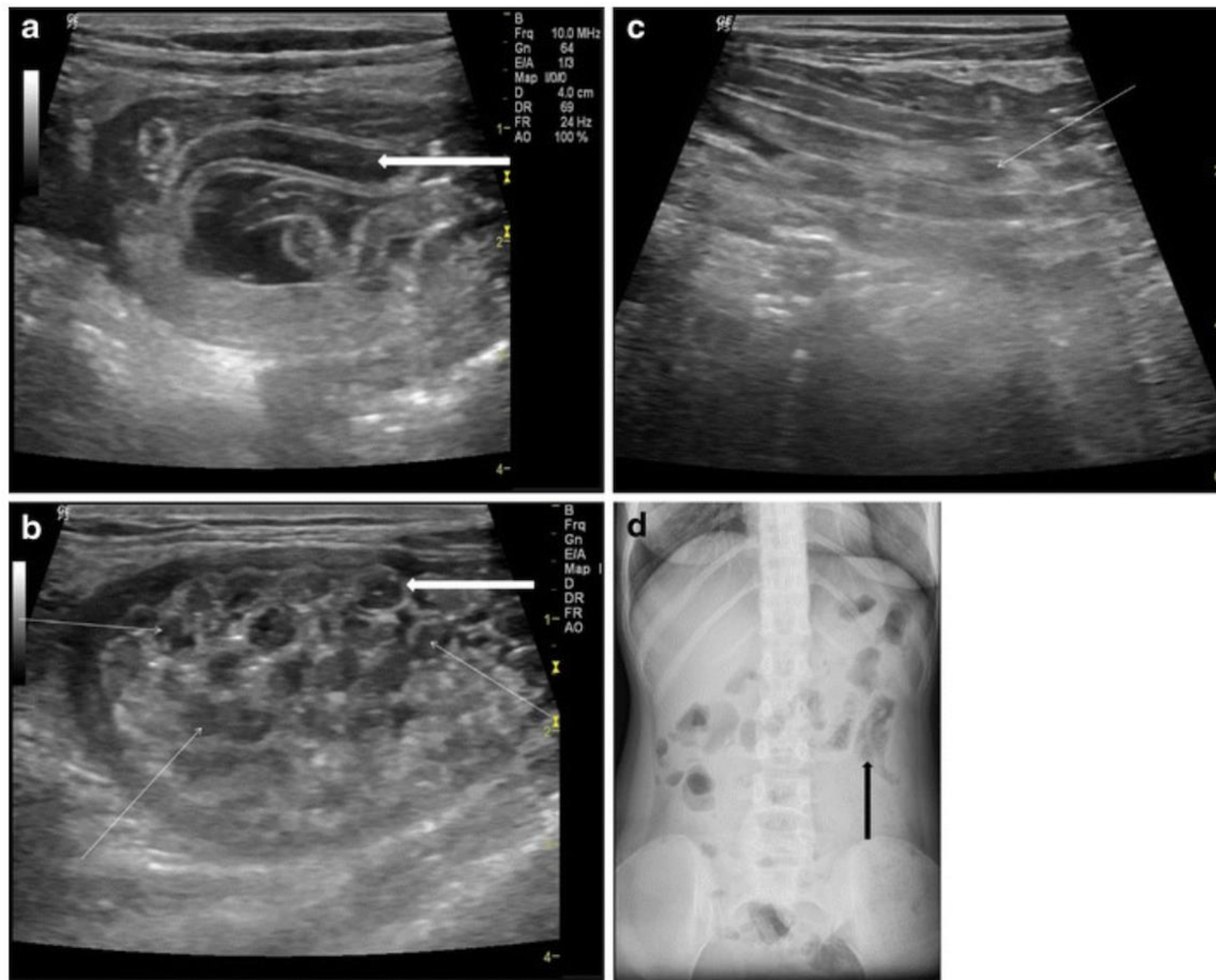
He reportedly only suffered from those symptoms for one day before his diagnosis.

By [Korin Miller](#) • Published on November 24, 2020





# HÌNH ẢNH KHÁC TRONG RUỘT NON



A 25-year-old female with acute abdomen and clinical signs of intestinal obstruction. (a) High resolution ultrasound using linear array transducer showing intestinal ascariasis, note distended fluid filled alimentary canal of the ascaris (thick white arrow), the "inner tube sign", (b) same patient showing multiple ring like shadows (thin white arrows), some with target appearance (thick white arrow) on transverse section of the intestinal lumen



# HÌNH ẢNH KHÁC TRONG DẠ DÀY

Dạ dày dẫn trong hội chứng mạc treo  
tràng trên

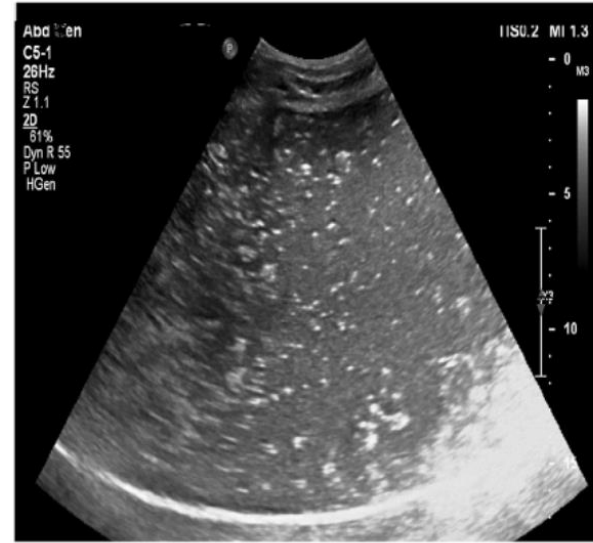

Fig. 1. AbdominalUltrasound showed severelydilated stomach.

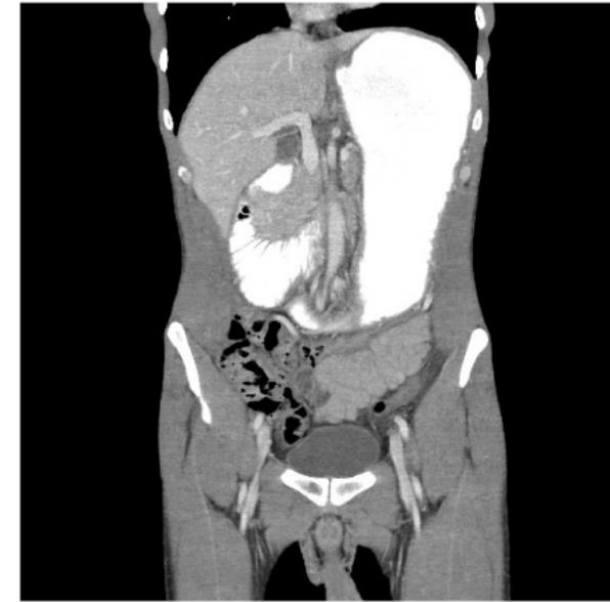

Fig. 3. Dilated stomach severely.

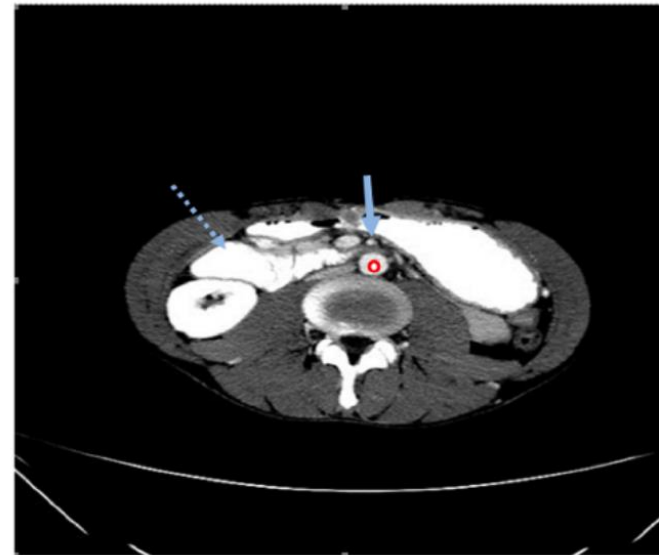


Fig. 2. Superior mesenteric artery (Arrow), abdominal Aorta (red circle), Dilated Duodenum (Dash arrow).

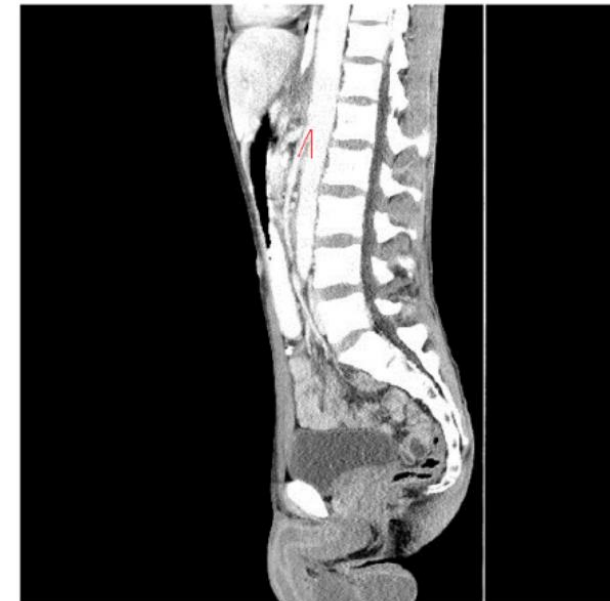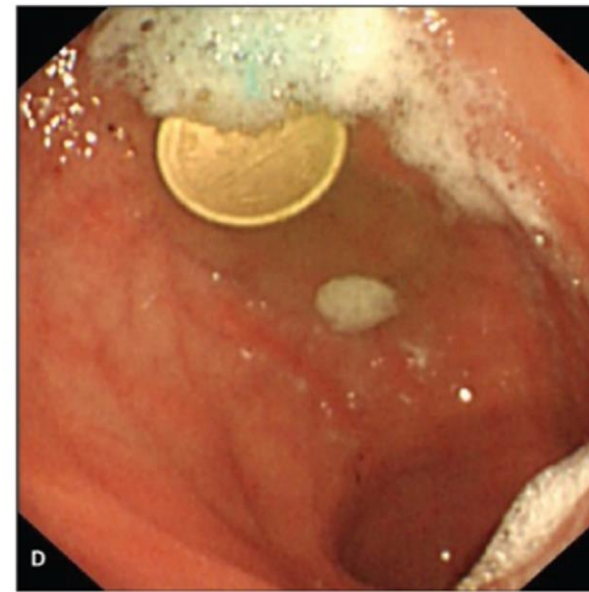
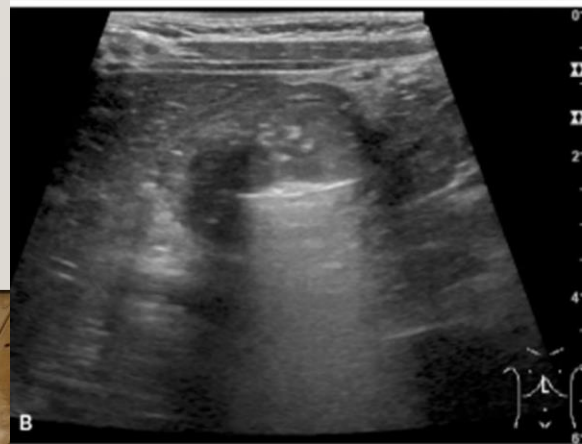
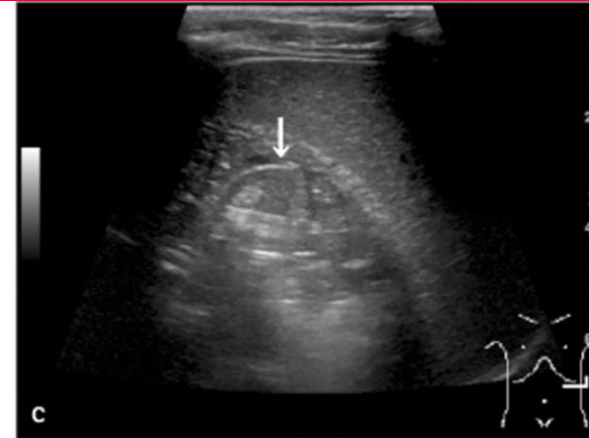

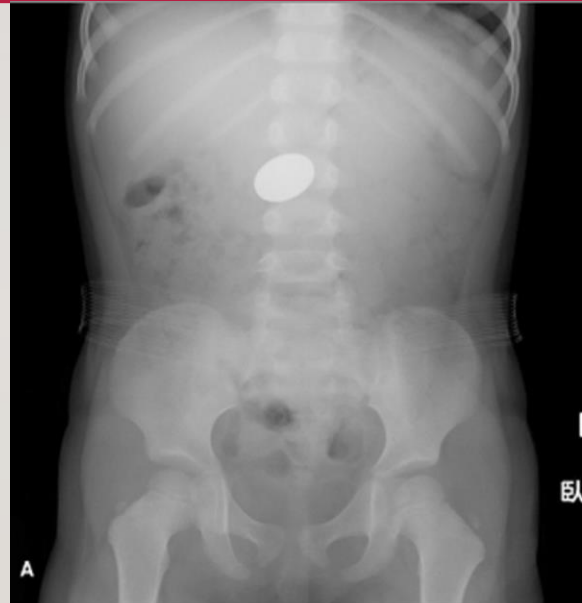
Fig4. Showed decreased Aortomesenteric angle and distance.

Thereafter patient underwent contrast enhanced CT scan abdomen and pelvis that revealed severely dilated stomach and significant dilatation of the duodenum up to the level of the dis-

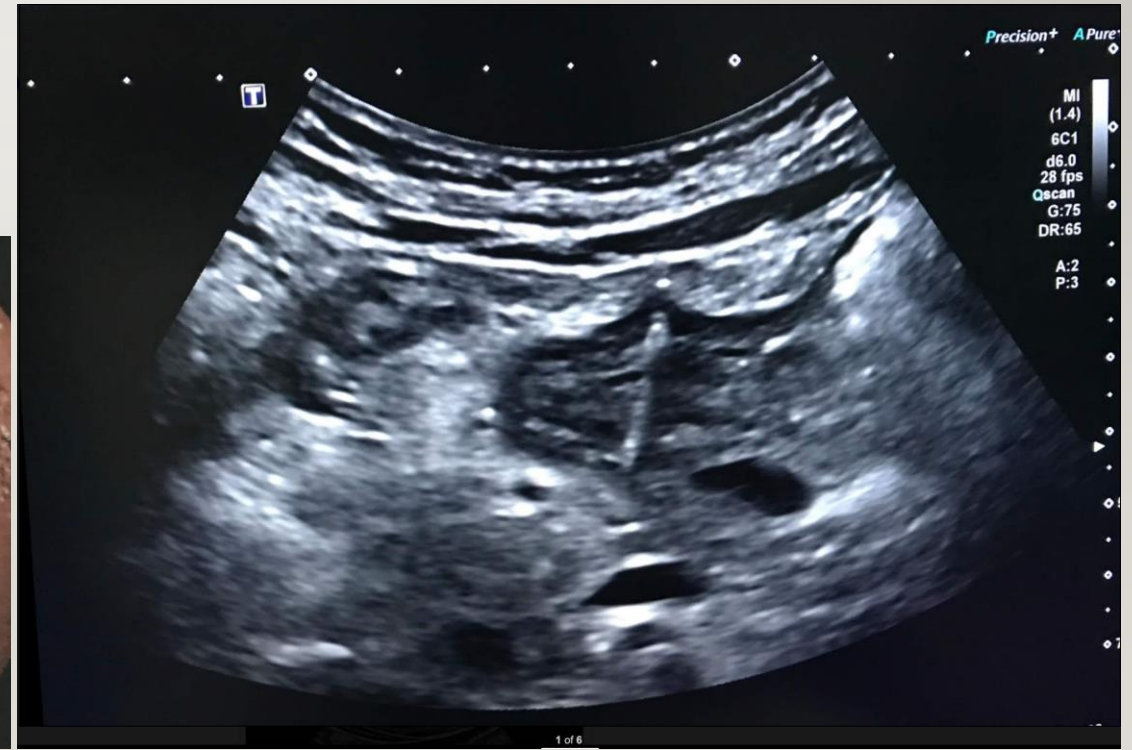
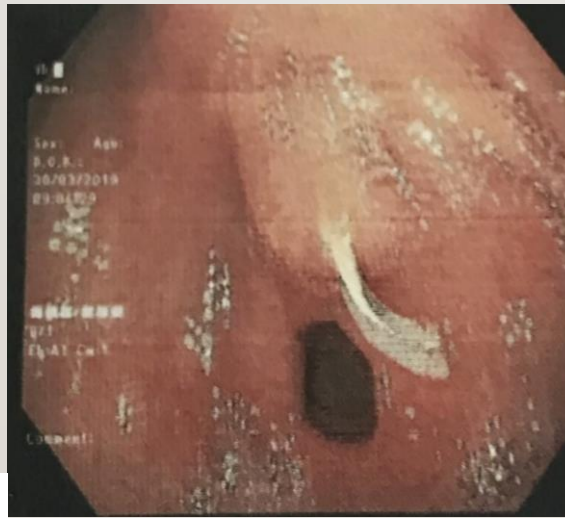
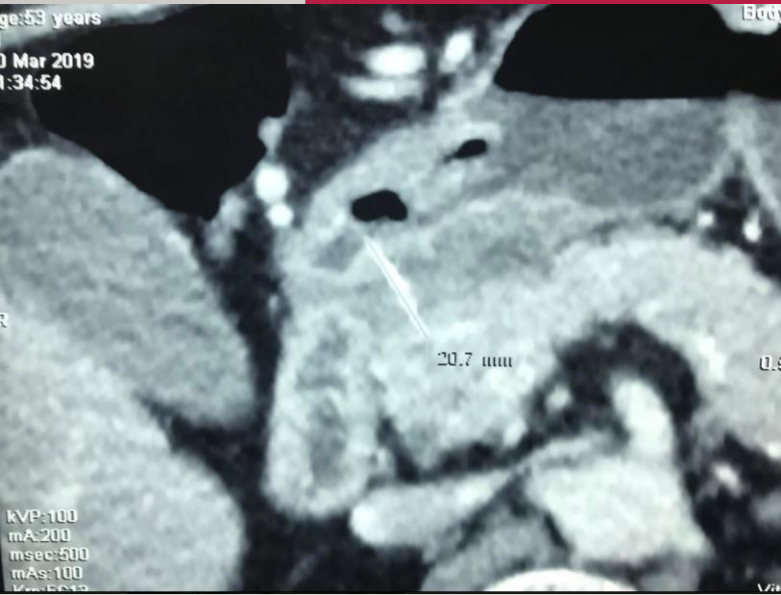# HÌNH ẢNH KHÁC TRONG DẠ DÀY





# HÌNH ẢNH KHÁC TRONG DẠ DÀY



Monday, 1 April 2019

CASE 544: GASTRIC PERFORATION DUE TO FISHBONE, Dr PHAN THANH HAI, MEDIC MEDICAL CENTER, HCMC, VIETNAM.

MAN 53 YO WITH EPIGASTRIC PAIN HAS BEEN TREATED AS GASTRITIS BUT NO RESPONSE. ULTRASOUND OF ABDOMEN DETECTED ONE ECHOGENIC BODY AT ANTRUM.



CÔNG TY TNHH Y TẾ HÒA HẢO - PHÒNG KHÁM ĐA KHOA  
(Tên cũ: TRUNG TÂM CHẨN ĐOÁN Y KHOA - MEDIC)  
254 Hòa Hảo, P.4, Q.10, TP. Hồ Chí Minh  
ĐT: 028.39270284 - 028.39272136, Mail: hoahao254@medic.com.vn

Đăng ký khám trực tuyến :  
<http://medichh.nthsoft.vn>  
Hoặc app: Medic Hoa Hao



Qr code kết quả chứa bệnh án của quý khách. Medic không chịu trách nhiệm nếu quý khách cung cấp cho người khác.



\*7297034\*

Khoa : SIÊU ÂM TỔNG QUÁT - Phòng 2

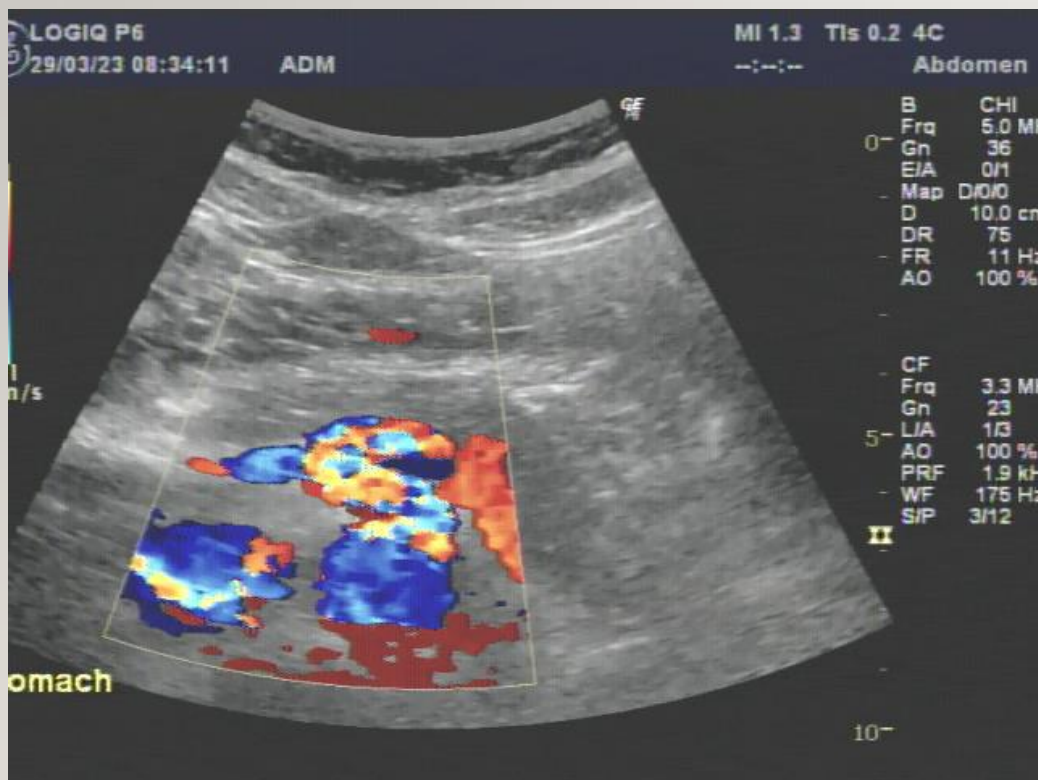Máy: Toshiba F37

**KẾT QUẢ SIÊU ÂM MÀU**

QRCode kết quả



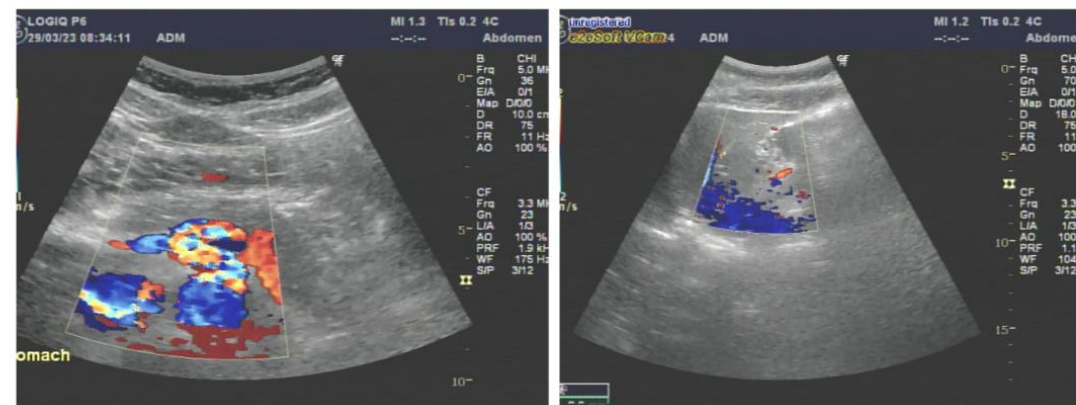
LÊ THỊ LINH BẢO Y 1996F



ID : 7297034 Ngày ĐK: 29/03/2023 06:49  
Họ và tên : **LÊ THỊ LINH BẢO** 27 tuổi Nữ  
Địa chỉ : Kp. 3, P. Tân Hiệp, Tp. Biên Hòa, T. Đồng Nai -- 0868900939  
Lâm sàng : KIỂM TRA  
BS chỉ định : BS. CKI. BÙI BÌNH HUÂN BV chỉ định : MEDIC

**VÙNG KHẢO SÁT : SIÊU ÂM BỤNG TỔNG QUÁT MÀU**

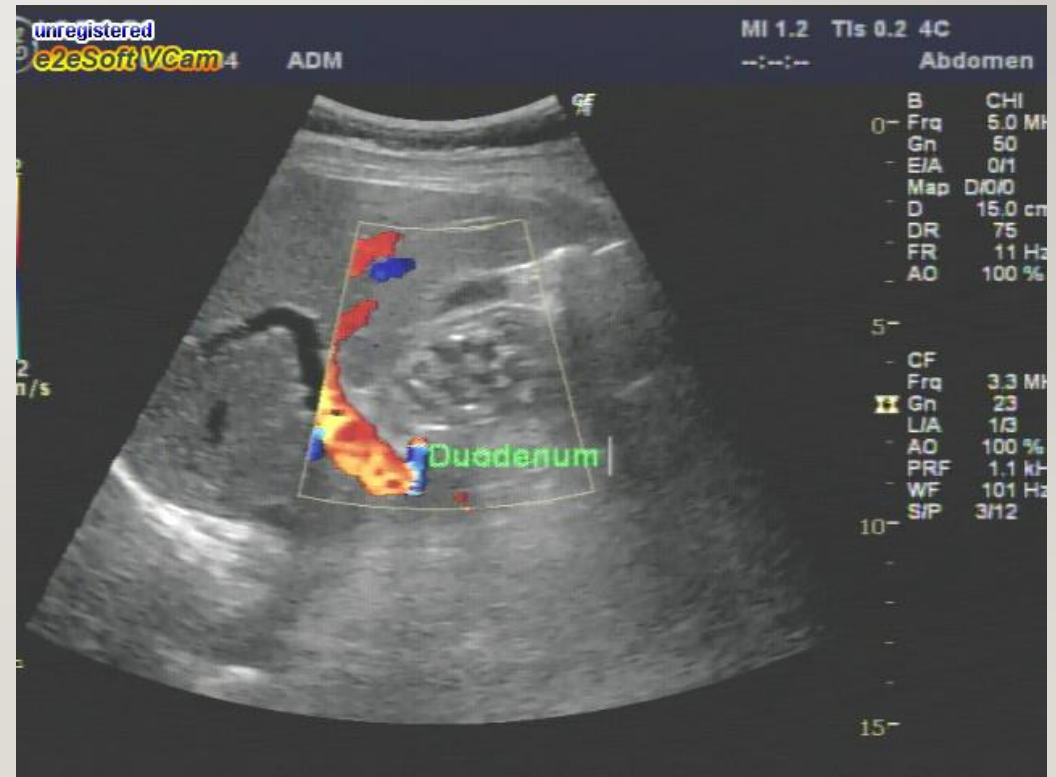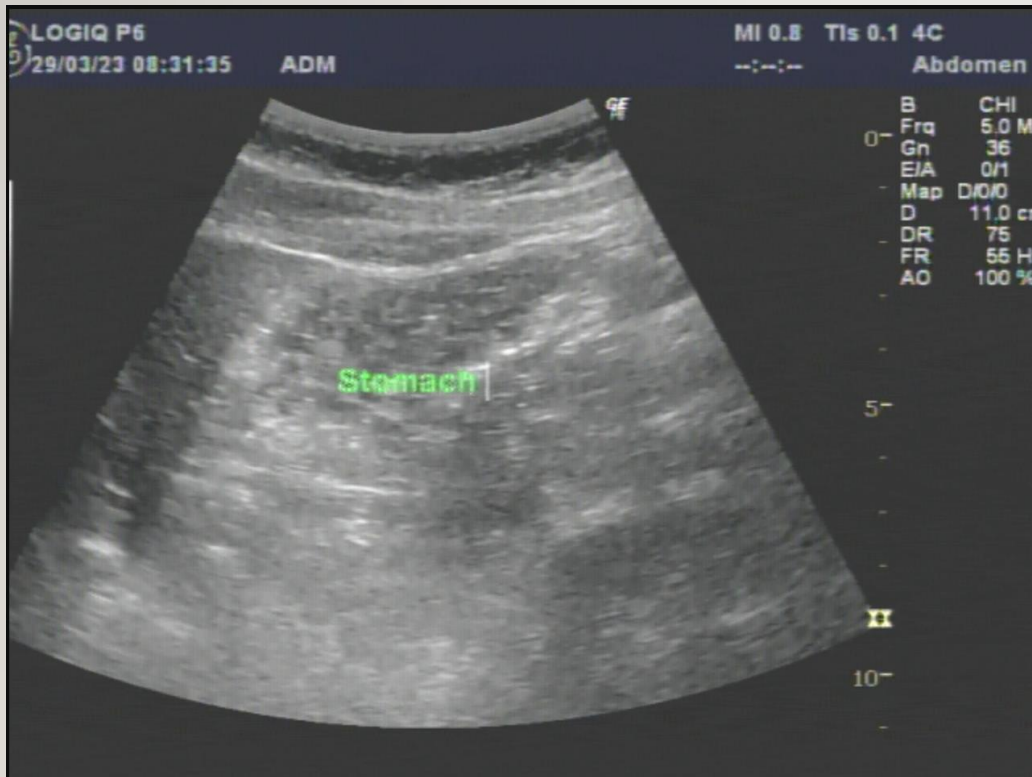- GAN: Không to, bờ đều, cấu trúc đồng dạng, gan T có nốt echo dày 6mm
- MẬT: túi mật không sỏi, vách mỏng. Đường mật trong gan không dẫn. Ống mật chủ không sỏi, không dẫn.
- TUY: Cấu trúc, kích thước bình thường. LÁCH: không to, đồng dạng.
- THẬN P: không sỏi, không ứ nước. THẬN T: không sỏi, không ứ nước.
- BÀNG QUANG: không sỏi, không bướu, vách mỏng.
- TỬ CUNG - BUỒNG TRỨNG: không u.
- Động mạch chủ bụng không phình.
- Ascites (-). Không hạch ổ bụng.
- Không tràn dịch màng phổi.



**KẾT LUẬN :** HEMANGIOMA NHỎ GAN TRÁI

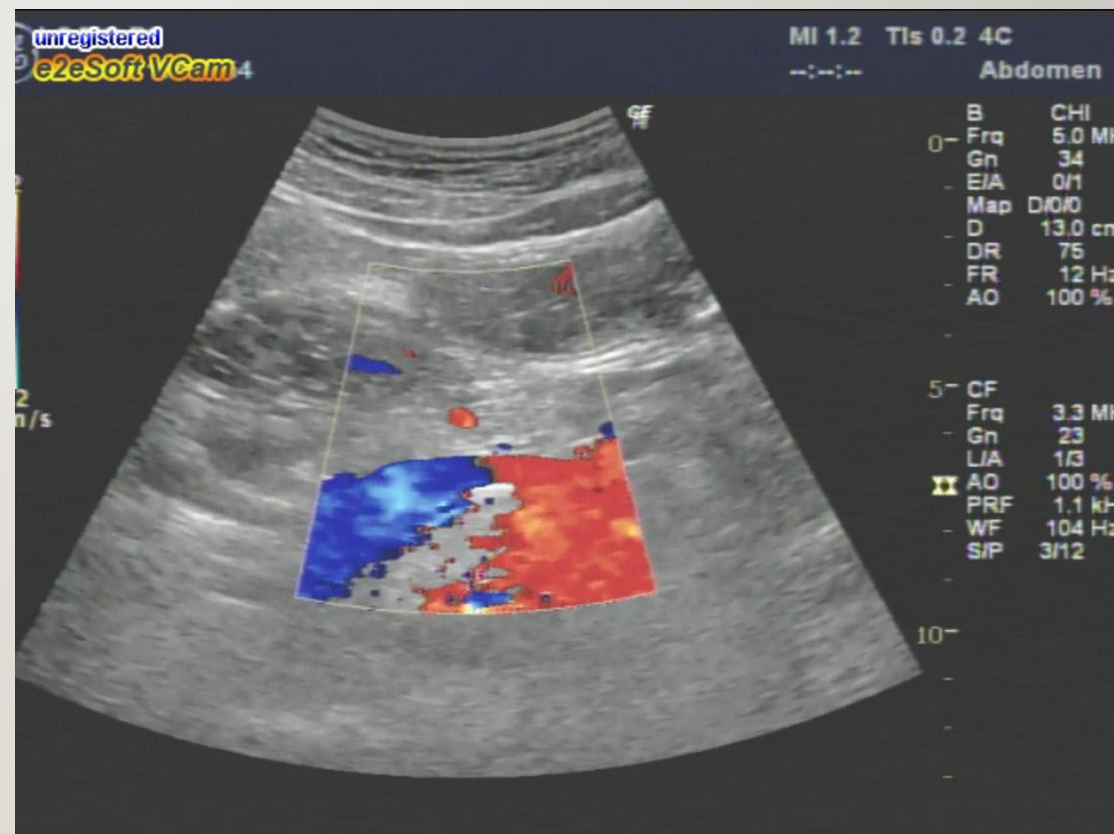
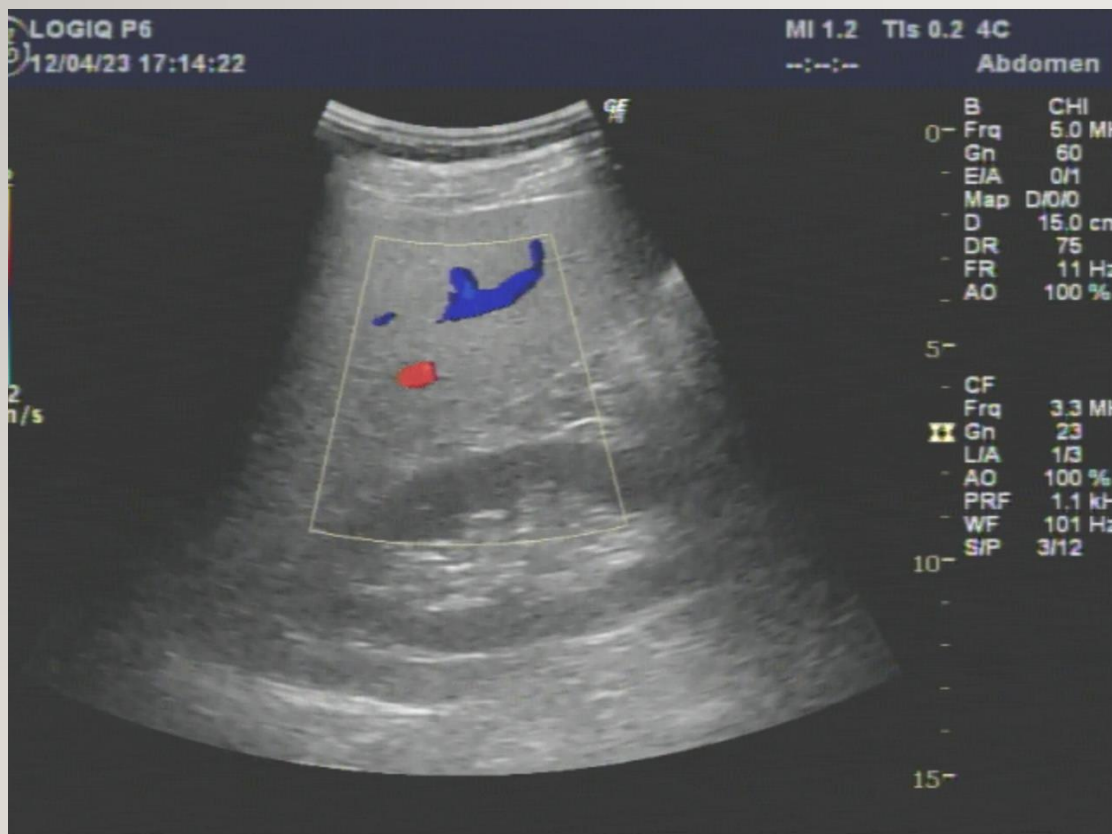

# HÌNH ẢNH KHÁC TRONG DẠ DÀY



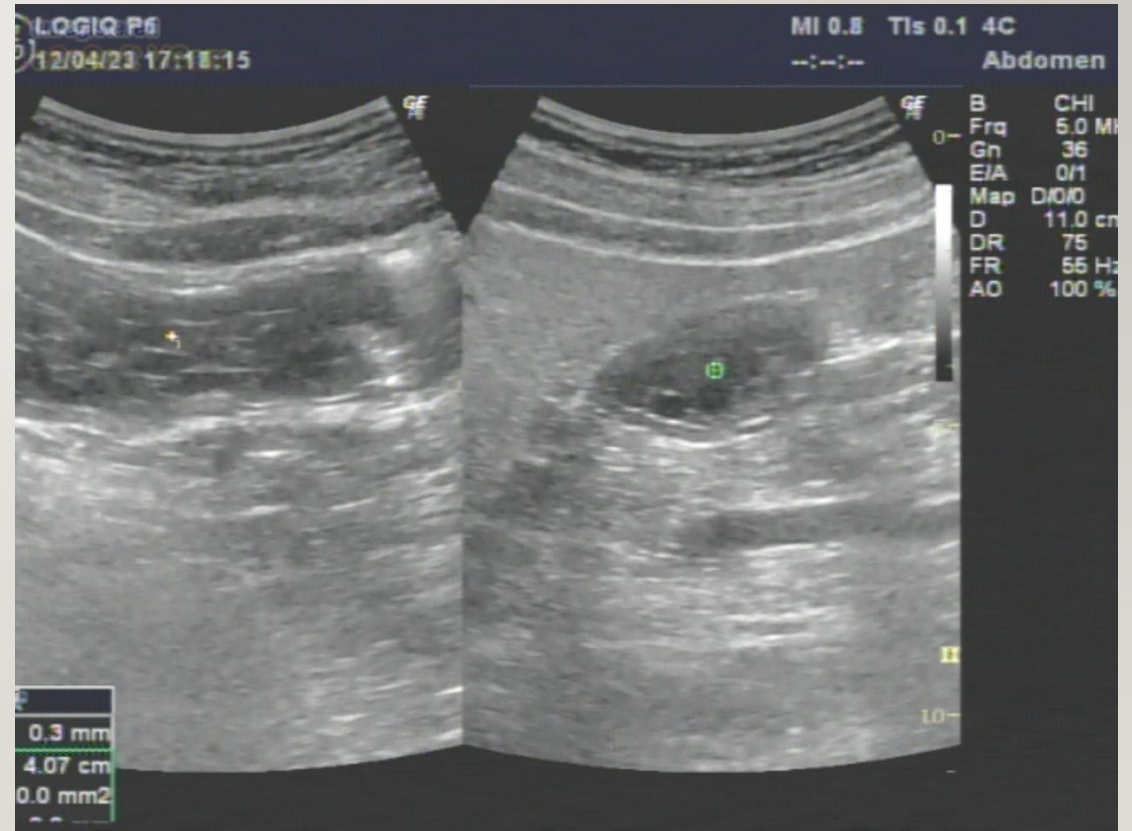
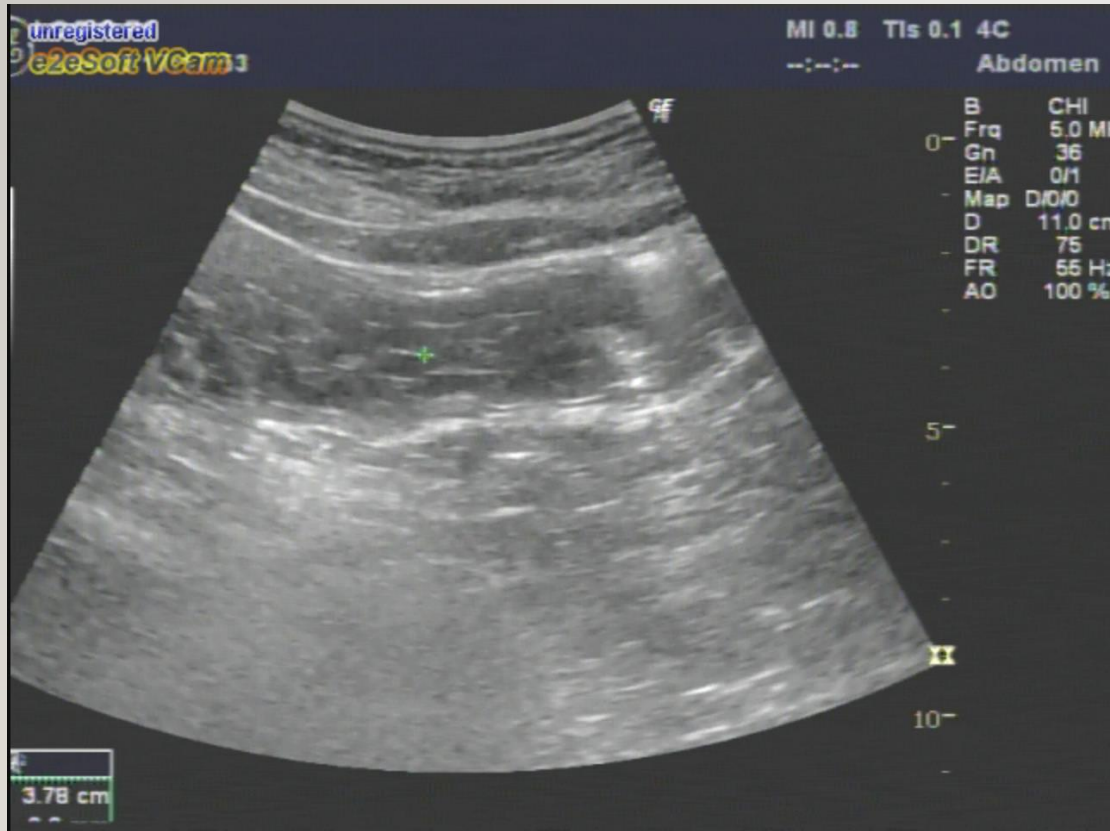


# HÌNH ẢNH KHÁC TRONG DẠ DÀY





# HÌNH ẢNH KHÁC TRONG DẠ DÀY







## KẾT LUẬN

---

- Ngoài những hình ảnh siêu âm bệnh lý ở dạ dày, khi thấy hình ảnh bất thường khác cần loại trừ khả năng:
  - Ảnh giả, thức ăn ...
  - Dị vật ...
- Các hình ảnh siêu âm đặc trưng của thức ăn, đôi khi cũng là "cầu nối" giữa BS-BN (gần gũi, tin tưởng).



# TÀI LIỆU THAM KHẢO

---

1. Ths. Bs Đặng Huỳnh Anh Thư. Tiêu hoá ở dạ dày.
2. Phan Thanh Hải. Case 544. Gastric perforation due to fishbone. Vietnamese Medic Ultrasound.
3. <https://radiopaedia.org/cases/grapes-in-stomach-ultrasound-findings-1>
4. <https://www.imv-imaging.com/en/academy/ultrasonography-of-the-gastrointestinal-tract/>



*Thank  
you*

