


*Nhân giáp
theo dõi lâu ngày*

BS.PKTQ NGUYỄN THỊ TUYẾT MAI



Bn nữ, sn 1949

Địa chỉ: 99 Huỳnh Thúc Kháng, Diên Khánh, Khánh Hòa

Lý do khám: Tái khám 22/2/2023

THA-ĐTĐ-NHÂN GIÁP

TIỀN SỬ:

- PARA: 5005
- TĐ-THA-Thoái hóa biến dạng khớp gối
- Thích ăn mặn, ít vận động, hay lo lắng
- 1 con gái bị k giáp

Tĩnh, tiếp xúc tốt, giọng hơi khàn gần đây sụt cân, ăn kém đầy hơi

HA: 130/70mmHg M: 60 CC: 160cm CN: 60kg

Tim đều, phổi trong ko âm bệnh lý

Bụng mềm, gan lách ko sờ chạm, ko điểm đau khu trú



CÔNG TY TNHH Y TẾ HÒA HẢO
PHÒNG KHÁM DA KHOA
KHOA XÉT NGHIỆM (MEDIC-LAB)
Hotline: (028) 3834 9593 - 1900 6497
254 Hòa Hảo - P.4 - Q.10 - TP.HCM
Tel: (028) 3927 0284 (Ext 1134) - Fax: (028) 3927 1224
Email: admin@medic-lab.com
www.medic-lab.com/www.medic-lab.com.vn

Họ tên: I
Ngày thá
Số CCCD/Hộ chiếu:
Địa chỉ: 99 HUYNH THỨC KHANG, TT. DIEN KHANH, H. DIEN KHANH, T. KHANH HOA
Đơn vị: Medic
Nơi lấy mẫu:
Loại mẫu: Máu

Ngày giờ lấy mẫu:
Ngày giờ nhận mẫu: 06:38:00 22/02/2023
PHIẾU KẾT QUẢ XÉT NGHIỆM
(BM.TTXN.XN.02.1-Ngày áp dụng: 01/03/2016 - Phiên bản: 1.2)

Phái: Nữ
Quốc tịch:
ĐT: 0916422734

BS yêu cầu: BS. NGUYỄN THỊ TUYẾT MAI
Tình trạng mẫu: Đạt

TÊN XÉT NGHIỆM	KẾT QUẢ	KHOẢNG THAM CHIẾU	MÃ QT
I. SINH HOÁ - BIOCHEMISTRY			
HbA1C (HPLC)¹:	*		QTSH012
HbA1c (IFCC)	42.62	(20 - 47.5 mmol/mol)	
HbA1c (NGSP)	6.05	(4.0 - 6.50 %A1C)	
Glucose (mmol/L) (FPG)¹	5.66	(4.10 - 5.90 mmol/L)	QTSH001
Glucose (mg/dL)	101.9	(73.8 - 106 mg/dL)	
Độ Lọc Cầu Thận (CKD-EPI)	*		
Creatinin/Serum ²	0.510	(M: 0.6 - 1.3; F:0.5 - 1.1 mg/dL)	QTSH027
eGFR (CKD-EPI)	98	(≥ 90 mL/min/1.73 m ²)	
II. MIỄN DỊCH - IMMUNOLOGY			
TSH u.sensitive (3rd G)¹	4.79	(0.32 - 5 µIU/ml)	QTMD009
T3 ²	1.08	(0.60 - 1.80 ng/mL)	QTMD187
T4 ²	8.31	(4 - 12 µg/dL)	QTMD188

Thời gian duyệt: 13:00:55 22/02/2023
Người duyệt: DS.Phan Thị Thu Hồng

In lần 1: 07:26:52 22/02/2023
Trưởng khoa xét nghiệm

Toàn
ThS. Bs. Nguyễn Bảo Toàn

01/03/2023 08:29 AM

THU PHÍ

Nghề nghiệp: già

Khám: 05/03/2022 13:08

Toa Khoa khác

Chẩn đoán:
Đái tháo đường không phụ thuộc insulin (Glycemia= 8,4 ; HbA1c= 7,6); tăng huyết áp, hở 2 lá 2/4; rối loạn men gan; rối loạn chuyển hóa lipid máu; thiếu máu; bướu giáp nhân

Đơn thuốc:

Ăn giảm mặn, ngọt; kiêng mỡ động vật; tập thể dục nhẹ; tránh lao động trí óc căng thẳng.
Tái khám sau uống hết thuốc.

Ngày	Thuốc	Liều	Tần suất	Thời điểm
1	Goldatin 50mg	30 viên	1 lần, lần	sáng sau ăn
2	Tyrozet 850	30 Viên	1 lần, lần	chiều sau ăn
3	Cardigel 75 mg	30 viên	1 lần, lần	sáng sau ăn
4	Cardival 80mg	8 Viên	1 lần, lần	chiều sau ăn
5	Ipec-plus	30 Viên	1 lần, lần	sáng sau ăn
6	Bonzacim 10mg	30 Viên	1 lần, lần	chiều sau ăn
7	Nolpaza 40mg	30 viên	1 lần, lần	viên tối

Khám: Tổng trạng trung bình, da niêm hồng, không sốt, không phù, không khó thở, không đau ngực và không dấu thần kinh khu trú.

Chuyên khoa:

DK. 05/03/2022 08:24 - BS Khám: BS. CKII. NGUYỄN TẤN DUNG - Đa In Toa



CÔNG TY TNHH Y TẾ HÒA HẢO - PHÒNG KHÁM ĐA KHOA
(Tên cũ: TRUNG TÂM CHẨN ĐOÁN Y KHOA - MEDIC)
254 Hòa Hảo, P.4, Q.10, TP. Hồ Chí Minh
ĐT: 028.39270284 - 028.39272136, Mail: hoahao254@medic.com.vn

Đăng ký khám trực tuyến:
http://medichh.ntsoft.vn/
Hoặc app: Medic Ho

Quý code kết quả chứa bệnh án của quý khách. Medic không chịu trách nhiệm nếu quý khách cung cấp sai.

ĐIỆN TÂM ĐỒ - ĐIỆN TOÁN (DIGITAL ELECTRO CARDIOGRAPHY)

ID : STT : 249
Bệnh nhân : Tuổi : 74 Nữ
Địa chỉ : ĐT :
Bác sĩ chỉ định : Ngày ĐK : 06/03/2023 10:12
Lâm sàng :

PHÂN TÍCH ECG (ANALYSIS) :

aQRS: 45 Rhythm: XOANG Rate: 65 Interval: PR: 0.14 QRS: 0.08 QT: 0.36
PWave : Ext. Leads BT
: Pre. Leads BT
QRS Complex : Ext. Leads BT
: Pre. Leads BT
ST Segments : Ext. Leads BT
: Pre. Leads BT
TWave : Ext. Leads BT
: Pre. Leads BT
UWave : Ext. Leads BT
: Pre. Leads (-)/V5V6

KẾT LUẬN : THIỂU NĂNG VÀNH

Tp. Hồ Chí Minh, ngày 06/03/2023 11:03
(Bác sĩ đã ký)

Bs. CKI. Nguyễn Thị Phương Diễm



CÔNG TY TNHH Y TẾ HÒA HẢO - PHÒNG KHÁM ĐA KHOA
(Tên cũ: TRUNG TÂM CHẨN ĐOÁN Y KHOA - MEDIC)
254 Hòa Hảo, P.4, Q.10, TP. Hồ Chí Minh
ĐT: 028.39270284 - 028.39272136, Mail: hoahao254@medic.com.vn

Đăng ký khám trực tuyến:
http://medichh.ntsoft.vn/
Hoặc app: Medic Hoa Hao

Quý code kết quả chứa bệnh án của quý khách. Medic không chịu trách nhiệm nếu quý khách cung cấp sai.

Chưa : SIÊU ÂM 3D - Nhũ - Phòng 3D_5
Máy: SIEMENS S2000 ABVS

KẾT QUẢ SIÊU ÂM MÀU

Ngày ĐK: 06/03/2023 08:46

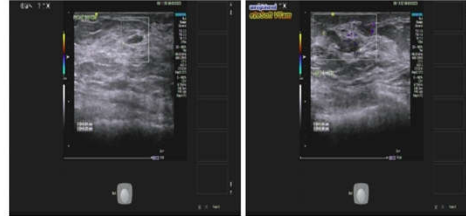74 tuổi Nữ

Lâm sàng : KIỂM TRA
BS chỉ định : YÊU CẦU

BV chỉ định : MEDIC

VÙNG KHẢO SÁT : SIÊU ÂM TUYẾN VỮ MÀU

- MÔ TUYẾN VỮ HAI BÊN DÂY TRUNG BÌNH.
- VỮ PHẢI: VỊ TRÍ 8H CÁCH NÚM 1CM CÓ DẪN ỐNG DẪN D # 8x2mm.
- VỮ TRÁI: VỊ TRÍ 6H CÁCH NÚM 1CM CÓ DẪN ỐNG DẪN D # 14x3 mm, DỊCH ECHO KÉM HỒI ÂM KHÔNG ĐỒNG NHẤT, KHÔNG TĂNG SINH MẠCH MÁU.
- KHÔNG DẪN ỐNG TUYẾN.
- KHÔNG HẠCH BỆNH LÝ HAI NÁCH.



KẾT LUẬN: DẪN ỐNG DẪN KHU TRỮ VỮ TRÁI CD9PB : U NHÚC (BIRADS 3) + DẪN ỐNG DẪN KHU TRỮ VỮ PHẢI (BIRADS 2).

Đề nghị: TÀI KHÁM SAU 6 THÁNG

Tp. Hồ Chí Minh, ngày 06/03/2023 09:06
(Bác sĩ đã ký)

Bs. CKI. Võ Thị Loan



CÔNG TY TNHH Y TẾ HÒA HẢO - PHÒNG KHÁM ĐA KHOA
(Tên cũ: TRUNG TÂM CHẨN ĐOÁN Y KHOA - MEDIC)
254 Hòa Hảo, P.4, Q.10, TP. Hồ Chí Minh
ĐT: 028.39270284 - 028.39272136, Mail: hoahao254@medic.com.vn

Đăng ký khám trực tuyến:
http://medichh.ntsoft.vn/
Hoặc app: Medic Hoa Hao

Quý code kết quả chứa bệnh án của quý khách. Medic không chịu trách nhiệm nếu quý khách cung cấp sai.

Khoa: NỘI SOI HỒ HẤP Máy: Olympus KẾT QUẢ NỘI SOI

Ngày ĐK: 06/03/2023

74 tuổi Nữ

Địa chỉ :
Lâm sàng : VUÔNG CỔ
Bác sĩ chỉ định : BS LÝ

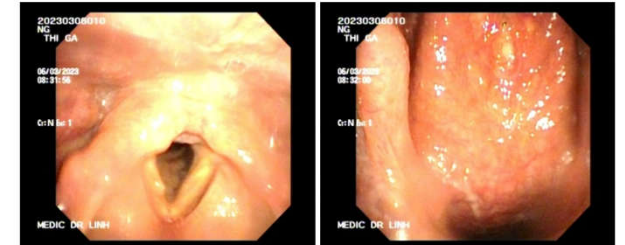
BV chỉ định : MEDIC

VÙNG KHẢO SÁT : NS VÒM HẦU - THANH QUẢN

TY HẦU (VÒM HẦU): Nóc, thành sau, thành bên ty hầu bình thường. Lổ vòi, hố Rosenmuller hai bên bình thường, không biến dạng.

KHẨU HẦU: Thành sau họng và dây lưỡi có vài mô hạt viêm.

HA HẦU - THANH QUẢN: Nền nhẹ bờ dây thanh 2 bên đoạn 1/3 trước. Cử động hai dây thanh bình thường. Thanh môn và hạ thanh môn thoáng. Bàng thanh thất và sụn phổi hai bên sung huyết nhẹ. Xoang lê hai bên trống. Thanh thiệt bình thường.



KẾT LUẬN: Nền nhẹ bờ dây thanh 2 bên đoạn 1/3 trước.

Tp. Hồ Chí Minh, ngày 06/03/2023
(Bác sĩ đã ký)

Bs. Lê Hữu Linh



CÔNG TY TNHH Y TẾ HOA HẢO - PHÒNG KHÁM ĐA KHOA
(Tên cũ: TRUNG TÂM CHẨN ĐOÁN Y KHOA - MEDIC)
254 Hoa Hào, P.4, Q.10, TP. Hồ Chí Minh
ĐT: 028.39270284 - 028.39272136, Mail: hoahao254@medic.com.vn

Đăng ký khám trực tuyến :
http://medic.hnhssoft.vn
Hoặc app: Medic Hoa Hào

Quý code kết quả chữa bệnh án của quý khách. Medic không chịu trách nhiệm nếu quý khách cung cấp cho

Khoa : SIÊU ÂM 3D - Nhũ - Phòng 3D _ 1
Máy: SAMSUNG WS80A

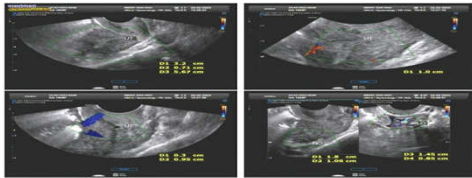
KẾT QUẢ SIÊU ÂM MÀU

ID : / ĐK: 24/02/2023 15:29

Họ và tên :
Địa chỉ :
Lâm sàng : MRI TOÀN THÂN : DÀY NỘI MẠC TỬ CUNG VÀ CỔ TỬ CUNG.
BS chỉ định : BS. CKI. DƯƠNG ĐĂNG NGỌC PHƯƠNG BV chỉ định : MEDIC

VÙNG KHẢO SÁT : SIÊU ÂM TVS MÀU

- CỔ TỬ CUNG : KHÔNG U. CỔ IT DỊCH D=3X9MM
- TỬ CUNG : gấp trước.
đạp = 32mm LS = 56mm Nội mạc = 10mm
- Mật độ cơ tử cung đồng nhất, không u, không tăng sinh mạch.
- Buồng trứng Phải : d= 18X11mm, không u.
- Buồng trứng Trái : d= 15X9mm, không u.
- Túi cùng Douglas : không dịch.



KẾT LUẬN: NỘI MẠC TỬ CUNG DÀY. IT DỊCH VÙNG CỔ TỬ CUNG

Đề nghị:

Tp. Hồ Chí Minh, ngày 24/02/2023 15:38
(Bác sĩ đã ký)

Bs. CKI. Trương Thị Ngọc Tiến

Huyết áp - Mạch: 149/70 - 71 (15:12) Cao: 160 cm; Nặng: 60 kg; Nhiệt độ: 37°C

Tiền sử bệnh: PAP : 1 NĂM : LÀNH
SINH THIẾT HẠCH THƯỜNG ĐÓN PHẢI : NGHI CARCINOM DI CĂN (NGHI TUYẾN GIÁP ?)

Lý do đi khám: MRI TOÀN THÂN : Dày nội mạc tử cung và cổ tử cung.

Lâm sàng: PARA : 5025, MÃN KINH 26 NĂM , KHÔNG XH ẨM ĐẠO , ẨM ĐẠO : SẠCH. CỔ TỬ CUNG : LẮNG
TVS : NỘI MẠC TỬ CUNG DÀY D= 10 MM . IT DỊCH VÙNG CỔ TỬ CUNG

Chẩn đoán sơ bộ: CỔ TỬ CUNG KHÔNG TỔN THƯƠNG. / MÃN KINH

CHỈ ĐỊNH:

- CẬN LÂM SÀNG:
+ SA TVS màu(XIN KS NMTC , KÍNH CTC) : NỘI MẠC TỬ CUNG DÀY. IT DỊCH VÙNG CỔ TỬ CUNG
+ NS Cổ tử cung: CỔ TỬ CUNG KHÔNG TỔN THƯƠNG. / MÃN KINH

Chẩn đoán: CỔ TỬ CUNG KHÔNG TỔN THƯƠNG. / MÃN KINH / NỘI MẠC TỬ CUNG DÀY D= 10 MM . IT DỊCH VÙNG CỔ TỬ CUNG/
NGHI CARCINOM DI CĂN(NGHI TUYẾN GIÁP ?)

LỜI DẶN BS
ĐÁ TỬ VÁN NGƯỜI NHÀ : CHỜ KẾT QUẢ HÓA MÔ MĐ
CỦA HẠCH CỐ -> CHUYỂN BVUB ĐT THÊM BỆNH LÝ
PHỤ KHOA

Tp.HCM, ngày 01/03/2023 - 09:14
Bác sĩ điều trị

Bs. CKI. Dương Đăng Ngọc Phương

- * PKDK Hoà Hào không có phòng khám bên ngoài, vui lòng vào trong đăng ký khám.
- * Tải khám xin mang theo đơn thuốc này, phim và đầy đủ hồ sơ cũ.



CÔNG TY TNHH Y TẾ HOA HẢO - PHÒNG KHÁM ĐA KHOA
(Tên cũ: TRUNG TÂM CHẨN ĐOÁN Y KHOA - MEDIC)
254 Hoa Hào, P.4, Q.10, TP. Hồ Chí Minh
ĐT: 028.39270284 - 028.39272136, Mail: hoahao254@medic.com.vn

Đăng ký khám trực tuyến :
http://medic.hnhssoft.vn
Hoặc app: Medic Hoa Hào

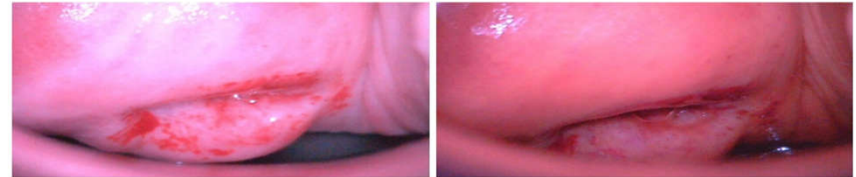kết quả chữa bệnh án của quý khách. Medic không chịu trách nhiệm nếu quý khách cung cấp cho

Khoa: NỘI SOI PHỤ KHOA
Máy: Dio Lite
KẾT QUẢ NỘI SOI

ID : 24/02/2023
Họ và tên : 74 tuổi Nữ
Địa chỉ :
Lâm sàng :
PARA : 5025
Bác sĩ chỉ định : BS NGỌC PHƯƠNG BV chỉ định : MEDIC

VÙNG KHẢO SÁT : NS CỔ TỬ CUNG

- ẨM ĐẠO : SẠCH
- CTC ĐK 3 CM : BIỂU MÔ LÁT LẮNG
- SAU ACID : KHÔNG THẤY HÌNH ẢNH BẤT THƯỜNG
- JUNCTION : KHÔNG THẤY
- LUGOL : VANG ROM

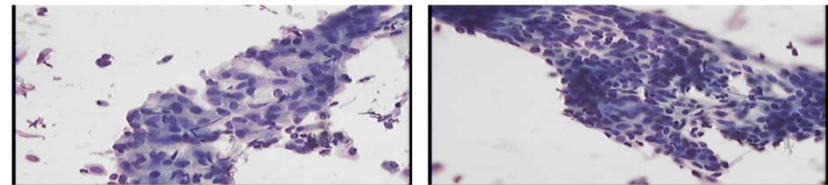


KẾT LUẬN: CỔ TỬ CUNG KHÔNG TỔN THƯƠNG. / MÃN KINH

Tp. Hồ Chí Minh, ngày 24/02/2023
(Bác sĩ đã ký)

Bs. CKI. Dương Đăng Ngọc Phương

(Endometrial cells in women >=45 years old)




KẾT LUẬN (RESULT):

Thay đổi tế bào do teo dẹt (Atrophic epithelial cells) kèm viêm: gồm các tế bào cổ ngoài và cổ trong, phần lớn có ít bào tương, teo dẹt trên nền nhiều lymphô bào và bạch cầu đa nhân. (Atrophic epithelial cells with nonspecific inflammatory reaction).

TP. Hồ Chí Minh, ngày 01/03/2023

Bs. CKI. Dương Đăng Ngọc Phương



CÔNG TY TNHH Y TẾ HÒA HẢO - PHÒNG KHÁM ĐA KHOA
(Tên cũ: TRUNG TÂM CHẨN ĐOÁN Y KHOA - MEDIC)
254 Hòa Hảo, P.4, Q.10, TP. Hồ Chí Minh
ĐT: 028.39270284 - 028.39272136, Mail: hoahao254@medic.com.vn

Đăng ký khám trực tuyến
<http://medichh.net>
Hoặc app: Medic

Qr code kết quả chứa bệnh án của quý khách. Medic không chịu trách nhiệm nếu quý khách cu.

Khoa : **SIÊU ÂM TỔNG QUÁT - Phòng 6**
Máy: **ALOKA -ProSound α6**
KẾT QUẢ SIÊU ÂM MÀU

Ngày ĐK: 22/02/2023 06:58

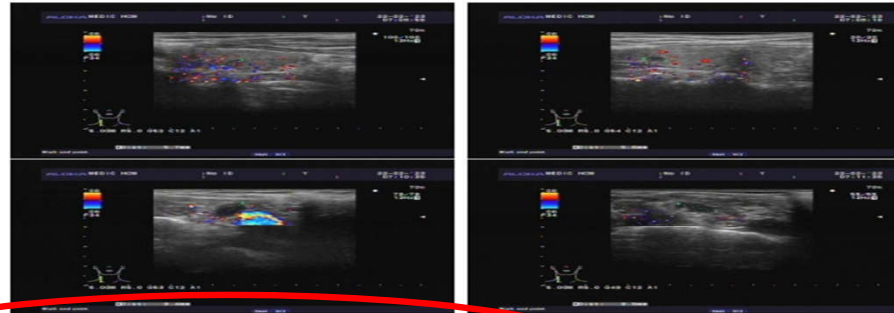
74 tuổi Nữ

Địa chỉ :
Lâm sàng : KT
BS chỉ định : BS THẮT

BV chỉ định : MEDIC

VÙNG KHẢO SÁT : SIÊU ÂM VÙNG CỔ

- TUYẾN GIÁP: kích thước bình thường, nền giáp cấu trúc echo dày, đồng nhất, hai thùy có focal echo kém, dấu Halo (+), có vi vôi hóa trong nhân và có phân bố mạch máu chung quanh, d= 5->7mm
- HẠCH CỔ: Vùng thượng đòn hai bên có hạch echo kém, d=9-10mm
- TUYẾN MANG TAI, DƯỚI HÂM, DƯỚI LƯỠI: bình thường.
- PHẤN MỀM CỔ (Da, mô dưới da, cân cơ), THỰC QUẢN CỔ: chưa thấy bất thường.

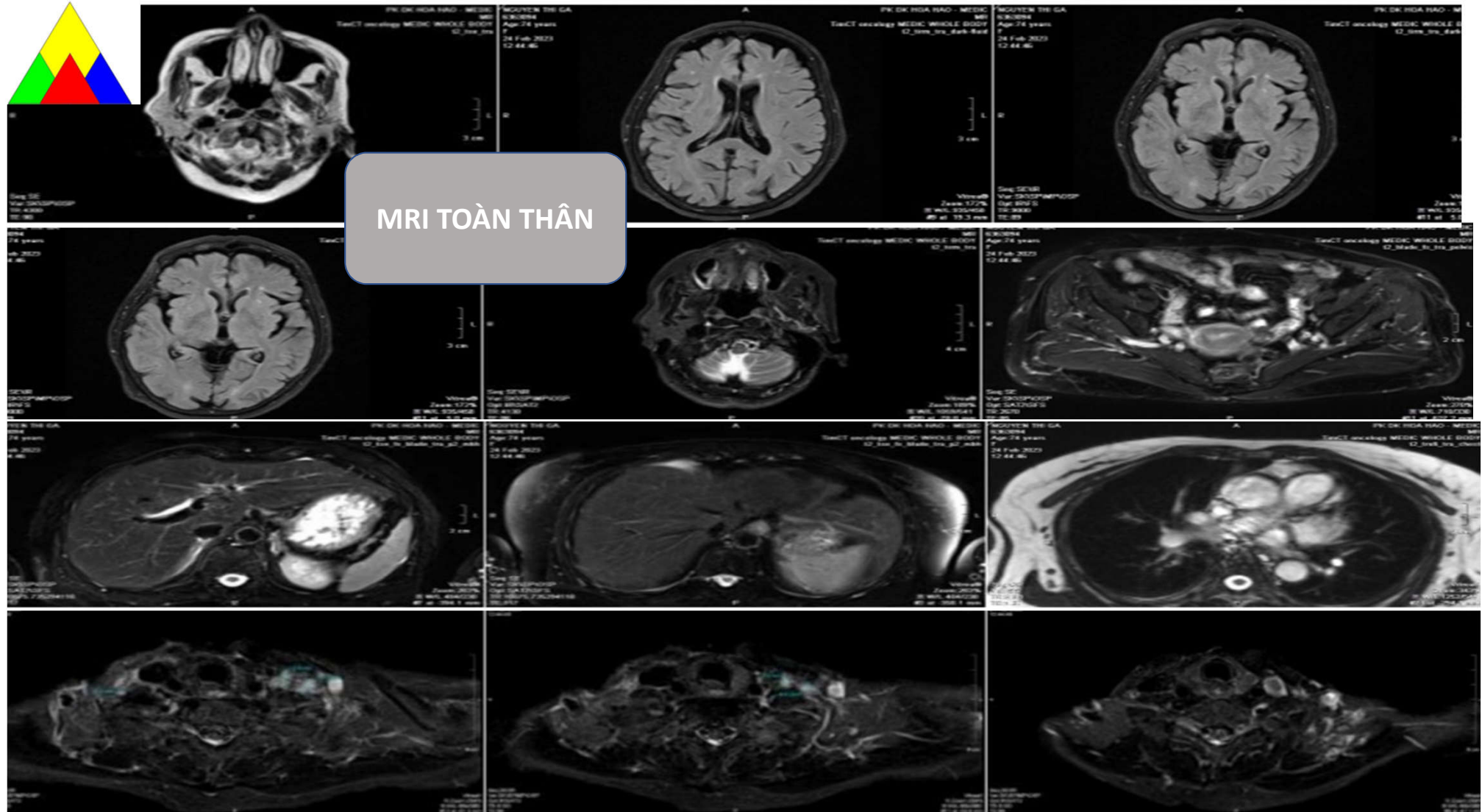


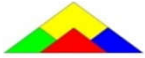
KẾT LUẬN: NHÂN GIÁP HAI THỤY (TI-RADS 4)
HẠCH ECHO KÉM VÙNG THƯỢNG ĐÒN HAI BÊN

Đề nghị: CORE BIOPSY HẠCH

Tp. Hồ Chí Minh, ngày 22/02/2023 07:24
(Bác sĩ đã ký)


Bs. Lâm Thị Lệ Hằng





CÔNG TY TNHH Y TẾ HOÀ HẢO - PHÒNG KHÁM ĐA KHOA
(Tên cũ: TRUNG TÂM CHẨN ĐOÁN Y KHOA - MEDIC)
254 Hòa Hảo, P.4, Q.10, TP. Hồ Chí Minh
ĐT: 028.39270284 - 028.39272136, Mail: hoahao254@medic.com.vn

Đăng ký khám trực tuyến
<http://medichh.nthsoft.vn>
Hoặc app: Medic Hoa Hao

Qr code kết quả chứa bệnh án của quý khách. Medic không chịu trách nhiệm nếu quý khách cung cấp cf

MEDIC MRI REPORT

K : 24/02/2023 12:25

Tuổi : 74 Nữ

S.
Bệnh.
Địa chỉ
Bác sĩ chỉ định
Bệnh viện
LÝ DO KHÁM
Máy
Vùng
Kết quả

: B...
: MEDIC
: KT
: SIEMEN AVANTO
: MRI TOÀN THÂN

AI
Khoa : PK

Không tiêm tương phản

: KẾT QUẢ: MRI toàn thân khảo sát với máy 1.5Tesla với các chuỗi xung Axial T2WI và DWI từ đỉnh đầu cho đến khớp háng. Không tiêm chất tương phản.

VÙNG:

1) Não:

Vài nốt thương tổn nhỏ trong chất trắng dưới vỏ vùng thùy trán hai bên, tín hiệu cao trên T2WI, T2 Flair. Không thấy khối choán chỗ bất thường tăng trên và dưới lều.

2) Tai mũi họng:

Dày niêm mạc xoang hàm hai bên. Viêm hầu họng u

3) Cổ (tuyến giáp, hạch):

Vài nhân giáp hai thùy, kích thước 7- 10mm.

Nhiều hạch thượng đòn hai bên, kích thước 8 -12mm, có hạch bờ không đều.

~~4) Ngực (phổi, trung thất):~~

Chưa thấy hình ảnh bất thường nhu mô phổi và trung thất.

5) Bụng (gan - mật - tụy - lách - đường tiêu hóa):

Chưa thấy hình ảnh bất thường.

Đường tiêu hóa khó khảo sát trên MRI, (xin kết hợp với nội soi nếu có chỉ định).

6) Niệu (2 Thận - Niệu quản - Bàng quang) + vùng chậu:

Dày nội mạc tử cung và cổ tử cung.

Các cơ quan khác Không thấy tín hiệu bất thường

7) Xương:

Lõi đĩa đệm trung tâm tầng C3-4, C4-5, C5-6, C6-7, không chèn ép tủy, không chèn ép rễ thần kinh hai bên.
Lõi đĩa đệm trung tâm tầng L3-4, L4-5, L5-S1, không chèn ép rễ thần kinh hai bên.
Chối xương thoái hóa cột sống cổ và thắt lưng.

~~Không thấy hình ảnh bất thường trong vùng khảo sát.~~

*** KẾT LUẬN:

Thương tổn chất trắng dạng nốt dưới vỏ thùy trán hai bên: Bệnh lý chất trắng do thương tổn mạch máu nhỏ.
Viêm xoang hàm hai bên.

Vài nhân giáp hai thùy, kích thước 7- 10mm. Nhiều hạch thượng đòn hai bên, kích thước 8 -12mm.


Dày nội mạc tử cung và cổ tử cung. ** Xin kết hợp với khám phụ khoa.

Lõi đĩa đệm trung tâm tầng C3-4, C4-5, C5-6, C6-7, không chèn ép tủy, không chèn ép rễ thần kinh hai bên.
Lõi đĩa đệm trung tâm tầng L3-4, L4-5, L5-S1, không chèn ép rễ thần kinh hai bên.

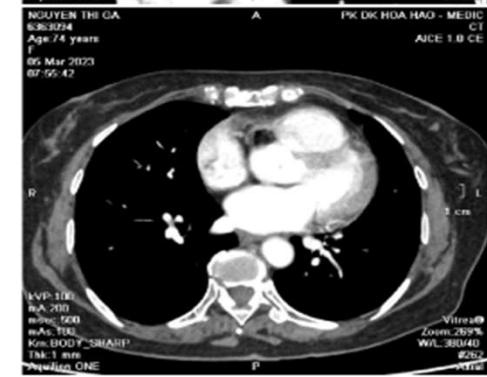
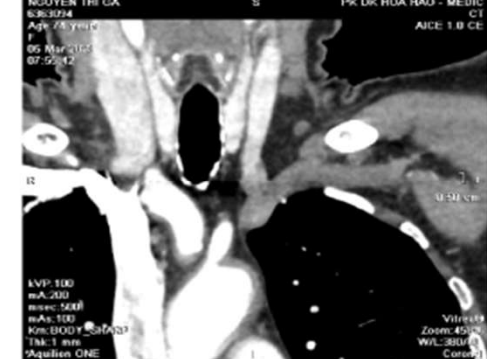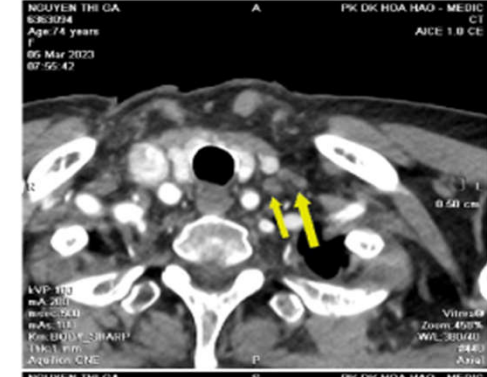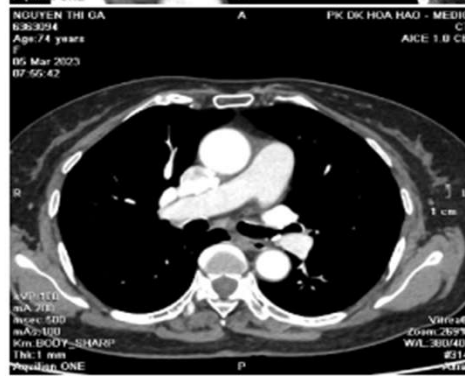
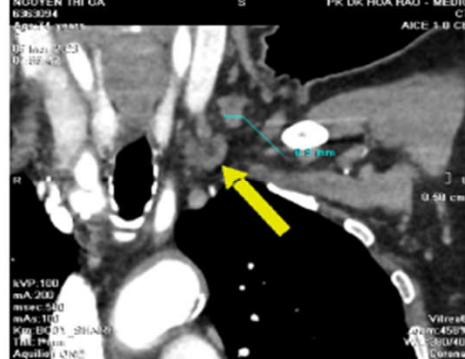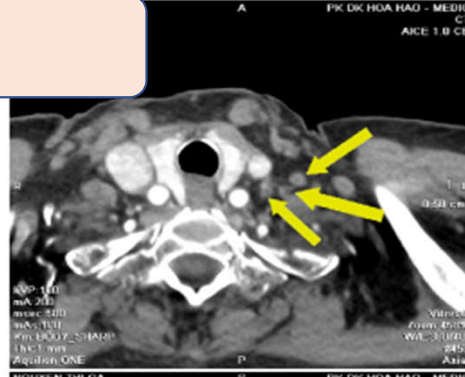
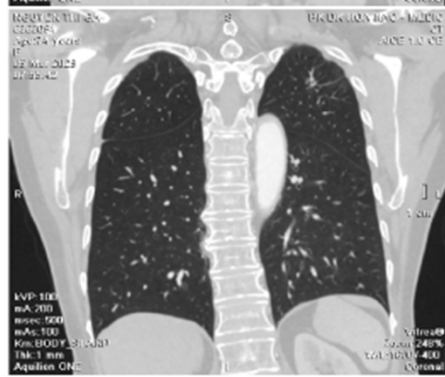
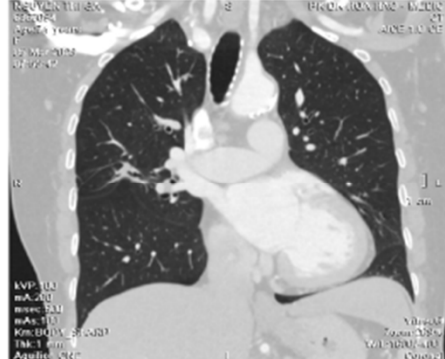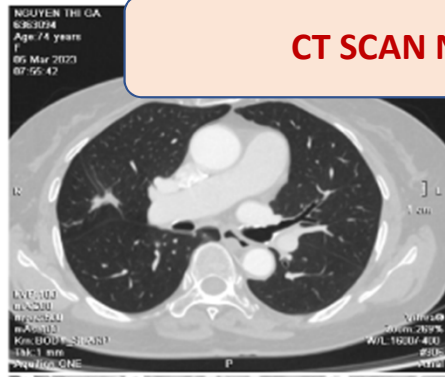
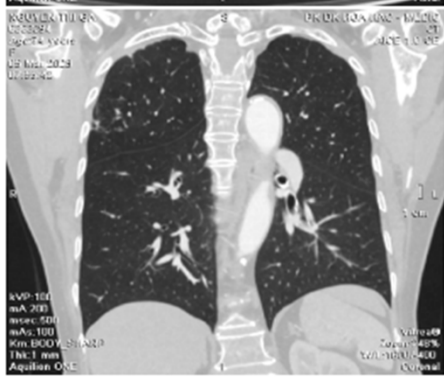
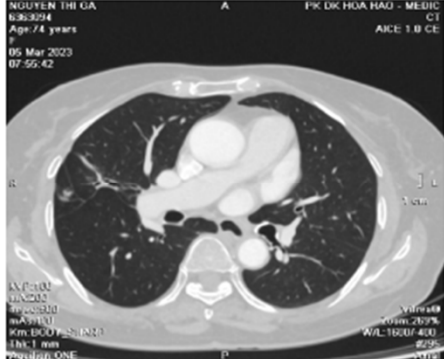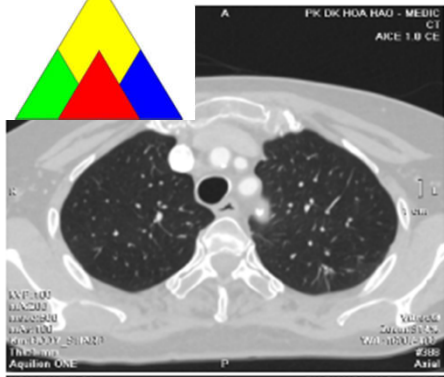
Chối xương thoái hóa cột sống cổ và thắt lưng.


(Tất các hình MRI toàn thân được lưu vào đĩa CD)

TP. Hồ Chí Minh, ngày 24/02/2023 14:46
(Bác sĩ đã ký)



CT SCAN NGỰC





TY TNHH Y TẾ HÒA HẢO - PHÒNG KHÁM ĐA KHOA
ĐIỀU TRỊ: TRUNG TÂM CHẨN ĐOÁN Y KHOA - MEDIC)
Số 1, P.4, Q.10, TP. Hồ Chí Minh
Số điện thoại: 08.39270284 - 028.39272136, Mail: hoahao254@medic.com.vn

Đăng ký khám trực tuyến tại:
<http://medichh.nthso.com.vn>
Hoặc app: Medic Hoa

Đề kết quả chứa bệnh án của quý khách. Medic không chịu trách nhiệm nếu quý khách cung cấp sai thông tin.

MEDIC CT SCAN REPORT

Ngày ĐK : 05/03/2023 07:01

Tuổi : 74 Nữ

Địa chỉ: 99 Huỳnh Thúc Kháng, Tt. Diên Khánh, H. Diên Khánh, T. Khánh Hòa - ĐT : 0903 123 456

Bác sĩ: BS CKI NGUYỄN THỊ LÝ

Khoa: MEDIC

Khoa: PK

MSCT 640 _ 2

CT NGỰC

Tiêm chất tương phản

KỸ THUẬT:

Các lát hình 1mm qua 2 phổi, không và có tiêm cản quang, khảo sát ở hai cửa sổ: nhu mô, trung thất .

MÔ TẢ:

Xơ sẹo thùy trên hai phổi.

Phế quản hai bên thông thoáng.

Không thấy tràn dịch màng phổi hai bên.

Không thấy hạch trung thất, hạch rốn phổi hai bên.

Vài hạch thượng đòn trái, kích thước lớn nhất #7mm. Các hạch bắt thuốc cản quang nhẹ.

ĐMC ngực không phình, các nhánh ĐM trên cung bình thường.

Vách thực quản mỏng, không giãn.

*** KẾT LUẬN:

XƠ Sẹo THỤY TRÊN HAI PHỔI.


VÀI HẠCH NHỎ THƯỢNG ĐÒN TRÁI, CÓ KHẢ NĂNG HẠCH VIÊM.

CĐPB: CHƯA LOẠI TRỪ HẠCH ÁC TÍNH.

ĐỀ NGHỊ KẾT HỢP SIÊU ÂM + FNA (NEU CẦN).

Tp. Hồ Chí Minh, ngày 05/03/2023 09:06
(Bác sĩ đã ký)

Bs. Phạm Lê Diễm Chi/Bs. CKII.Võ Nguyễn Thành Nhân



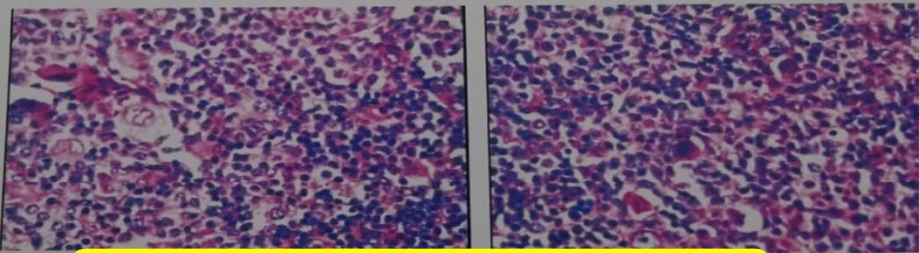
PHIẾU CHẨN ĐOÁN GIẢI PHẪU BỆNH

Đặc sĩ (Physician) : Bs Lê Thông Lưu
 Bệnh viện (Hospital) : CTTNHHYT HÒA HẢO / KTBN
 Lâm sàng : Hạch thượng đòn phải nghi di căn
 Ngày nhận mẫu : 22/02/2023 Ngày trả KQ: 24/02/2023
 GPB ĐẠI THỂ : 2 Mổ 1 cm

Họ và tên (Name) : Nguyễn Khánh, T. Khánh Hòa -- 0916422734



GPB Vi Thể :



**KẾT LUẬN : NGHI CARCINÔM DI CĂN
 ĐỀ NGHỊ NHUỘM HMMD: CK, TTF1, THYROGLOBULIN**

Tp. Hồ Chí Minh, ngày 23/02/2023

CÔNG TY TNHH Y TẾ HÒA HẢO - PHÒNG KHÁM ĐA KHOA
 (Tên cũ: TRUNG TÂM CHẨN ĐOÁN Y KHOA - MEDIC)
 254 Hòa Hảo, P.4, Q.10, TP. Hồ Chí Minh
 ĐT: 028.39270284 - 028.39272136, Mail: hoahao254@medic.com.vn
 Qr code kết quả chữa bệnh án của quý khách. Medic không chịu trách nhiệm nếu quý khách cung cấp cl

Đăng ký khám trực tuyến :
<http://medichh.nthsoft.vn>
 Hoặc app: Medic Hoa Hảo

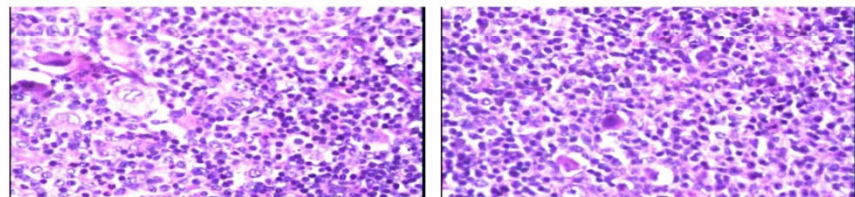
PHIẾU CHẨN ĐOÁN GIẢI PHẪU BỆNH

nhân (Patient) : **1949 Nữ**
 Địa chỉ (Address) : Xã Khánh, H. Diên Khánh, T. Khánh Hòa --
 Số điện thoại (Phone) : 0903007000
 Bác sĩ (Physician) : Bs Lê Thông Lưu Bệnh viện (Hospital) : CTTNHHYT HÒA HẢO / KTBN
 Lâm sàng : Hạch thượng đòn phải nghi di căn
 Ngày nhận mẫu : 22/02/2023 Ngày trả KQ: 01/03/2023
 ĐẠI THỂ : 2 Mổ 1 cm



Vi Thể :
 Mô hạch còn một phần cấu trúc bình thường. Phần còn lại có các tế bào tăng sản dị dạng, nhân dị dạng, nằm rải rác hoặc xếp thành đám dạng tuyến không hoàn toàn.

CARCINÔM DI CĂN
 ĐỀ NGHỊ NHUỘM HMMD: CK, TTF1, THYROGLOBULIN
 Nhuộm HMMD ngày 01/03/2023: CK (+); TTF1 (+); Thyroglobulin (-); CK 7 (+); CK20 (-); EMA (+)



KẾT LUẬN : SAU NHUỘM HÓA MÔ MIỄN DỊCH: CARCINÔM DI CĂN HẠCH CÓ THỂ XUẤT NGUỒN TỪ PHỔI

Tp. Hồ Chí Minh, ngày 01/03/2023



Institut Pasteur

VIỆN PASTEUR NHA TRANG TRUNG TÂM DỊCH VỤ Y TẾ

10 Trần Phú – Nha Trang – Khánh Hòa – Việt Nam
Tel: (+84.0258) 3.829.534 – 3.829.532 – Fax: (+84.0258) 3.829.534



PHIẾU KẾT QUẢ XÉT NGHIỆM



Số bệnh phẩm: [redacted]

Họ tên: [redacted]

Tuổi: [redacted]

Địa chỉ/tel: [redacted]

BS chỉ định: [redacted]

Giờ ĐK: [redacted]

1949

99 HUỖNH THỨC KHÁNG - DIÊN KHÁNH

8:18 01/03/2023

Giới tính: Nữ

Địa chỉ/tel: [redacted]

TÊN XÉT NGHIỆM	KẾT QUẢ	CSBT / NGƯỠNG
SINH HÓA		
CA 125	10.00	(< 35) U/mL
CA 15.3	10.40	(< 28) U/mL
CA 19.9	25.00	(< 31) U/mL
MIỄN DỊCH		
CA 72.4	<1.50	(< 8.2 U/mL) U/mL
Anti Thyroglobuline	47.20	(< 115) UI/mL
A.F.P	3.32	(0 - 20) ng/mL
C.E.A	3.24	(0 - 5) ng/mL
XÉT NGHIỆM KHÁC		
Cyfra 21.1	2.35	(<0 - 3.3) ng/mL
Thyroglobulin	31.15	(3.5 - 77) ng/mL

Ngày: 02/03/2023 13:39:17
TRUNG TÂM DỊCH VỤ Y TẾ

GIAM ĐOC
VIỆN PASTEUR NHA TRANG
TRUNG TÂM DỊCH VỤ Y TẾ

BSCKI. Huỳnh Ngọc Bình



BỆNH VIỆN UNG BƯỚU TP HCM

KHOA Y HỌC HẠT NHÂN

KẾT QUẢ GHI HÌNH PET-CT

Mã xạ hình: PET 2303007131

Ngày chụp: 16/03/2023

I. THÔNG TIN BỆNH NHÂN

Tên bệnh nhân: ██████████ NS: 1949 Giới: Nữ
Khoa: Ngoại Viện Bệnh viện: Ung Bướu
Bác sĩ chỉ định: Bs. Lê Bá Phước
Chẩn đoán: Ung thư di căn hạch cổ di căn CRNP

II. KỸ THUẬT

- Chụp CT không cản quang từ đỉnh đầu đến hết bàn chân.
- Chụp FDG PET có hiệu chỉnh từ đỉnh đầu đến hết bàn chân, ở thời điểm 60 phút sau khi tiêm tĩnh mạch thuốc FDG liều 5,60 mCi. Đường huyết lúc tiêm phóng xạ: 127 mg/dL
- Giá trị hấp thu FDG chuẩn tối đa (SULmax) được tính theo lean body mass (LBM).

III. MÔ TẢ HÌNH ẢNH:

***Vùng đầu-cổ:**

- Chưa phát hiện hấp thu FDG bất thường ở nhu mô não.
- Hạch cổ (P) nhóm II kích thước # 9 mm, tăng hấp thu FDG mạnh, SULmax = 6,64.
- Vài hạch cổ (T) nhóm Iv kích thước # 5 – 7 mm, dạng tròn, tăng hấp thu FDG nhẹ, SULmax 1,63.

- Chưa phát hiện tăng hấp thu FDG bất thường ở vòm hầu, khẩu hầu, hạ hầu.
- Chưa phát hiện ổ tăng hấp thu FDG bất thường ở tuyến giáp.

***Vùng ngực:**

- Chưa ghi nhận tổn thương hấp thu FDG bất thường ở phổi hai bên.
- Màng xơ dọc theo rãnh liên thùy, không tăng hấp thu FDG, nghi tổn thương viêm cũ.
- Chưa ghi nhận hạch phì đại và hấp thu FDG bất thường ở vùng nách hai bên.

- Vài hạch trung thất nhóm IIR, IVR kích thước # 8 – 10 mm, còn rốn hạch, không tăng hấp thu FDG, nghi hạch sinh lý.

- Chưa ghi nhận tổn thương tăng hấp thu FDG bất thường nhu mô vú hai bên.

***Vùng bụng-chậu:**

- Gan, lách, thận, tụy hấp thu FDG đồng nhất.
- Tuyến thượng thận chưa ghi nhận hấp thu FDG bất thường.
- Chưa phát hiện hạch phì đại và tăng hấp thu FDG trong ổ bụng.
- Chưa ghi nhận tổn thương hấp thu FDG bất thường ở tử cung và buồng trứng hai bên.

***Xương & mô mềm:**

- Chưa phát hiện tổn thương tăng hấp thu FDG bất thường ở hệ xương.

IV. KẾT LUẬN


Tình trạng ung thư di căn hạch cổ CRNP, hình ảnh PET/CT hiện tại ghi nhận:

- Hạch cổ (P) nhóm II tăng hoạt động chuyển hóa mạnh. Đ/n kết hợp siêu âm và FNA/SA.
- Vài hạch cổ (T) nhóm IV dạng tròn tăng hoạt động chuyển hóa nhẹ. Đ/n kết hợp GPB.
- Chưa ghi nhận tổn thương tăng hoạt động chuyển hóa bất thường tại các vị trí khác.

Ngày 20 tháng 03 năm 2023


Bác sĩ đọc kết quả

Bs. Nguyễn Huỳnh Khánh An / Bs. Võ Khắc Nam



TÓM TẮT DIỄN TIẾN

Ngày khám	Chẩn đoán	CLS	Xử trí
Trước 2021	THA-ĐTĐ-NHÂN GIÁP	Đã từng FNAC vài lần đều lành tính(phình giáp)	THEO DÕI Đ.TRỊ TẠI MEDIC/ĐỊA PHƯƠNG
8/8/22	+ VDD	XN,XQ,ECG,SA,NS,CT	-----nt-----
22/2/23-27/2/23	+ HẠCH TH 2 BÊN	XN,SA, core BIOPSY,MRI TT	Toa trị bệnh nền
3/3/23	CARCINOM NGHI DI CĂN	GPB	
5-7/3	CARCINOM NGHI DC TỪ PHỔI	Hóa mô miễn dịch	Chuyển BVUB
20/3	HẠCH CỔ DI CĂN CRNN	Pet CT	
HIỆN TẠI	K GIÁP NGHI DC TỪ PHỔI		ĐIỀU TRỊ SINH HỌC/BVUB
	Bn tiếp tục bị sụt cân, chán ăn		Ko hóa xạ Điều trị triệu chứng/bệnh nền



BÀI HỌC THỰC TẾ

- 1. Quá trình bệnh kéo dài được tái khám theo dõi thường xuyên
- 2. khi phát hiện hạch thượng đòn nghi di căn cũng làm hết khả năng
- 3. Truy tìm bằng tất cả phương tiện hiện có tại MD/BVUB vẫn không rõ bằng chứng của nguồn nguyên phát
- 4. bn cao tuổi hiện cứ sụt cân, suy nhược nên không thể hóa/xạ trị
- 5. Điều trị sinh học nếu đúng thì đáp ứng tốt nhưng hiện chưa rõ, cần theo dõi tiếp tục

**DÙ THƯỜNG XUYÊN KHÁM THEO DÕI CHÚNG TA VẪN CÓ THỂ
KHÔNG TÌM ĐƯỢC CHẨN ĐOÁN CHÍNH XÁC**



Thank You!