



CASE REPORT

TỖN THƯƠNG TUYẾN GIÁP KHÓ CHẨN ĐOÁN

BS PHẠM THỊ THANH XUÂN P. SIÊU ÂM
BS NGUYỄN THIỆN HÙNG P. SIÊU ÂM

Bệnh án

- Bệnh nhân nam 64 tuổi
- Địa chỉ: Tây Ninh - ĐT: 0972961342
- Ngày khám bệnh: 30/05/2022
- Lý do khám bệnh: sưng đau vùng cổ phải, đau gối phải
- Tiền căn: thiếu máu cơ tim, GTM, TĐ, rối loạn lipid máu

Bệnh sử

Bn khám bệnh tại Medic năm 2019 điều trị TMCT, TĐ, GTM, rối loạn lipid máu. Không tái khám. Cách ngày khám bệnh khoảng 2 tuần, BN thấy sưng đau vùng cổ phải, khàn tiếng, thính thoảng ù tai, đau gối phải, tự mua thuốc uống không giảm nên đến Medic tái khám

Lâm sàng

- HA: 157/102 mmHg, Mạch: 89 lần/phút, chiều cao: 169cm, cân nặng: 67 kg, nhiệt độ: 37 độ C
- Sưng vùng cổ phải, sờ thấy nhiều hạch chắc, đau, da không nóng đỏ
- * BN được chỉ định làm SA bụng, SA vùng cổ, SA tim, ECG và XN máu



MEDIC CENTER

ECG – SA TIM



CÔNG TY TNHH Y TẾ HÒA HẢO - PHÒNG KHÁM ĐA KHOA
(Tên cũ: TRUNG TÂM CHẨN ĐOÁN Y KHOA - MEDIC)
254 Hòa Hảo, P.4, Q.10, TP. Hồ Chí Minh
ĐT: 028.39270284 - 028.39272136, Mail: hoahao254@medic.com.vn

Đăng ký khám trực tuyến :
<http://medic.hh.nthsoft.vn>
Hoặc app: Medic Hoa Hao



Qr code kết quả chứa bệnh án của quý khách. Medic không chịu trách nhiệm nếu quý khách cung cấp cho người khác.

QRCode kết quả



5423464

ĐIỆN TÂM ĐỒ - ĐIỆN TOÁN (DIGITAL ELECTRO CARDIOGRAPHY)

ID : 5423464 STT : 37
Bệnh nhân :
Địa chỉ :
Bác sĩ chỉ định : Ngày ĐK : 30/05/2022 07:03
Lâm sàng :

PHÂN TÍCH ECG (ANALYSIS) :

aQRS: 0 Rhythm: XOANG Rate: 80 Interval : PR: 0.14 QRS: 0.08 QT: 0.36
PWave : Ext. Leads BT
: Pre. Leads BT
QRS Complex : Ext. Leads BT
: Pre. Leads BT
ST Segments : Ext. Leads CHÉNH XƯỚNG/VU'NG HOÀNH
: Pre. Leads BT
TWave : Ext. Leads BT
: Pre. Leads BT
UWave : Ext. Leads BT
: Pre. Leads BT

KẾT LUẬN : THEO DÕI THIẾU NĂNG VÀNH

Tp. Hồ Chí Minh, ngày 30/05/2022 07:54
(Bác sĩ đã ký)



CÔNG TY TNHH Y TẾ HÒA HẢO - PHÒNG KHÁM ĐA KHOA
(Tên cũ: TRUNG TÂM CHẨN ĐOÁN Y KHOA - MEDIC)
254 Hòa Hảo, P.4, Q.10, TP. Hồ Chí Minh
ĐT: 028.39270284 - 028.39272136, Mail: hoahao254@medic.com.vn

Đăng ký khám trực tuyến :
<http://medic.hh.nthsoft.vn>
Hoặc app: Medic Hoa Hao



Qr code kết quả chứa bệnh án của quý khách. Medic không chịu trách nhiệm nếu quý khách cung cấp cho người khác.

QRCode kết quả



5423464

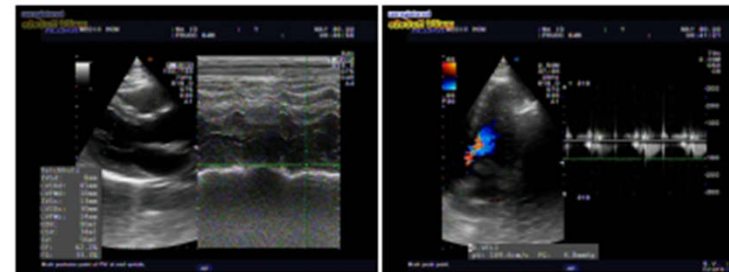
KẾT QUẢ SIÊU ÂM TIM MÀU

Máy: ALOKA •ProSound α6

ID : 5423464 Ngày ĐK: 30/05/2022 06:55
Họ và tên :
Địa chỉ :
Lâm sàng : TÁI KHÁM

VÙNG KHẢO SÁT : SIÊU ÂM TIM MÀU

- Nhĩ trái dẫn nhẹ ,các buồng tim khác trong giới hạn bình thường . LVDd = 45 mm
Loạn động vách liên thất và thành dưới. Chức năng thất trái bảo tồn EF= 62 % (Teichholz).
Chức năng tâm thu thất phải TAPSE =20 mm
- Van 2 lá dầy ,hở <1/4-van ĐM chủ dầy ,hở 1/4
- Không tràn dịch màng tim.



KẾT LUẬN: THEO DÕI BỆNH TIM THIẾU MÁU CỤC BỘ
HỞ VAN 2 LÁ <1/4,HỞ VAN ĐM CHỦ 1/4

Đề nghị:

Tp. Hồ Chí Minh, ngày 30/05/2022 08:42
(Bác sĩ đã ký)



XN MÁU

TÊN XÉT NGHIỆM	KẾT QUẢ	KHOẢNG THAM CHIẾU	MÃ QT
I. HUYẾT HỌC / ĐÔNG MÁU - HEMATOLOGY / COAGULATION			
HbA1C (HPLC)¹:	*		QTSH012
HbA1c (IFCC)	43.83	(21.3 - 47.5 mmol/mol)	
HbA1c (NGSP)	6.16	(4.10 - 6.50 %A1C)	
NFS(C.B.C)(CÔNG THỨC MÁU)¹	*		
WBC	10.57 H	(4.0-10.0)10 ⁹ /L	QTHH019
% Neu	54.5	(40 - 74 %)	
% Lym	35.0	(19 - 48 %)	
% Mono	8.0	(3 - 9 %)	
% Eos	2.2	(0 - 7 %)	
% Baso	0.3	(0 - 1.5 %)	
# Neu	5.76	(1.7 - 7.0) 10 ⁹ /L	
# Lym	3.70	(1.0 - 4.0) 10 ⁹ /L	
# Mono	0.85	(0.1 - 1.0) 10 ⁹ /L	
# Eos	0.23	(0 - 0.5) 10 ⁹ /L	
# Baso	0.03	(0 - 0.2) 10 ⁹ /L	
RBC	4.70	(3.80 - 5.60)10 ¹² /L	QTHH020
Hb	14.5	(12 - 18 g/dL)	QTHH025
Hct	44.9	(35 - 52 %)	
MCV	95.5	(80 - 97 fL)	
MCH	30.9	(26 - 32 pg)	
MCHC	32.3	(31 - 36 g/dL)	
RDW	12.4	(11.0 - 15.7%)	
PLT	205	(130 - 400)10 ⁹ /L	QTHH021
MPV	8.7	(6.30 - 12.0 fL)	
II. VI SINH/NƯỚC TIỂU THƯỜNG QUI - MICROBIOLOGY/URINE ANALYSIS			

TÊN XÉT NGHIỆM	KẾT QUẢ	KHOẢNG THAM CHIẾU	MÃ QT
URINARY ANALYSIS:			
*			
1)Chemistry (Sinh Hóa) :			
Glucose	NEG	(mmol/L)	
Bilirubin	NEG	(µmol/L)	
Ketone	NEG	(mmol/L)	
Spe-Gravity	1.024	(1.005-1.030)	
Blood	NEG	(NEGATIVE)	
pH	7.0	(4.6-8.0)	
Protein	NEG	(g/L)	
Urobilinogen	NEG	(µmol/L)	
Nitrite	NEG	(NEGATIVE)	
Leucocytes	NEG	(NEGATIVE)	
Color	Yellow		
Clarity	Clear		
2)Urine Sediment (Cặn Lắng):			
Red Blood Cells	5	(0 - 15)	
Leucocytes	0	(0 - 15)	
Calcium oxalate monohydrate	0	(0 - 6)	
Calcium oxalate dihydrate	0	(0 - 6)	
Amor.Phosphate	0	(0 - 6)	
Uric acid	0	(0 - 6)	
Casts	0	(0 - 6)	
Epithelial Cells	0	(0 - 10)	
Bacteria	6	(0 - 130)	
III. SINH HOÁ - BIOCHEMISTRY			
Bilirubin T ²	0.800	(0.10 - 1.10 mg/dL)	QTSH063



MEDIC CENTER

TÊN XÉT NGHIỆM	KẾT QUẢ	KHOẢNG THAM CHIẾU	MÃ QT
Bilirubin D ²	0.200	(0.10 - 0.40 mg/dL)	QTSH063
Bilirubin I	0.600	(0.20 - 0.70 mg/dL)	QTSH063
IONOGRAMME ² :	*		QTSH067
Na	138.0	(130 - 145 mmol/L)	
K	4.24	(3.40 - 5.1 mmol/L)	
Ca	2.42	(2.1 - 2.80 mmol/L)	
Cl	107.0	(96 - 108 mmol/L)	
MICRO.ALB/Urine (Quantitative):	*		QTSH099
Micro Albumine	<u>22.40 H</u>	(<20 mg/L)	
	*	(<30 mg/24h)	
Creatinin/Urine	<u>1.35 H</u>	(0.4 - 1.2 g/L)	
	*	(1.0 - 1.8 g/24h)	
Micro Albumine/CRE	16.58	(< 30 mg/g)	
Glucose (mmol/L) (FPG) ¹	<u>6.42 H</u>	(3.90 - 5.90 mmol/L)	QTSH001
Glucose (mg/dL)	<u>115.6 H</u>	(70 - 106 mg/dL)	
SGOT (AST) ¹	20.93	(< 35 U/L)	QTSH005
SGPT (ALT) ¹	20.75	(3 - 30 U/L)	QTSH013
Uric Acid/Serum ¹	6.42	(M : 3.4-7.0; F : 2.4-5.7mg/dL)	QTSH014
Độ Lọc Cầu Thận (CKD-EPI)	*		
Creatinin/Serum ²	0.800	(M: 0.6 - 1.3; F:0.5 - 1.1 mg/dL)	QTSH027
eGFR (CKD-EPI)	94	(≥ 90 mL/min/1.73 m ²)	
LDL Cholesterol ²	2.86	(< 3.60 mmol/L)	QTSH093
Triglycerides ¹	<u>5.09 H</u>	(0.5 - 2.30 mmol/L)	QTSH015
Cholesterol, Total ¹	<u>6.48 H</u>	(2.6 - 5.2 mmol/L)	QTSH003
IV. MIỄN DỊCH - IMMUNOLOGY			
TSH 3-Ultra (Siemens) ¹	2.58	(0.51 - 4.94 μ IU/mL)	QTMD009

Số trang: 3/4

TÊN XÉT NGHIỆM	KẾT QUẢ	KHOẢNG THAM CHIẾU	MÃ QT
Free T4 ²	1.02	(0.71 - 1.85 ng/dl)	QTMD036
HBsAg (Định tính, qualitative) ¹	NEG Index <0.100	(Index <1; S/Co <1)	QTMD017
Anti HBs (Định lượng, quantitative) ²	7.11	(≥ 10 mIU/mL)	QTMD123
Anti HCV (Định tính, qualitative) ¹	NEG Index 0.030	(S/Co < 1; Index < 1)	QTMD018
Ferritin ¹	<u>508.4 H</u>	(M:22-400; F:4.6-291 ng/ml)	QTMD010
Troponin-T hs (Roche) ¹	13.60	(< 14 ng/L)	QTMD016.3

Ngày: 30/05/2022
Khoa Xét nghiệm

Siêu âm bụng và cổ



CÔNG TY TNHH Y TẾ HOA HẢO - PHÒNG KHÁM ĐA KHOA
(Tên cũ: TRUNG TÂM CHẨN ĐOÁN Y KHOA - MEDIC)
254 Hòa Hảo, P.4, Q.10, TP. Hồ Chí Minh
ĐT: 028.39270284 - 028.39272136, Mail: hoahao254@msedic.com.vn

Đăng ký khám trực tuyến :
<http://medichh.nthsoft.vn>
Hoặc app: Medic Hoa Hao



QR code kết quả chữa bệnh án của quý khách. Medic không chịu trách nhiệm nếu quý khách cung cấp cho người khác.



5423464

Khoa : SIÊU ÂM TỔNG QUÁT - Phòng 21
Máy: ALOKA - ProSound α5

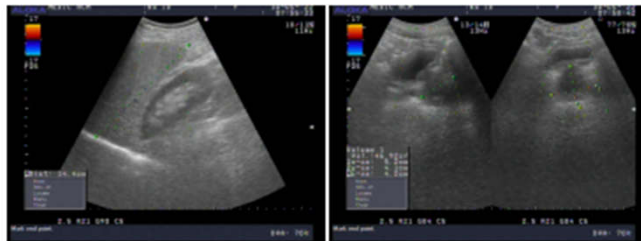
QRCode kết quả

KẾT QUẢ SIÊU ÂM MÀU

ID : 5423464 Ngày DK: 30/05/2022 07:48
Họ và tên :
Địa chỉ :
Lâm sàng : TAI KHAM
BS chỉ định : BS. CKI. BÙI BÌNH HUÂN BV chỉ định : MEDIC

VÙNG KHẢO SÁT : SIÊU ÂM BỤNG TỔNG QUÁT MÀU

- GAN: P=144 mm, CẤU TRÚC ECHO DÀY, GIẢM ẨM PHẦN SÂU, GIẢM CẤU TRÚC MẠCH MÁU, BỜ ĐỀU, KHÔNG SANG THƯƠNG KHU TRÚ
- MẬT: túi mật không sỏi, vách mỏng, CÓ TINH THỂ CHOLESTEROL. Đường mật trong gan không giãn. Ống mật chủ không sỏi, không giãn.
- TỤY: Cấu trúc, kích thước bình thường. LÁCH: không to, đóng dạng.
- THẬN P: không sỏi, không ứ nước. THẬN T: không sỏi, không ứ nước.
- BÀNG QUANG: không sỏi, không bứu, vách mỏng.
- TIẾN LIỆT TUYẾN: to, V= 46ml
- Động mạch chủ bụng không phình.
- Ascites (-). Không hạch ổ bụng.
- Không tràn dịch màng phổi.

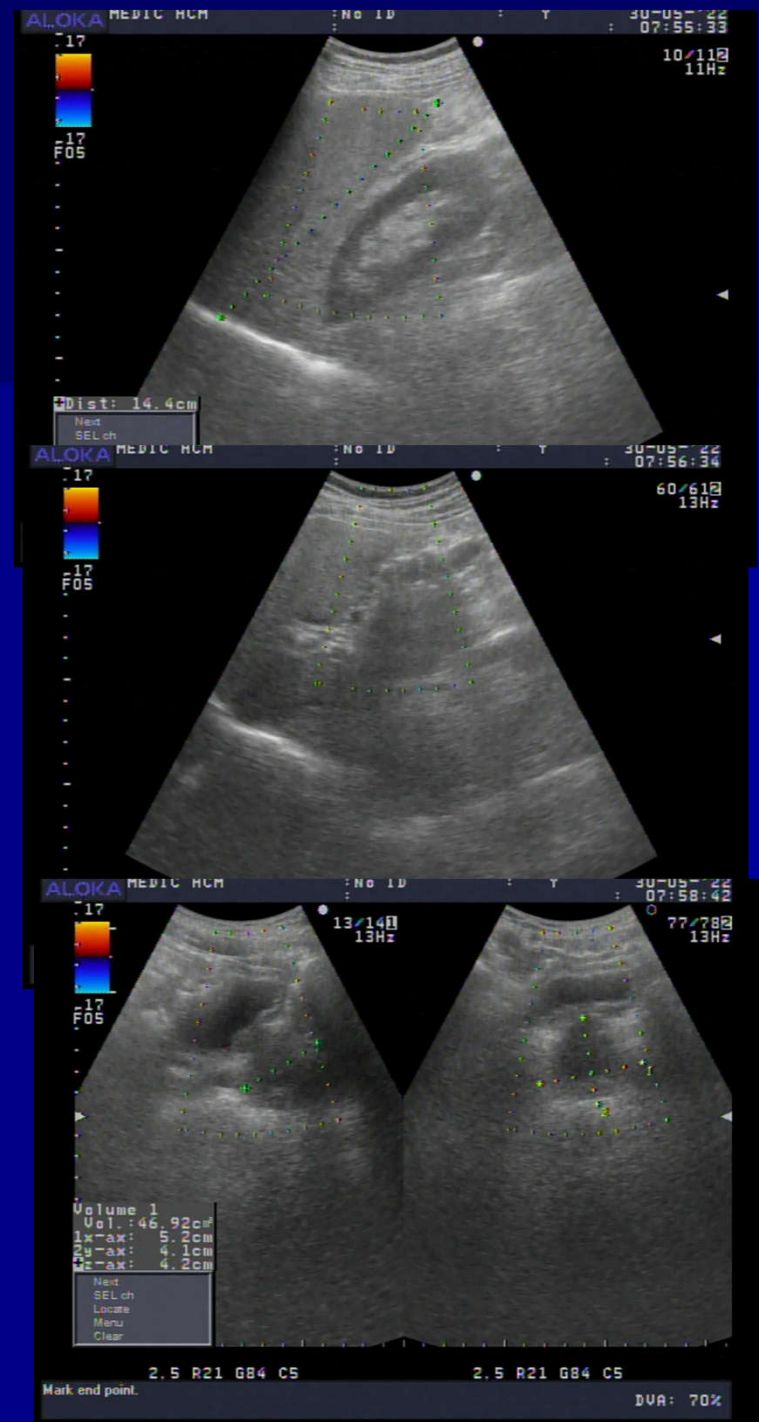


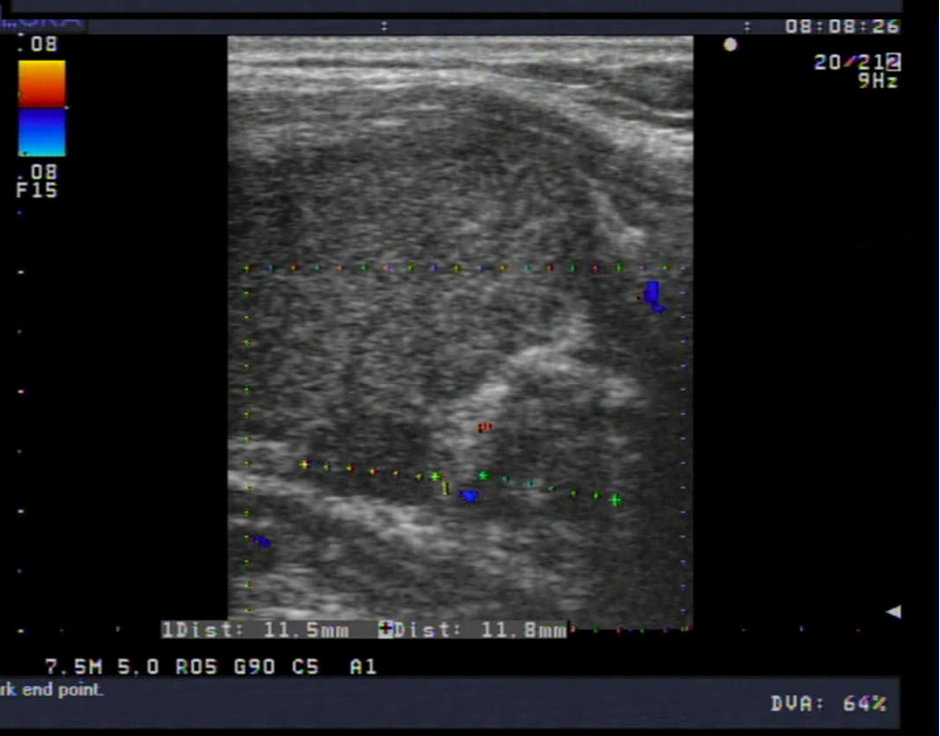
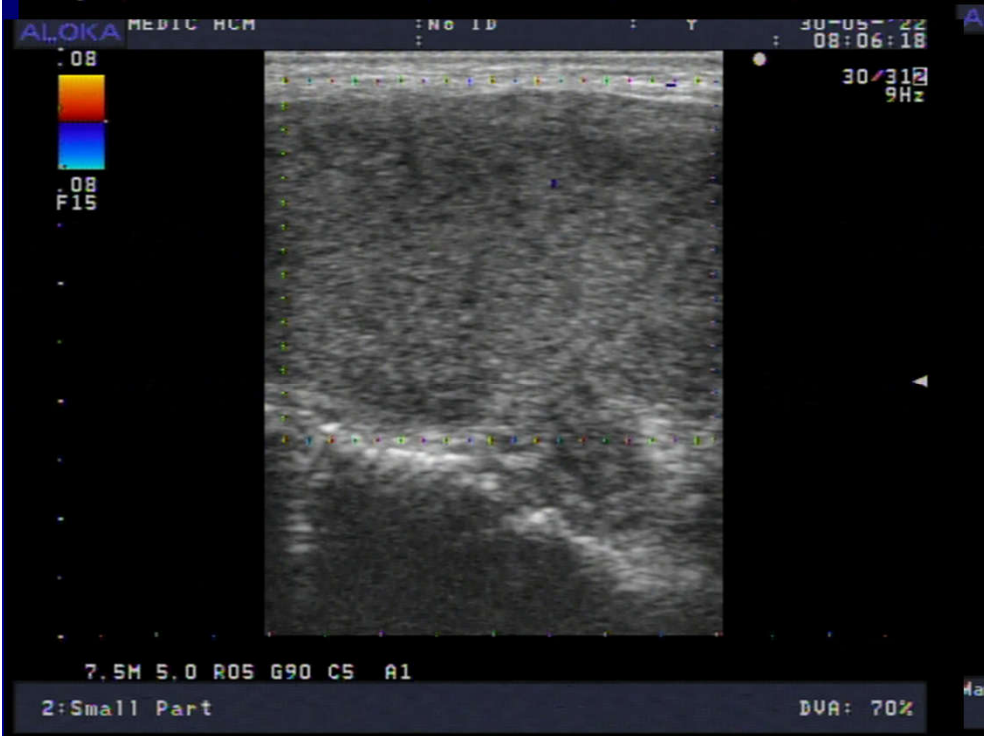
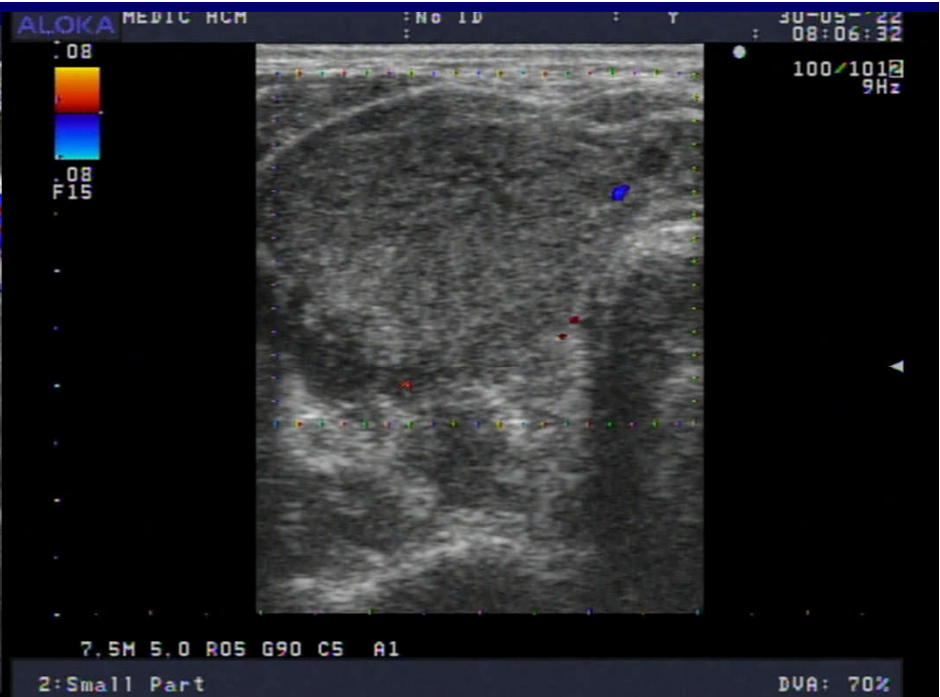
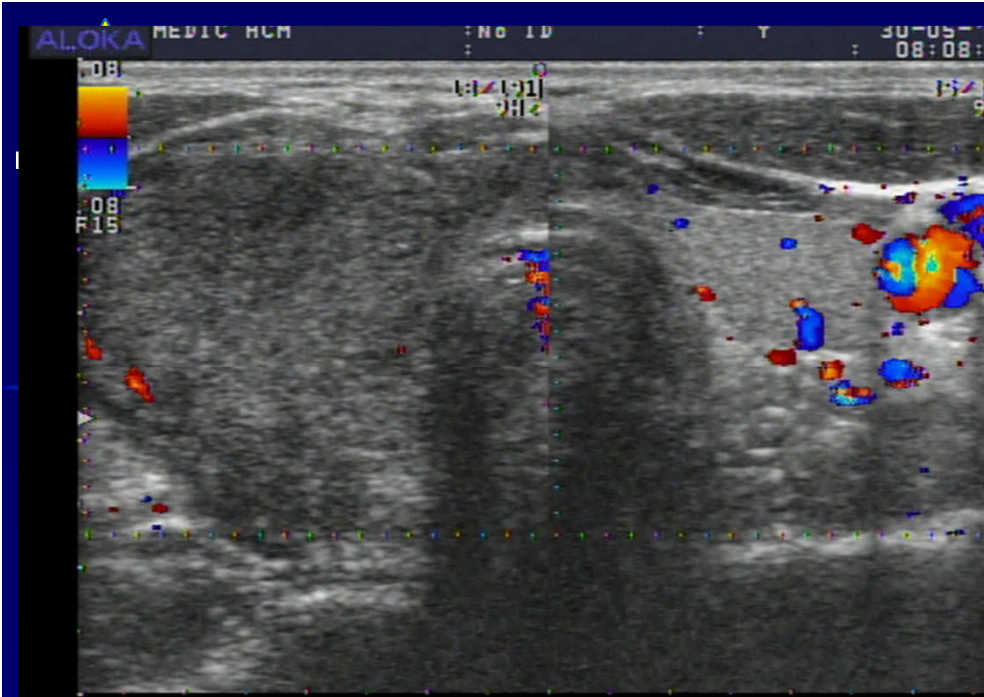
KẾT LUẬN: GAN THẨM MỠ - TINH THỂ CHOLESTEROL VÁCH TÚI MẬT - PHÌ ĐẠI TIẾN LIỆT TUYẾN

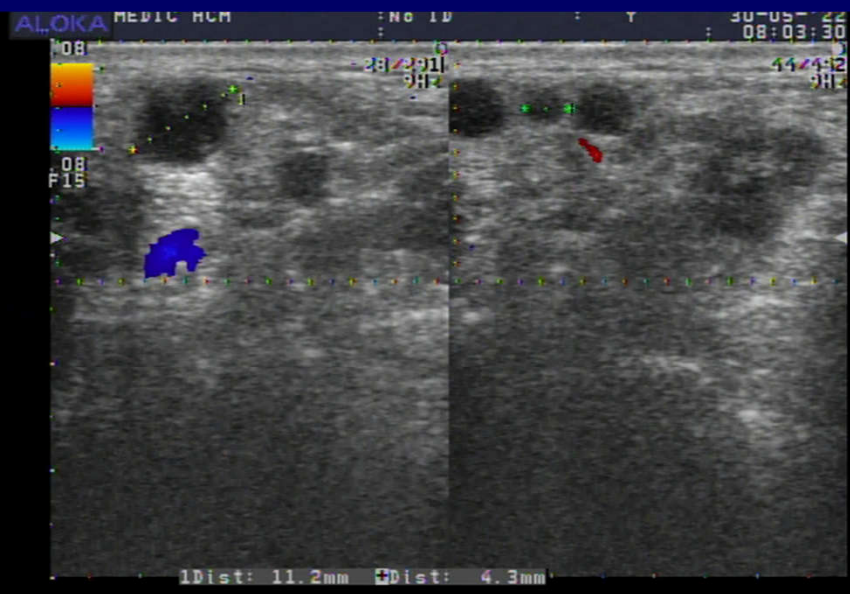
Đề nghị:

Tp. Hồ Chí Minh, ngày 30/05/2022 08:03
(Bác sĩ đã ký)


Bs. Phạm Thị Thanh Xuân

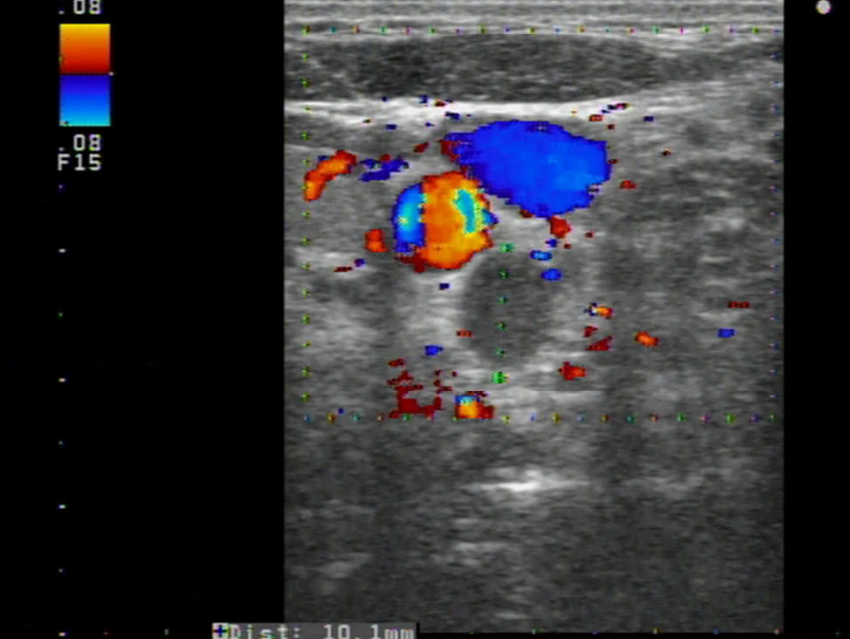






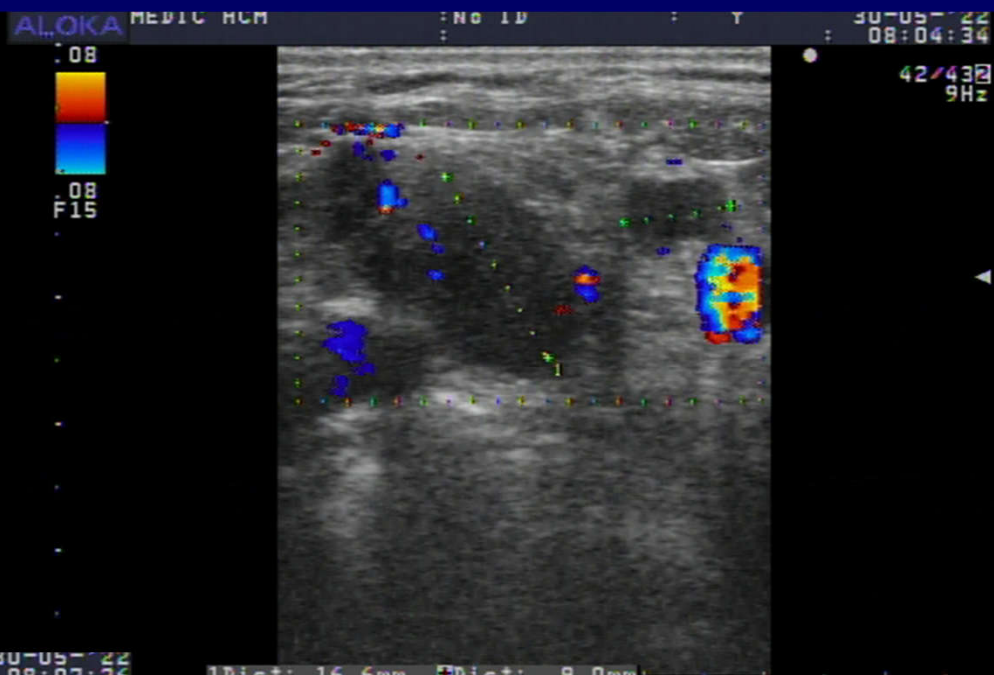
7.5M 5.0 R05 G90 C5 A1 7.5M 5.0 R05 G90 C5 A1

Mark end point. DVA: 70%

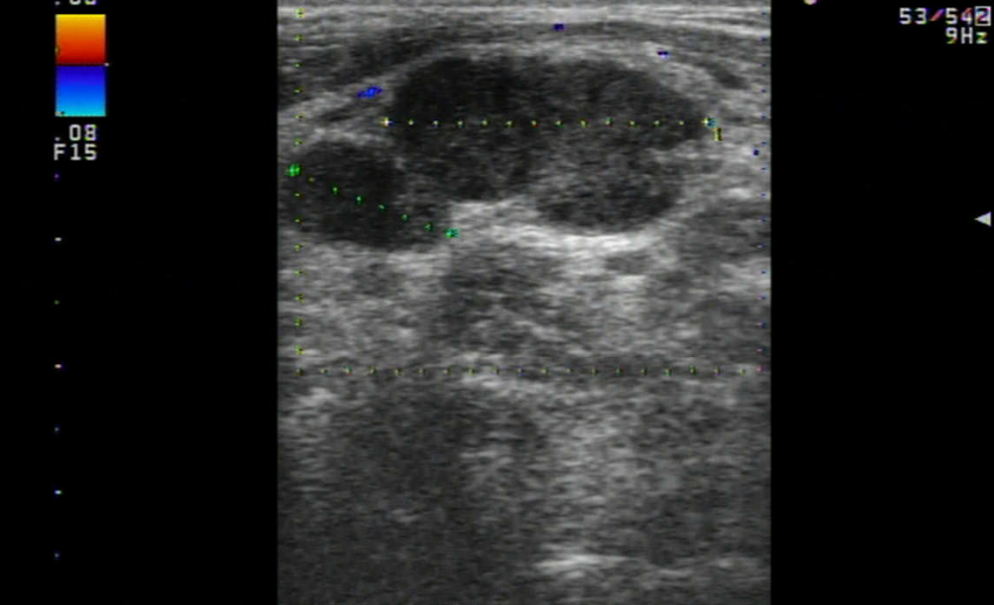


7.5M 5.0 R05 G90 C5 A1

Mark end point.



ALOKA MEDIC HCM : NO ID : T 30-05-22 08:09:31



7.5M 5.0 R05 G90 C5 A1

Mark end point. DVA: 70%



MEDIC CENTER



CÔNG TY TNHH Y TẾ HOA HẢO - PHÒNG KHÁM BA KHOA
(Tên cũ: TRUNG TÂM CHẨN ĐOÁN Y KHOA - MEDIC)
254 Hòa Hảo, P.4, Q.10, TP. Hồ Chí Minh
ĐT: 028.39270284 - 028.39272136, Mail: hoahao254@medic.com.vn

Đăng ký khám trực tuyến :
<http://medichh.athsoft.vn>
Hoặc app: Medic Hoa Hảo



Quý code kết quả chứa bệnh án của quý khách. Medic không chịu trách nhiệm nếu quý khách cung cấp cho người khác.



5423464

Khoa : SIÊU ÂM TỔNG QUÁT - Phòng 21
Máy: ALOKA -ProSound α5

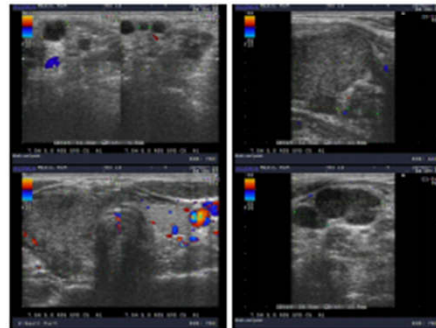
QRCode kết quả

KẾT QUẢ SIÊU ÂM MÀU

ID : 5423464 Ngày ĐK: 30/05/2022 07:48
Họ và tên :
Địa chỉ :
Lâm sàng : TẠI KHAM
BS chỉ định : BS. CKI. BÙI BÌNH HUÂN BV chỉ định : MEDIC

VÙNG KHẢO SÁT : SIÊU ÂM VÙNG CỔ

- TUYẾN GIÁP: THỤY P TO, CẤU TRÚC ECHO KÉM KHÔNG ĐỒNG NHẤT, KHÔNG TĂNG SINH MẠCH MÁU, KHÔNG NHÂN GIÁP
THỤY T kích thước bình thường, nền giáp cấu trúc echo dày, đồng nhất, không nhân giáp, phân bố mạch máu bình thường.
- NHIỀU HẠCH CỔ, THƯỢNG ĐÓN HAI BÊN, CẠNH P KHÍ QUẢN (P>T) ECHO KÉM, HÌNH TRÒN VÀ BẦU DỤC, MẮT RÓN HẠCH, D= 4-26mm, KHÔNG TĂNG SINH MẠCH
- TUYẾN MANG TAI, DƯỚI HẠM, DƯỚI LUỖI: bình thường.
- PHẦN MỀM CỔ (Da,mô dưới da,cần cổ), THỰC QUẢN CỔ: chưa thấy bất thường.



KẾT LUẬN: NHIỀU HẠCH CỔ, THƯỢNG ĐÓN HAI BÊN, CẠNH P KHÍ QUẢN NGHI HẠCH DI CẢN.
CĐPB: LYMPHOMA - VIÊM GIÁP THỤY PHẢI

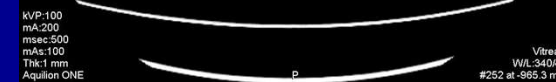
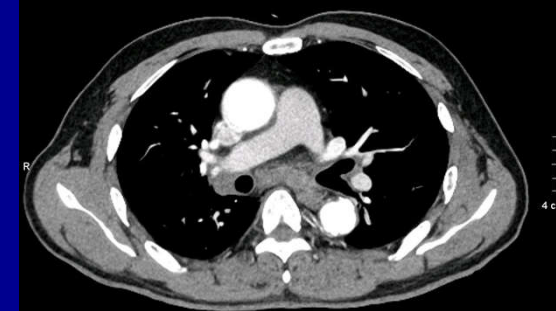
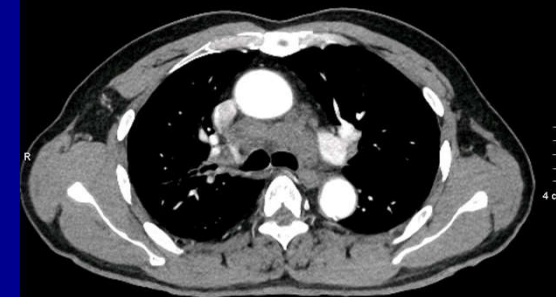
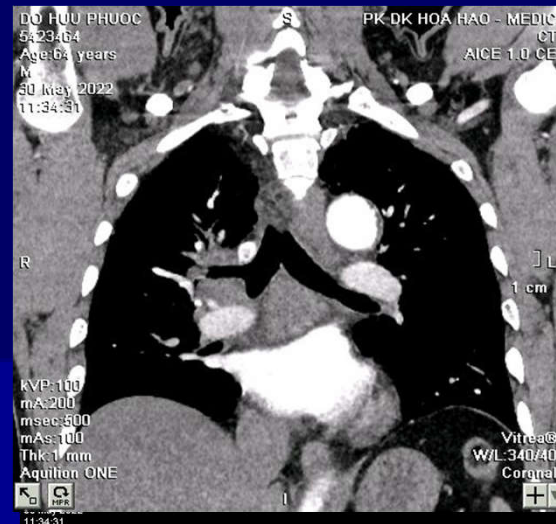
Đề nghị: SINH THIẾT HẠCH --> MÔ HỌC

Tp. Hồ Chí Minh, ngày 30/05/2022 08:16
(Bác sĩ đã ký)

Bs. Phạm Thị Thanh Xuân



CT NGỰC



CÔNG TY TNHH Y TẾ HÒA HẢO - PHÒNG KHÁM ĐA KHOA
(Tên cũ: TRUNG TÂM CHẨN ĐOÁN Y KHOA - MEDIC)
254 Hòa Hảo, P.4, Q.10, TP. Hồ Chí Minh
ĐT: 028.39270284 - 028.39272136, Mail: hoahao254@medic.com.vn

Đăng ký khám trực tuyến :
<http://medichh.nthsoft.vn>
Hoặc app: Medic Hoa Hao



Qr code kết quả chứa bệnh án của quý khách. Medic không chịu trách nhiệm nếu quý khách cung cấp cho người khác.

QRCode kết quả



5423464

MEDIC CT SCAN REPORT

STT : 220530130 Ngày ĐK : 30/05/2022 09:24
Bệnh nhân :
Địa chỉ :
Bác sĩ chỉ định : BS. CKI. BÙI BÌNH HUÂN
Bệnh viện : MEDIC Khoa : PK
LÝ DO KHÁM : TÀI KHÁM
Máy : MSCT 640_2
Vùng : CT NGỰC
Kết quả : KỸ THUẬT:

Tiêm chất tương phản

Các lát hình 1mm qua 2 phổi, không và có tiêm cản quang, khảo sát ở hai cửa sổ: nhu mô, trung thất .

MÔ TẢ:

Đa nốt kết thành chuỗi nằm ở rốn phổi phải, dưới carina, cửa sổ phế chủ, cạnh phải khí quản, d @ 1 - 2cm, bờ rõ.

Khí quản thoáng, không tắc nghẽn. Không tổn thương nhu mô phổi hai bên.

Không thấy tràn dịch màng phổi hai bên.

ĐMC ngực không phình, các nhánh ĐM trên cung bình thường.

Vách thực quản mỏng, không giãn.

Không thấy tổn thương thành ngực.

*** KẾT LUẬN:

PHÍ ĐẠI HẠCH RÓN PHỔI PHẢI VÀ HẠCH TRUNG THẤT, TD LYMPHOMA.

CĐPB: HẠCH DI CẦN.

Tp. Hồ Chí Minh, ngày 30/05/2022 12:50



MEDIC CENTER

Giải phẫu bệnh hạch cổ



CÔNG TY TNHH Y TẾ HOA HẢO - PHÒNG KHÁM ĐA KHOA
(Tên cũ: TRUNG TÂM CHẨN ĐOÁN Y KHOA - MEDIC)
254 Hòa Hảo, P.4, Q.10, TP. Hồ Chí Minh
ĐT: 028.39270284 - 028.39272136, Mail: hoaobao254@medic.com.vn

Đăng ký khám trực tuyến :
<http://medic.hn.vn>
Hoặc app: Medic Hoa Hao



Qr code kết quả chứa bệnh án của quý khách. Medic không chịu trách nhiệm nếu quý khách cung cấp cho người khác.

QRCode kết quả



PHIẾU CHẨN ĐOÁN GIẢI PHẪU BỆNH

MS : **H2022006514**

ID Medic : **5423464** Ngày nhận mẫu: 31/05/2022 17:21

Bệnh nhân :

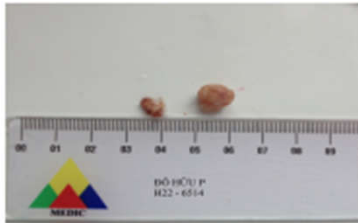Địa chỉ :

Bác sĩ chỉ định : Bs Lê Thống Lưu

Bệnh Viện : CTTNHHYT HOA HẢO / KTBN

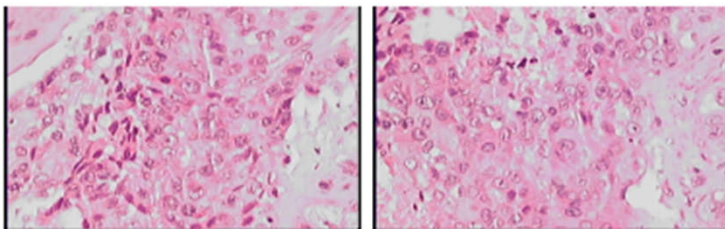
Lâm sàng : Hạch thượng đòn (P) nghi đi căn/ lao

GPB ĐẠI THỂ : 2 Mỏ 0.5-1 cm



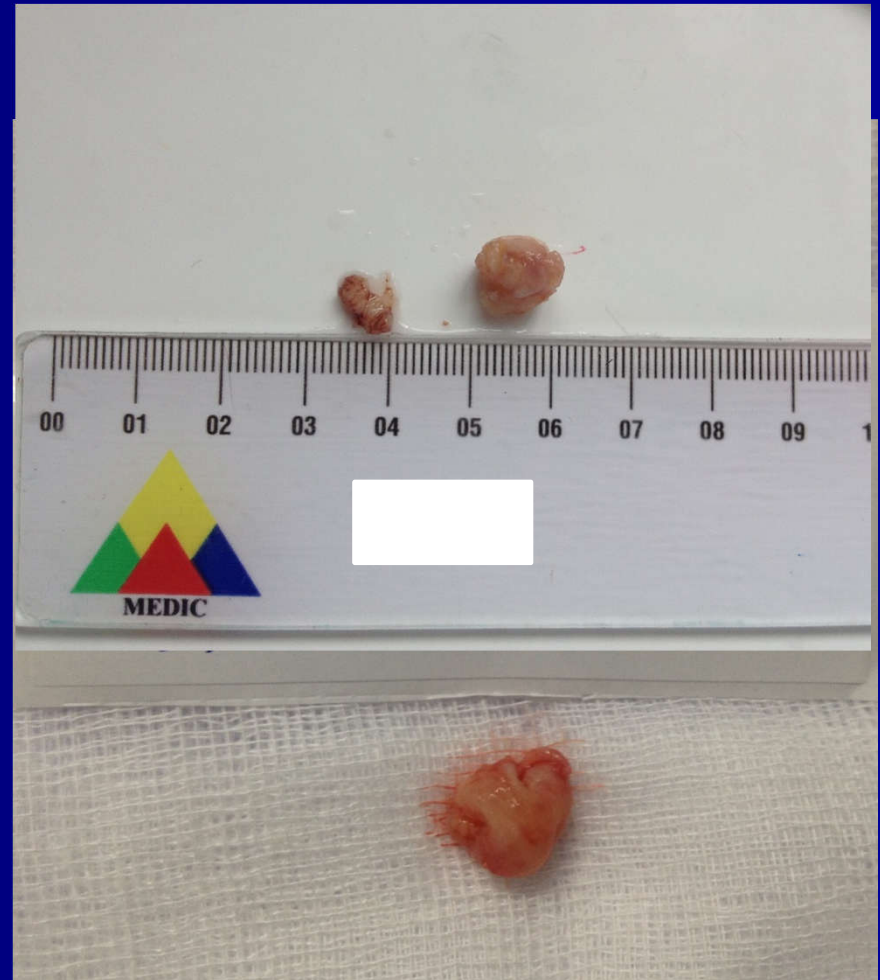GPB VI THỂ :

Mỏ hạch còn một phần cấu trúc bình thường. Phần còn lại có các tế bào dị dạng, nhân quái, tăng sắc. Các tế bào ác tính họp thành đám.



KẾT LUẬN : CARCINOM KÉM BIỆT HÓA, DI CĂN HẠCH.

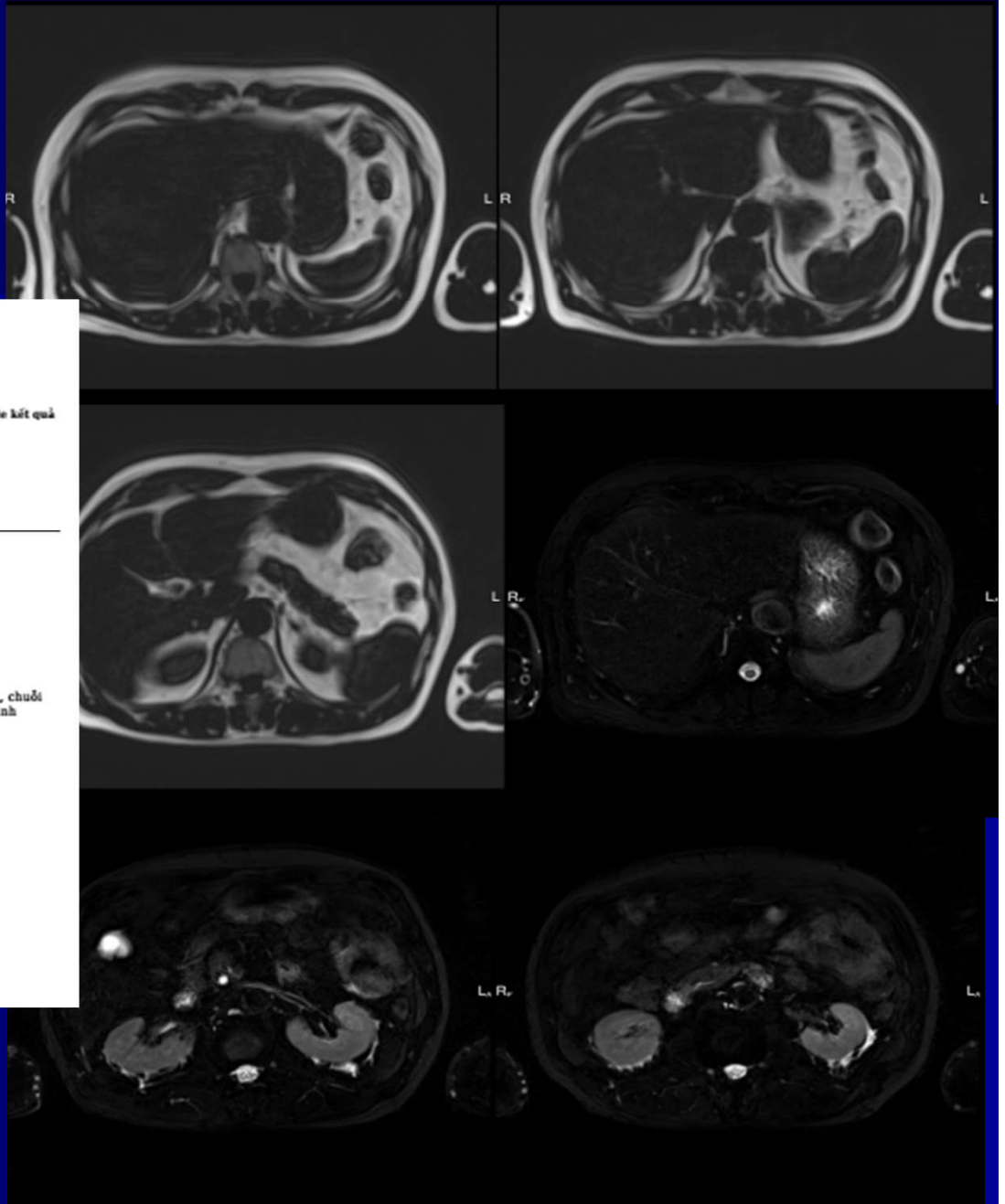
Tp. Hồ Chí Minh, ngày 08/06/2022





MEDIC CENTER

MRI bụng



CÔNG TY TNHH Y TẾ HOA HẢO - PHÒNG KHÁM BA KHOA
(Tên cũ: TRUNG TÂM CHẨN ĐOÁN Y KHOA - MEDIC)
254 Hòa Hảo, P.4, Q.10, TP. Hồ Chí Minh
ĐT: 028.39270284 - 028.39272136, Mail: hoahao254@medic.com.vn

Đăng ký khám trực tuyến :
<http://medic.hk.nhsoft.vn>
Hoặc app: Medic Hoa Hao



Qr code kết quả chữa bệnh án của quý khách. Medic không chịu trách nhiệm nếu quý khách cung cấp cho người khác.

QRCode kết quả



5423464

MEDIC MRI REPORT

STT : 220531013 Ngày ĐK : 31/05/2022 06:11
Bệnh nhân :
Địa chỉ :
Bác sĩ chỉ định : BS. CKI. BÙI BÌNH HUÂN Khoa : PK
Bệnh viện : MEDIC
LÝ DO KHÁM : TAI KHÂM
Máy : SIEMEN AVANTO
Vùng : MRI BỤNG
Kết quả : KỸ THUẬT

Không tiêm tương phản

Hình chụp vùng bụng với máy cộng hưởng từ 1,5tesla Không tiêm thuốc tương phản Gadolinium, chuỗi xung Axial và coronal T2WI fatsat, T1GRE, DWI, các thông số kỹ thuật được in ở góc trái mỗi hình MÔ TẢ

Không thấy có thương tổn hay tín hiệu bất thường vùng gan phải và trái.
Gan nhiễm mỡ nhẹ
Đường mật trong và ngoài gan không giãn, túi mật không to. Ít cặn bùn túi mật
Không thấy huyết khối tĩnh mạch của
Ổng mật chủ không giãn, không sỏi
Lách cường độ tín hiệu trong giới hạn bình thường
Tụy tín hiệu bình thường.
Hai thận bình thường, không chướng nước. Tụ ít dịch quanh bao thận hai bên
Bàng quang- trực tràng bình thường
Không thấy tràn dịch ổ bụng và vùng chậu
Không thấy hạch vùng bụng, chậu và bẹn có ý nghĩa bệnh lý
*** KẾT LUẬN:
Gan nhiễm mỡ nhẹ. Tụ ít dịch quanh bao thận hai bên
Ít cặn bùn túi mật
Không thấy tràn dịch ổ bụng và vùng chậu
Không thấy hạch vùng bụng, chậu và bẹn có ý nghĩa bệnh lý

Tp. Hồ Chí Minh, ngày 31/05/2022 13:07



Nội soi vòm hầu – thanh quản

CÔNG TY TNHH Y TẾ HÒA HẢO - PHÒNG KHÁM ĐA KHOA
(Tên cũ: TRUNG TÂM CHẨN ĐOÁN Y KHOA - MEDIC)
254 Hòa Hảo, P.4, Q.10, TP. Hồ Chí Minh
ĐT: 028.39270284 - 028.39272136, Mail: hoahao254@medic.com.vn

Đăng ký khám trực tuyến:
<http://medichh.nthsoft.vn>
Hoặc app: Medic Hoa Hao



Qr code kết quả chữa bệnh án của quý khách. Medic không chịu trách nhiệm nếu quý khách cung cấp cho người khác.



5423464

Khoa: NỘI SOI HỒ HẤP

Máy: Olympus

KẾT QUẢ NỘI SOI

QRCode kết quả

ID : 5423464 Ngày DK: 04/06/2022
Họ và tên :
Địa chỉ :
Lâm sàng : HẠCH CỔ THƯỢNG ĐÒN TRUNG THẤT DO ĐI CĂN? THỈNH THOẢNG ù TAI KHÀN TIẾNG > 10 NGÀY

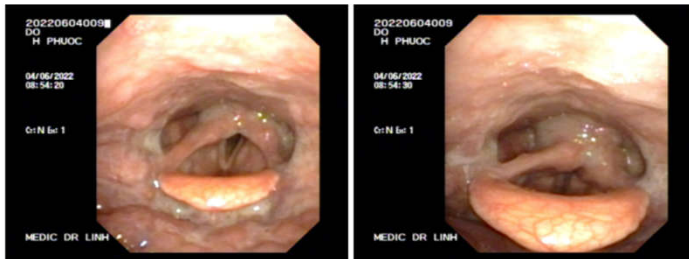Bác sĩ chỉ định : BS. CKI. ĐINH QUYẾT TÂM BV chỉ định : MEDIC

VÙNG KHẢO SÁT : NS VÒM HẦU - THANH QUẢN

TY HẦU (VÒM HẦU): Nóc, thành sau, thành bên ty hầu bình thường. Lổ vòi, hố Rosenmuller hai bên bình thường, không biến dạng.

KHẨU HẦU: Thành sau họng và dây lưỡi có vài mô hạt viêm.

HẠ HẦU - THANH QUẢN: Dây thanh và sụn phổi phải không cử động khi phát âm hay hô hấp. Hình dạng hai dây thanh bình thường. Thanh môn và hạ thanh môn thoáng. Bàng thanh thất và sụn phổi hai bên sung huyết nhẹ. Xoang lê hai bên trống. Thanh thiệt bình thường.



KẾT LUẬN: Liệt dây thanh phải.

Tp. Hồ Chí Minh, ngày 04/06/2022
(Bác sĩ đã ký)



CÔNG TY TNHH Y TẾ HÒA HẢO - PHÒNG KHÁM ĐA KHOA
(Tên cũ: TRUNG TÂM CHẨN ĐOÁN Y KHOA - MEDIC)
254 Hòa Hảo, P.4, Q.10, TP. Hồ Chí Minh
ĐT: 028.39270284 - 028.39272136, Mail: hoahao254@medic.com.vn

Đăng ký khám trực tuyến:
<http://medichh.nthsoft.vn>
Hoặc app: Medic Hoa Hao



Qr code kết quả chữa bệnh án của quý khách. Medic không chịu trách nhiệm nếu quý khách cung cấp cho người khác.

QRCode kết quả

BỆNH ÁN

KHOA TAI MŨI HỌNG - PHÒNG: 1



5423464

Họ tên:
Địa chỉ:
Nghề nghiệp: **buôn bán.**

Số thẻ BHYT:

Huyết áp: **163/101** Mạch: **103** Cao: **169** cm; Nặng: **67** kg; Nhiệt độ: **37°C**

Lý do đi khám: hạch cổ thượng đòn trung thất do đi căn?
thỉnh thoảng ù tai
khàn tiếng > 10 ngày

CHỈ ĐỊNH:

- **CẬN LÂM SÀNG:**

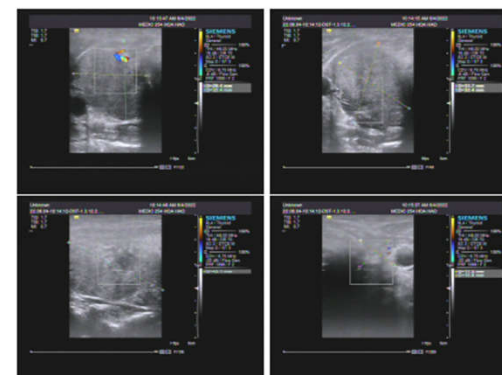
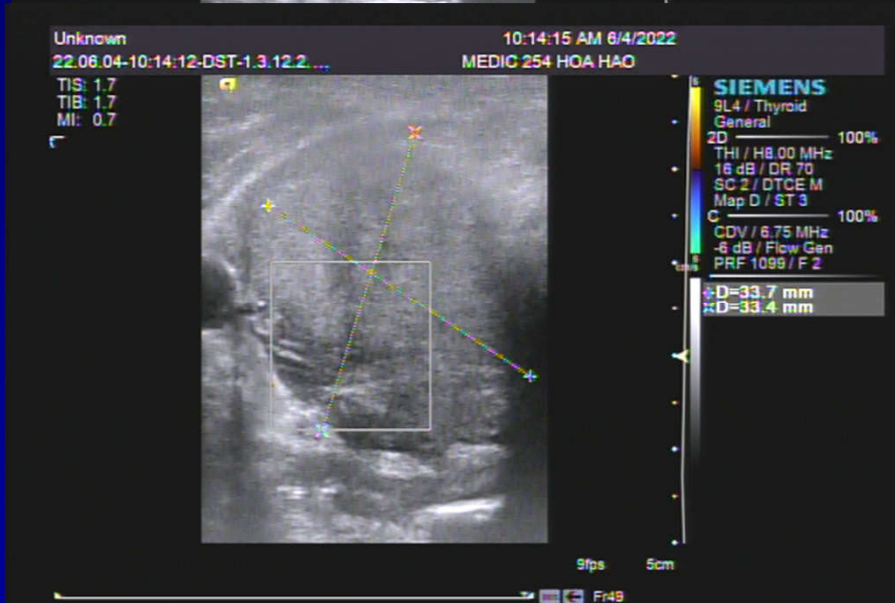
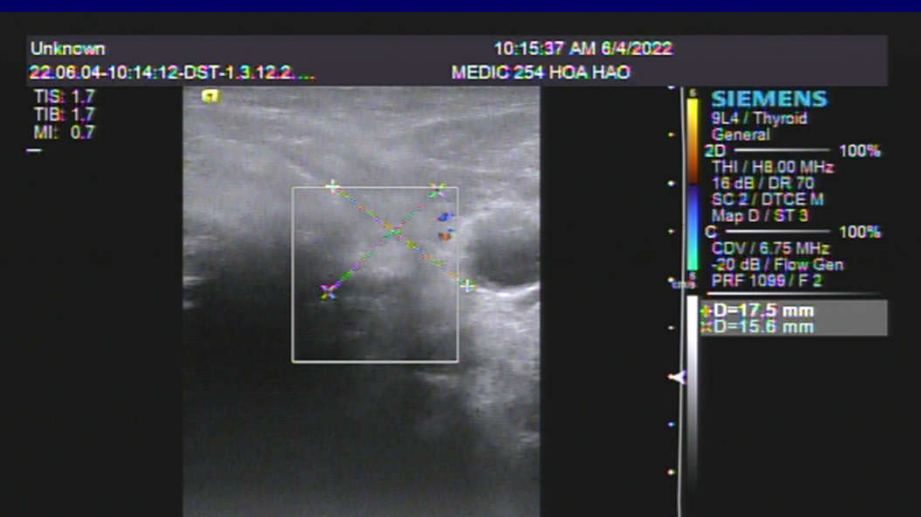
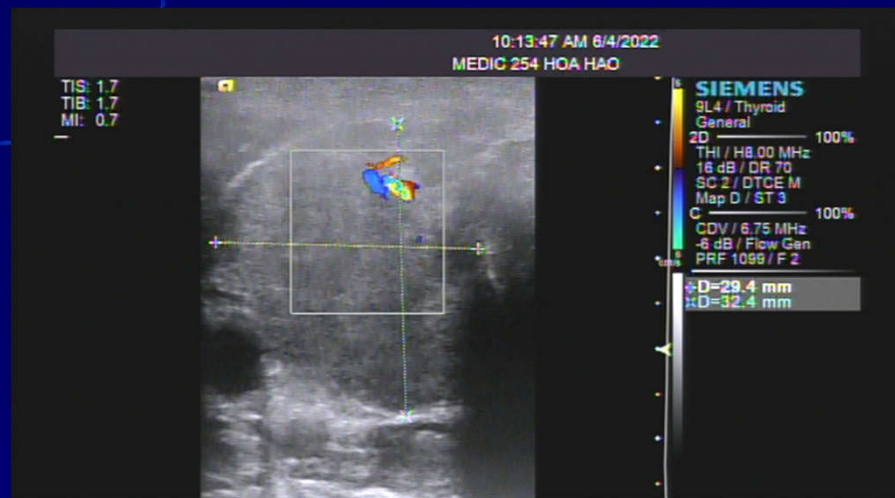
+ Khám CK Tai Mũi Họng: để nghị khám u bướu
+ NS vòm hầu - Thanh quản: Liệt dây thanh phải.

Chẩn đoán: để nghị khám u bướu

LỜI DẶN BS

Tp.HCM, ngày 04/06/2022 - 09:42
Bác sĩ điều trị

Siêu âm cổ họng



KẾT LUẬN: NGHĨ ĐẾN R. THYROID TOXIC ADENOMA = TI-RADS 3 / BS XUÂN B HỘI CHẨN

Đề nghị: FNAC U GIÁP THỦY P [BS T CƯỜNG]

Tp. Hồ Chí Minh, ngày 04/06/2022 10:21
(Bác sĩ đã ký)



Bs. Nguyễn Thiện Hùng



MEDIC CENTER

Tế bào học tuyến giáp



CÔNG TY TNHH Y TẾ HÒA HẢO - PHÒNG KHÁM ĐA KHOA
(Tên cũ: TRUNG TÂM CHẨN ĐOÁN Y KHOA - MEDIC)
254 Hòa Hảo, P.4, Q.10, TP. Hồ Chí Minh
ĐT: 028.39270284 - 028.39272136, Mail: hoahao254@medic.com.vn

Đăng ký khám trực tuyến :
<http://medichh.nthsoft.vn>
Hoặc app: Medic Hoa Hao



Qr code kết quả chứa bệnh án của quý khách. Medic không chịu trách nhiệm nếu quý khách cung cấp cho người khác.

QRCode kết quả



PHIẾU CHẨN ĐOÁN TẾ BÀO HỌC

MS : **C2022004861**

ID Medic : **5423464** Ngày nhận mẫu: 06/06/2022 10:33

Bệnh nhân : .

Địa chỉ : .

Bác sĩ chỉ định : Bs Ck 2 Nguyễn Tuấn Cường / Bs. Huân Bệnh Viện : CTTNHHYT HÒA HẢO

Lâm sàng : Nhân thù (P) giáp

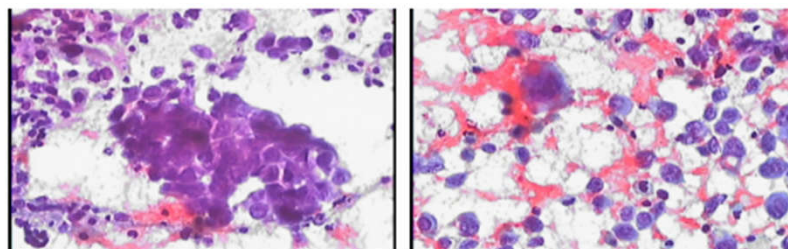
CHẤT THỬ : Tế bào học qua chọc hút bằng kim ở tổn thương của tuyến giáp.

ĐẶC ĐIỂM TẾ BÀO :

Mẫu phết gồm nhiều tế bào biểu mô tuyến giáp tăng sản, có nhân đa dạng, rất dị dạng xếp thành đám đặc hoặc dạng tuyến.

KẾT LUẬN : CARCINOM KÉM BIỆT HÓA CỦA TUYẾN GIÁP (POORLY DIFFERENTIATED THYROID CARCINOMA).

PHÂN LOẠI THEO HỆ THỐNG BETHESDA: NHÓM VI



Tp. Hồ Chí Minh, ngày 08/06/2022



Chuyển phòng khám ung bướu



CÔNG TY TNHH Y TẾ HÒA HẢO - PHÒNG KHÁM ĐA KHOA
(Tên cũ: TRUNG TÂM CHẨN ĐOÁN Y KHOA - MEDIC)
254 Hòa Hảo, P.4, Q.10, TP. Hồ Chí Minh
ĐT: 028.39270284 - 028.39272136, Mail: hoahao254@medic.com.vn

Đăng ký khám trực tuyến:
<http://medic.hh.nthsoft.vn>
Hoặc app: Medic Hoa Hao



QR code kết quả chứa bệnh án của quý khách. Medic không chịu trách nhiệm nếu quý khách cung cấp cho người khác.
QRCode kết quả

PHIẾU KHÁM BỆNH

KHOA UNG BƯỚU - PHÒNG: 3



5423464

Họ tên:

Địa chỉ:

Nghề nghiệp: **buôn bán.**

Số thẻ BHYT:

Huyết áp: Mạch: Cao: 169 cm; Nặng: 67 kg; Nhiệt độ: 37°C

CHỈ ĐỊNH:

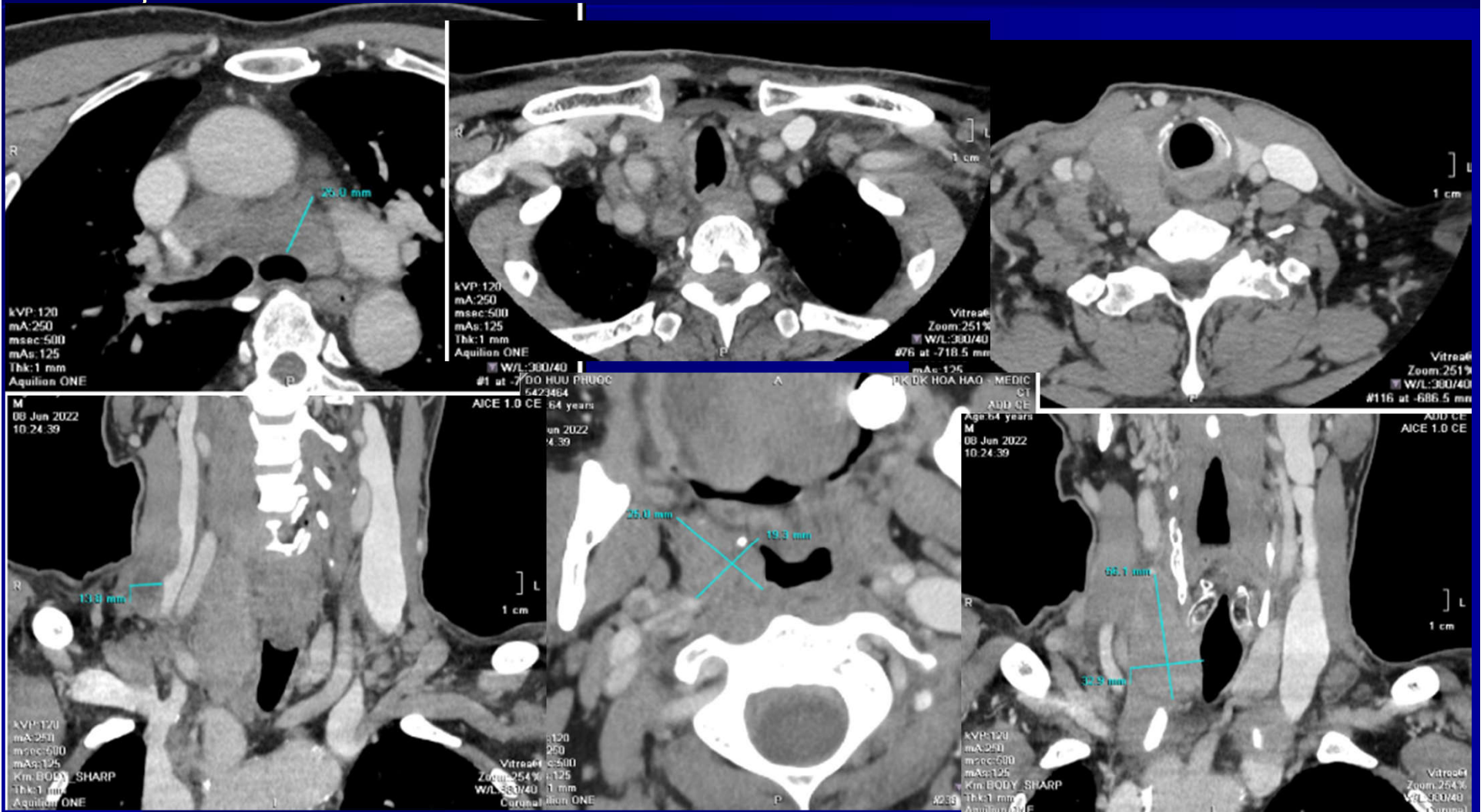
1. MRI-CT SCAN (1): CT Vùng Đầu _ Cổ

2. KHÁM BỆNH (1): Khám CK Ung Bướu

CHỈ ĐỊNH BỔ SUNG:

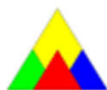Ngày 08 tháng 06 năm 2022 - 07:33

CT vùng đầu cổ





MEDIC CENTER



CÔNG TY TNHH Y TẾ HÒA HẢO - PHÒNG KHÁM ĐA KHOA
(Tên cũ: TRUNG TÂM CHẨN ĐOÁN Y KHOA - MEDIC)
254 Hòa Hảo, P.4, Q.10, TP. Hồ Chí Minh
ĐT: 028.39270284 • 028.39272136, Mail: hoahao254@medic.com.vn

Đăng ký khám trực tuyến :
<http://medichh.nthsoft.vn>
Hoặc app: Medic Hoa Hao



Qr code kết quả chứa bệnh án của quý khách. Medic không chịu trách nhiệm nếu quý khách cung cấp cho người khác.

QRCode kết quả



5423464

MEDIC CT SCAN REPORT

STT : 220608086 Ngày ĐK : 08/06/2022 08:10

Bệnh nhân :

Địa chỉ :

Bác sĩ chỉ định : BS. CKII. VŨ NGỌC THÀNH

Bệnh viện : MEDIC Khoa : PK

LÝ DO KHÁM :

Máy : MSCT 640_2

Vùng : CT VÙNG ĐẦU _ CỔ

Kết quả :

Tiêm chất tương phản

: KỸ THUẬT:

Khảo sát vùng đầu và cổ với kỹ thuật MSHCT không và có tiêm thuốc cản quang tĩnh mạch.

KẾT QUẢ:

Ghi nhận amidan bên phải # 20 x 25mm, bất cản quang

Nhiều hạch trung thất # 25mm, hạch thượng đòn và cổ thấp hai bên (P > T), khoảng 14mm

Theo dõi thương tổn thùy phải tuyến giáp # 33 x 56mm, bất cản quang kém

Viêm xoang hàm trái và sàng hai bên. Vẹo vách ngăn mũi. Quá phát cuốn mũi dưới hai bên

Đáy sọ bình thường, không thấy hình ảnh hủy đáy sọ.

Vòm hầu trống. Khoang cạnh hầu trống.

Mòm chân bướm và hố chân bướm khẩu cái bình thường.

Sào bào chũm và các thông bào chũm hai bên sáng.

Hốc mũi và các xoang cạnh mũi khác bình thường.

Hốc miệng khẩu hầu bình thường.

Hạ hầu thanh quản bình thường.

Tuyến mang tai, dưới hàm bình thường.

*** KẾT LUẬN:

- Ghi nhận amidan bên phải # 20 x 25mm, bất cản quang

- Nhiều hạch trung thất # 25mm, hạch thượng đòn và cổ thấp hai bên (P > T) theo dõi hạch lao

** CĐPB: Lymphoma ? Di căn ?

- Theo dõi thương tổn thùy phải tuyến giáp # 33 x 56mm, bất cản quang kém

- Viêm xoang hàm trái và sàng hai bên. Vẹo vách ngăn mũi. Quá phát cuốn mũi dưới hai bên

Tp. Hồ Chí Minh, ngày 08/06/2022 10:55

(Bác sĩ đã ký)



MEDIC CENTER



CÔNG TY TNHH Y TẾ HÒA HẢO - PHÒNG KHÁM ĐA KHOA
(Tên cũ: TRUNG TÂM CHẨN ĐOÁN Y KHOA - MEDIC)
254 Hòa Hảo, P.4, Q.10, TP. Hồ Chí Minh
ĐT: 028.39270284 - 028.39272136, Mail: hoahao254@medic.com.vn

Đăng ký khám trực tuyến:
<http://medichh.nthsoft.vn>
Hoặc app: Medic Hoa Hao



Qr code kết quả chứa bệnh án của quý khách. Medic không chịu trách nhiệm nếu quý khách cung cấp cho người khác.

QRCode kết quả

BỆNH ÁN

KHOA UNG BƯỚU - PHÒNG: 3



5423464

Họ tên:

Địa chỉ:

Nghề nghiệp: **buôn bán.**

Số thẻ BHYT:

Huyết áp: Mạch: Cao: **169** cm; Nặng: **67** kg; Nhiệt độ: **37°C**

CHỈ ĐỊNH:

- CẬN LÂM SÀNG:

- + CT Vùng Đầu _ Cổ: - Ghi nhận amidan bên phải # 20 x 25mm, bắt cản quang
- Nhiều hạch trung thất # 25mm, hạch thượng đòn và cổ thấp hai bên (P > T) theo dõi hạch lao
- ** CDPB: Lymphoma ? Di căn ?
- Theo dõi thương tổn thùy phải tuyến giáp # 33 x 56mm, bắt cản quang kém
- Viêm xoang hàm trái và sàng hai bên. Vẹo vách ngăn mũi. Quá phát cuốn mũi dưới hai bên
- + Khám CK Ung Bướu: K GIÁP

Chẩn đoán: K GIÁP

LỜI DẶN BS

HƯỚNG DẪN ĐẾN BV UNG BƯỚU

Tp.HCM, ngày 08/06/2022 - 14:10

Bác sĩ điều trị

BV UNG BƯỚU:

- Không làm thêm xét nghiệm CLS
- Không xạ, không phẫu thuật, dùng hóa trị liệu dạng uống

Bàn luận

Các loại ung thư tuyến giáp

■ Carcinoma:

- Dạng nhú (80-90%)
- Dạng nang (10%)
- Dạng tủy (4%)
- Dạng thượng bì (carcinoma tb gai) (1%)
- Dạng không biệt hóa (1%)
- Dạng kém biệt hóa (1%)

■ Sarcoma: (mô sợi, mạch máu) hiếm gặp

Carcinoma kém biệt hóa

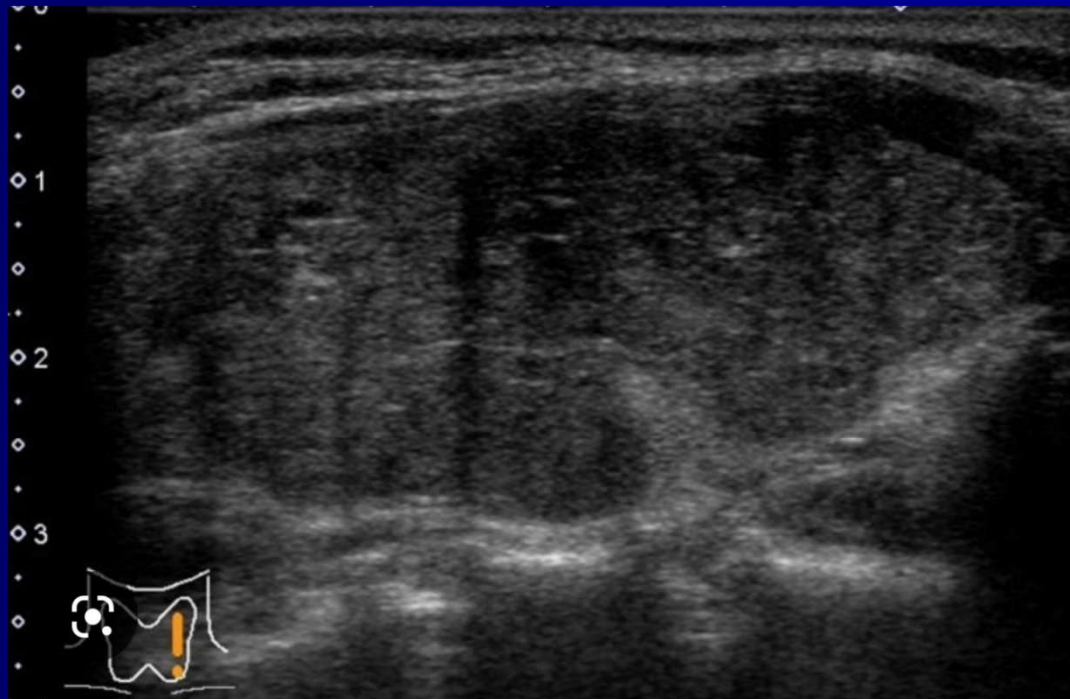
- Tỷ lệ tử vong 38-57%
- Thường gặp ở BN >50 tuổi
- Tỷ lệ nam / nữ là 1/2,4
- Liên quan với tiền sử gia đình có ung thư biểu mô, viêm giáp Hashimoto
- Thường được chẩn đoán khi đã có di căn hạch hoặc cơ quan ở xa
- Phát triển nhanh, xâm lấn

- Mức độ ác tính trung gian giữa loại biệt hóa tốt (carcinoma dạng nhú, dạng nang) và loại không biệt hóa
- Tỷ lệ tái phát cao, tiên lượng xấu.

Hình ảnh siêu âm

- Có các đặc điểm của 1 nhân giáp ác tính (nhân đặc, echo kém, bờ không đều, trục dọc, vôi hóa...)
- Các đặc điểm gợi ý:
 - Kích thước thường lớn $>3\text{cm}$
 - Bờ rõ
 - Lưu lượng máu nhiều và không đều trong tổn thương

- ❑ Do kích thước lớn, tiến triển nhanh, sang thương có thể lan tỏa toàn bộ thùy giáp, không còn hình ảnh nhân giáp

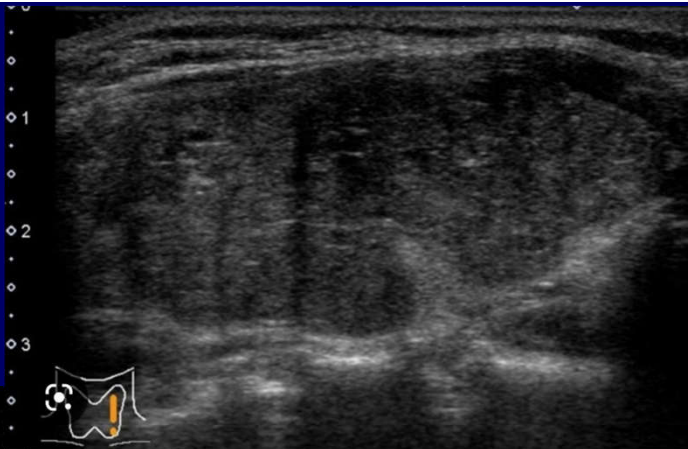


Poorly Differentiated Thyroid
Carcinoma | SpringerLink

[Visit](#)

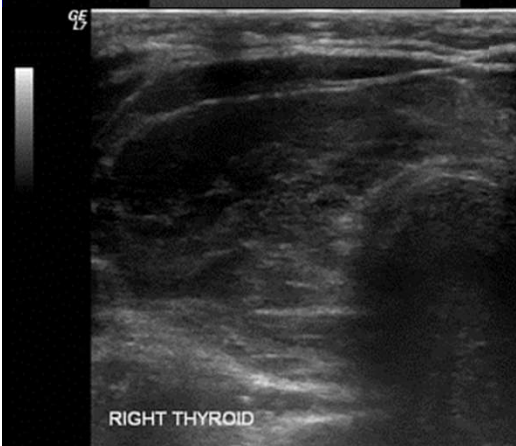
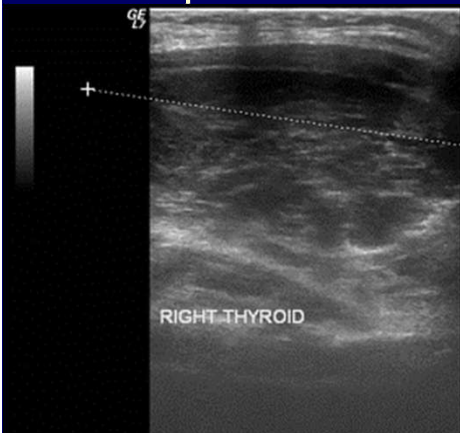
Chẩn đoán phân biệt

- Lymphoma tuyến giáp dạng tổn thương lan tỏa.
- Viêm giáp Hashimoto



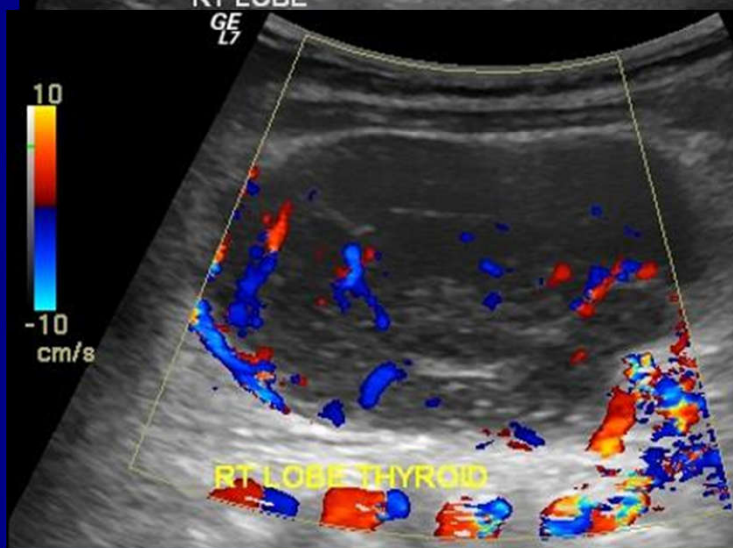
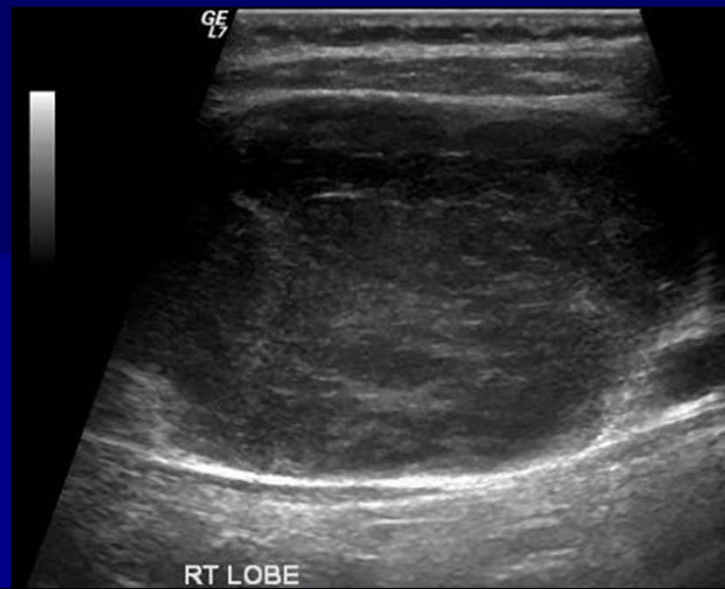
Poorly Differentiated Thyroid Carcinoma | SpringerLink

Visit



B CHI
- Freq 12.0 MHz
- Gn 34
- E/A 2/3
- Map B/0/0
- D 4.0 cm
- DR 72
- FR 19 Hz
- AO 100 %

II
2-
3-
4-



Viêm giáp Hashimoto

Lymphoma TG dạng lan tỏa

Kết luận

- Siêu âm là phương pháp quan trọng được sử dụng để chẩn đoán, hướng dẫn FNA, đánh giá trước phẫu thuật
- Tuy nhiên tổn thương có thể bị bỏ sót do:
 - Hình ảnh có thể giống với các tổn thương lan tỏa khác
 - Đặc điểm tb học không đặc hiệu (trùng lặp với đặc điểm tb học của các khối u dạng nang)
 - Bệnh lý hiếm gặp

Bài học kinh nghiệm

- Khi BN có hạch cổ dạng ác tính kèm theo tổn thương tuyến giáp nên làm FNA tổn thương tuyến giáp kết hợp sinh thiết hạch để không bỏ sót chẩn đoán
- Tổn thương lan tỏa của tuyến giáp vẫn có thể là tổn thương ác tính

Tài liệu tham khảo

- Springer Link -**Thyroid FNA Cytology** pp 365–370 Cite as - **Poorly Differentiated Thyroid Carcinoma**
- <https://radiopaedia.org/articles/thyroid-lymphoma#article-images>
- Chinese Medical Journal | January 20, 2016 | Volume 129 | Issue 2
Comparison of Clinical and Ultrasonographic Features of Poorly Differentiated Thyroid Carcinoma and Papillary Thyroid Carcinoma
- Seminars in Diagnostic Pathology - Volume 37, Issue 5, September 2020, Pages 243-247 -Poorly differentiated thyroid carcinoma
- THYROID Volume 25, Number 5, 2015 DOI: 10.1089/thy.2014.0353 -
Thyroid Ultrasound Features and Risk of Carcinoma:A Systematic Review and Meta-Analysis of Observational Studies



CẢM ƠN SỰ CHÚ Ý THEO DÕI CỦA QUÝ BÁC SĨ