



CASE REPORT: NANG MANH TRÀNG

Bs Lâm Cẩm Tú
Nội soi tiêu hóa



CÔNG TY TNHH Y TẾ HÒA HẢO - PHÒNG KHÁM ĐA KHOA (Tên cũ: TRUNG TÂM CHẨN ĐOÁN Y KHOA MEDIC)
Địa chỉ: 254 Hòa Hảo, P.4, Q.10, TP.HCM - ĐT: 028.39270284, FAX: 028.39272543
Email: hoahao254@medic.com.vn; Website: www.medic.com.vn

KẾT QUẢ SIÊU ÂM TIM MÀU

Máy: ALOKA -ProSound α6

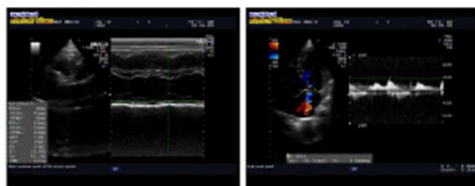


2925421
[Quét QR Code để xem KQ]

ID : 2925421 Ngày ĐK: 16/11/2020 18:33
Lập và tên :
Địa chỉ :
Lâm sàng :

VÙNG KHẢO SÁT : SIÊU ÂM TIM MÀU

- Các buồng tim trong giới hạn bình thường LVDS = 41 mm
Lượn động vách liên thất và thành dưới. Chức năng thất trái bảo tồn EF= 73 % (Twichholz).
Chức năng tâm thu thất phải TAPSE = 20 mm
- Van 2 lá đầy, hở 1/4. Vạch đo góc mạch chủ dày, hở 1/4
- Không tràn dịch màng tim.



KẾT LUẬN: THEO DÕI BỆNH TIM THIỂU MÁU: CỤC BỆNH
HỖ VAN 2 LÁ 1/4; HỖ VAN DMC 1/4

Đề nghị:

Tp. Hồ Chí Minh, ngày 16/11/2020 18:34
(Bác sĩ đã ký)

Đây là kết quả được số tự động từ hệ thống Medic. Bản giấy Bác sĩ đã ký trở thành nhân.



CÔNG TY TNHH Y TẾ HÒA HẢO - PHÒNG KHÁM ĐA KHOA (Tên cũ: TRUNG TÂM CHẨN ĐOÁN Y KHOA MEDIC)
Địa chỉ: 254 Hòa Hảo, P.4, Q.10, TP.HCM - ĐT: 028.39270284, FAX: 028.39272543
Email: hoahao254@medic.com.vn; Website: www.medic.com.vn



SIÊU ÂM TIM MÀU



2925421

ID : 2925421 Ngày ĐK: 16/11/2020 18:33 Máy: ALOKA -ProSound α6
Họ và tên :
Địa chỉ :
Bác sĩ chỉ định : Nguyễn Hữu Chính BV chỉ định : PK UNC BUITU

SIÊU ÂM TIM TM + 2D

Thất Phái: 20 Tâm trương: DVSD: 8 Tâm thu: DVSD: 13 mm
Vách liên thất: Tâm trương: LVSD: 41 Tâm thu: LVSD: 24 mm
Đường kính thất trái: Tâm trương: PWD: 8 Tâm thu: PWD: 11 mm
Thình sau thất trái: Tâm trương: PWD: 8 Tâm thu: PWD: 11 mm
Phân suất tống máu: EF: 73 % (Twichholz) (Simpson)

Rút ngắn: FS: 42
Đường kính góc van DMC: AO: 28 AVO:
Nhĩ trái: LA: 30

Vòng van 2 lá: Ann =	Vòng van 3 lá:	Nhĩ trái:
Chiều dài lá trước van 2 lá:	mm	Nhĩ phải:
ĐM phổi: Góc: Ann =	Phải:	Vách liên thất:
Thần:	Trái:	Vách liên nhĩ:
		Màng ngoài tim:

SIÊU ÂM DOPPLER MÀU

1. Dòng qua van 2 lá: T > A	2. Dòng qua van DMC:
Vận tốc tối đa: Vmax: 0.9 m/s Trung bình: Vmax: m/s	Vận tốc tối đa: Vmax: 1 m/s Trung bình: m/s
Độ chênh áp tối đa: Cpeak: 3 mmHg Trung bình: mmHg	Độ chênh áp tối đa: Cpeak: 4 mmHg Trung bình: mmHg
[] Hở van 2 lá: Mức độ: 1/4 Thời gian: s/m/s	[] Hở van DMC: Diện tích lỗ van: cm ²
Vận tốc: m/s Góc: mmHg	[] Hở van DMC: Mức độ: 1/4 PHF: mm/s
[] Hở van 2 lá: Diện tích lỗ van: cm ²	YDDE: Đường kính phễu ngược:
3. Dòng qua van 3 lá: (*) Hở van 3 lá: Mức độ: 1/4	4. Dòng qua van ĐM Phổi:
Vận tốc tối đa dòng trước: Vmax: 2.5 m/s	Vận tốc tối đa: Vmax: 0.9 m/s
Áp lực lên thu ĐM phổi: PAP: 30 mmHg	Độ chênh áp tối đa: Cpeak: mmHg
Độ chênh áp tối đa: Cpeak: mmHg	Tốc độ: mmHg
Op/Os:	[] Hở van ĐM phổi:
	Áp lực ĐM phổi TB: PAPmean: mmHg
	Áp lực ĐM phổi tâm trương: mmHg
	[] Hở van ĐM Phổi:

- Động bất thường qua vách liên thất:
- Động bất thường qua vách liên nhĩ:
- Các vấn đề khác:

Khoa Tim Mạch (CTY TNHH Y TẾ HÒA HẢO), ĐT: 028.39270284
Khám Chuyên Khoa - Siêu âm tim (màu Doppler), siêu âm TEE ECG Holter, Holter huyết áp, ECG Tress Test
MSCT,CAT (chụp mạch vành), DSA Động mạch vành - MRI Tim

Đây là kết quả được số tự động từ hệ thống Medic. Bản giấy Bác sĩ đã ký trở thành nhân.



2

18/2/2023

BỆNH ÁN



- ▶ Bệnh nhân: N T T N 69t Nữ
- ▶ Đ/C: Ấp Bình Hưng, Xã Bình Long, Huyện Châu Thành, Tỉnh An Giang.
- ▶ ĐT: 0977579947
- ▶ ID: 2925421
- ▶ Bệnh sử: Bệnh nhân đau âm ỉ quanh khắp bụng, không có điểm đau khu trú, bệnh nhân đến khám một phòng mạch tư được chỉ định đến MEDIC làm xét nghiệm và các cận lâm sàng khác để chẩn đoán.

PHÒNG SIÊU ÂM LUNG BỤNG
Bà Nguyễn Thị Lương, Quận BT
ĐT: 028.32551440
BS. LÊ ĐỒNG CỤC
BS. TRƯƠNG ANH TRƯ
BS. NGUYỄN LĨNH TRANG
CK. CHẨN ĐOÁN HÌNH ẢNH

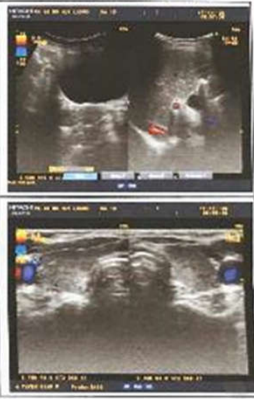
PHIẾU SIÊU ÂM MÀU

Họ và Tên: GIỚI **F** TUỔI **69**
Chẩn đoán: **KIỂM TRA**
Bác sĩ điều trị:

KẾT QUẢ SIÊU ÂM MÀU

MÔ TẢ TỔN THƯƠNG:
GAN: không to, cấu trúc echo dày đồng nhất, bờ đều, không tổn thương khu trú.
MẬT: tối mật không to, không sỏi, vách mỏng. Đường mật trong và ngoài gan không sỏi, không dẫn. Ống mật chủ không sỏi, không dẫn.
TỤY: không to, cấu trúc đồng nhất. Ống tụy chính không dẫn.
LÁCH: không to, đồng nhất.
THẬN HAI BÊN: không to, không sỏi, không ứ nước. Niệu quản hai bên không dẫn.
BÀNG QUANG: vách mỏng, không sỏi, không bướu.
TỬ CUNG:teo nhỏ Dap = 23mm, đồng nhất. Nội mạc mỏng.
Buồng trứng hai bên: không bướu.
Không hạch bụng – chậu hai bên. Dịch ổ bụng (-).
TUYẾN GIÁP: Không to, echo dày đồng nhất, không tổn thương khu trú.
Tuyến mang tai và dưới hàm hai bên: bình thường.
Hạch dưới hàm, góc hàm và tam giác cổ sau hai bên có vài khối echo kém, giới hạn rõ, kt = 5 - 13mm, còn rốn hạch.
TUYẾN VỮ: Mô vú hai bên dày, chủ yếu mô sợi, lớp mỡ dưới da mỏng, không tổn thương bướu.
Vòng trung tâm vú hai bên có các hình ảnh dẫn các ống tuyến vú, đk = 1.4 - 2.1mm.
Hạch nách hai bên có vài khối echo kém, giới hạn rõ, kt = 6 - 15mm, còn rốn hạch.

HÌNH ẢNH SIÊU ÂM MÀU



CẢM NHẬN: SIÊU ÂM BỤNG BÌNH THƯỜNG.
HẠCH CỔ HAI BÊN DẠNG HẠCH VIÊM.
KHÔNG TỔN THƯƠNG KHU TRÚ TRÊN SIÊU ÂM TUYẾN VỮ.
HẠCH NÁCH HAI BÊN DẠNG HẠCH VIÊM.

Lời dặn của BS. chuyên khoa:

Ngày 17 tháng 11 năm 2020
BÁC SĨ CHUYÊN KHOA
BS.

TÁI KHÁM VUI LÒNG MANG THEO HỒ SƠ CŨ



CÔNG TY TNHH Y TẾ HÒA HẢO
PHÒNG KHÁM ĐA KHOA
KHOA XÉT NGHIỆM (MEDIC - LAB)
Hotline: (08) 8884 8884 - 1900 6497
258 Hòa Hảo - P.4 - Q.10 - TP.HCM
TĐT: (08) 3927 0284 (Đt: 134) - Fax: (08) 3927 1224
Email: admin@medic-lab.com
www.medic-lab.com/www.medic-lab.com.vn

PID: 2925421 S.T.T.: 437
Ngày giờ đăng ký: 08/22/20 17/11/2020
Ngày giờ lấy mẫu: 08/36/15 17/11/2020
PHIẾU KẾT QUẢ XÉT NGHIỆM
(Bản in theo yêu cầu - ngày 04/2018) - Phiên bản 1.0

Họ tên:
Địa chỉ:
Đơn vị: **Medic**

BS yêu cầu:

TÊN XÉT NGHIỆM	KẾT QUẢ	KHOẢNG THAM CHIẾU	MÃ QT
I. HUYẾT HỌC / ĐỒNG MÁU - HEMATOLOGY / COAGULATION			
NFS(C.B.C)(CÔNG THỨC MÁU)	*		
WBC	7.33	(4.0 - 10.0) $10^9/L$	QTSH019
% Neu	48.0	(40 - 74 %)	
% Lym	35.5	(19 - 48 %)	
% Mono	6.2	(3 - 9 %)	
% Eos	9.8	(0 - 7 %)	
% Baso	0.5	(0 - 1.2 %)	
# Neu	3.51	(1.7 - 7.0) $10^9/L$	
# Lym	2.59	(1.0 - 4.0) $10^9/L$	
# Mono	0.45	(0.1 - 1.0) $10^9/L$	
# Eos	0.72 H	(0 - 0.5) $10^9/L$	
# Baso	0.04	(0 - 0.2) $10^9/L$	
RBC	4.65	(3.80 - 5.00) $10^{12}/L$	QTSH020
Hb	13.5	(12 - 18 g/dL)	
Hct	40.0	(35 - 52 %)	
MCV	86.0	(80 - 97 fL)	
MCH	29.1	(26 - 32 pg)	
MCHC	33.8	(31 - 36 g/dL)	
RDW	13.3	(11.0 - 15.7 %)	
PLT	329	(130 - 400) $10^9/L$	QTSH021
MPV	7.4	(6.30 - 12.0 fL)	
II. VI SINH/NƯỚC TIỂU THƯỜNG QUI - MICROBIOLOGY/URINE ANALYSIS			
URINARY ANALYSIS:	*		QTSH044
1) Chemistry (Sinh Hóa) :			
Glucose	NEG	(mmol/L)	
Bilirubin	NEG	(μ mol/L)	
Ketone	NEG	(mmol/L)	
Spe-Gravity	1.004 L	(1.000-1.030)	
Blood	NEG	(NITRATES)	
pH	7.0	(4.6-8.0)	

Lấy mẫu tại nhà:
0935 365 116

THỜI GIỚI HẠN KẾT QUẢ TRONG VÒNG:
1. 15 phút cho các xét nghiệm thường quy (Chẩn đoán, huyết học...)
2. 100 phút cho các xét nghiệm chuyên sâu (Vi sinh, miễn dịch...)

1. Xét nghiệm đã được công nhận ISO 15189:2013
2. *** Kết quả báo động
3. Kết quả chỉ có giá trị tham khảo xét nghiệm khác tại

Số trang 1/3

Hi: High - L: Low



CÔNG TY TNHH Y TẾ HÒA HẢO
PHÒNG KHÁM ĐA KHOA
KHOA XÉT NGHIỆM (MEDIC - LAB)
Hotline: (08) 8884 8884 - 1900 6497
258 Hòa Hảo - P.4 - Q.10 - TP.HCM
TĐT: (08) 3927 0284 (Đt: 134) - Fax: (08) 3927 1224
Email: admin@medic-lab.com
www.medic-lab.com/www.medic-lab.com.vn

PID: 2925421 S.T.T.: 437
Ngày giờ đăng ký: 08/22/20 17/11/2020
Ngày giờ lấy mẫu: 08/36/15 17/11/2020
PHIẾU KẾT QUẢ XÉT NGHIỆM
(Bản in theo yêu cầu - ngày 04/2018) - Phiên bản 1.0

Họ tên:
Địa chỉ:
Đơn vị: **Medic**

BS yêu cầu:

TÊN XÉT NGHIỆM	KẾT QUẢ	KHOẢNG THAM CHIẾU	MÃ QT
Protein			
Protein	NEG	(g/L)	
Urobilinogen			
Urobilinogen	NEG	(μ mol/L)	
Nitrite			
Nitrite	NEG	(NEGATIVE)	
Leucocytes			
Leucocytes	NEG	(NEGATIVE)	
Color			
Color	Yellow		
Clarity			
Clarity	Clear		
2) Urine Sediment (Cặn Lắng):			
Red Blood Cells	0	(0 - 15)	
Leucocytes	0	(0 - 15)	
Calcium oxalate monohydrate	0	(0 - 6)	
Calcium oxalate dihydrate	0	(0 - 6)	
Amor. Phosphate	0	(0 - 6)	
Uric acid	0	(0 - 6)	
Casts	0	(0 - 6)	
Epithelial Cells	0	(0 - 10)	
Bacteria	1	(0 - 130)	
III. SINH HOA - BIOCHEMISTRY			
Bilirubin T	0.710	(0.10 - 1.10 mg/dL)	QTSH063
Bilirubin D	0.150	(0.10 - 0.40 mg/dL)	QTSH062
Bilirubin I	0.560	(0.20 - 0.70 mg/dL)	QTSH062
IONOGRAMME:			
Na	137.0	(130 - 145 mmol/L)	QTSH067
K	3.93	(3.40 - 5.1 mmol/L)	
Ca	2.30	(2.1 - 2.80 mmol/L)	
Cl	108.0	(96 - 108 mmol/L)	
SGOT (AST) ¹	21.38	(< 35 U/L)	QTSH005
SGPT (ALT)	10.53	(3 - 30 U/L)	QTSH013
Urea/ Serum ¹	17.95	(15 - 49 mg/dL)	QTSH002
Độ Lọc Cầu Thận (CKD-EPI)			
Creatinin/Serum	0.470 L	(M: 0.6 - 1.3; F: 0.5 - 1.1 mg/dL)	QTSH027
eGFR (CKD-EPI)	101	(\geq 90 mL/min/1.73 m ²)	

Lấy mẫu tại nhà:
0935 365 116

THỜI GIỚI HẠN KẾT QUẢ TRONG VÒNG:
1. 15 phút cho các xét nghiệm thường quy (Chẩn đoán, huyết học...)
2. 100 phút cho các xét nghiệm chuyên sâu (Vi sinh, miễn dịch...)

1. Xét nghiệm đã được công nhận ISO 15189:2013
2. *** Kết quả báo động
3. Kết quả chỉ có giá trị tham khảo xét nghiệm khác tại

Số trang 2/3

Hi: High - L: Low



5

18/2/2023



CÔNG TY TNHH Y TẾ HÒA HẢO - PHÒNG KHÁM ĐA KHOA
Địa chỉ : 254 Hòa Hảo, Phường 4, Quận 10, TP. HCM
Điện thoại : 028.39270284 ; Fax : 028.39272543
Email : hoahao254@medic.com.vn ; Website : www.medic.com.vn



2925421

ĐIỆN TÂM ĐỒ - ĐIỆN TOÁN (DIGITAL ELECTRO CARDIOGRAPHY)

ID : 2925421 STT : 129

Bệnh nhân

Địa chỉ

Bác sĩ chỉ định : Ngày DK : 17/11/2020 09:04

Lâm sàng : KẾT QUẢ

PHÂN TÍCH ECG (ANALYSIS) :

aQRS: 45 Rhythm: XOANG Rate: 65 Interval: PR: 0.16 QRS: 0.08 QT: 0.36

PWave : Ext. Leads BT

: Pre. Leads BT

QRS Complex : Ext. Leads BT

: Pre. Leads BT

ST Segments : Ext. Leads BT

: Pre. Leads BT

TWave : Ext. Leads BT

: Pre. Leads BT

UWave : Ext. Leads BT

: Pre. Leads BT

KẾT LUẬN : THIẾU NĂNG VẠNH

[Quét QR Code để xem KQ]



Tp. Hồ Chí Minh, ngày 17/11/2020 09:47
(Bác sĩ đã ký)

Đây là kết quả được xử lý tự động từ hệ thống Medic. Bản giấy Bác sĩ đã ký trả bệnh nhân.



CÔNG TY TNHH Y TẾ HÒA HẢO - PHÒNG KHÁM ĐA KHOA
Địa chỉ : 254 Hòa Hảo, Phường 4, Quận 10, TP. HCM
Điện thoại : 028.39270284 ; Fax : 028.39272543
Email : hoahao254@medic.com.vn ; Website : www.medic.com.vn



2925421

Khoa : Khoa Nội Soi Tiêu Hóa - Máy: Olympus GIF240

KẾT QUẢ NỘI SOI

[Quét QR Code để xem KQ]

ID : 2925421 Ngày DK: 17/11/2020

Họ và tên

Địa chỉ

0

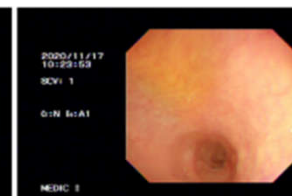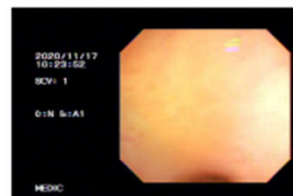Lâm sàng : KIỂM TRA

Bác sĩ chỉ định : CHÍNH

BV chỉ định : MEDIC

VÙNG KHẢO SÁT : NS DẠ DÀY - TÁ TRĂNG

- Thực quản: niêm mạc bình thường, không hẹp, không bướu.
- Đường Z cách cung rỗng : 38 cm.
- Dạ dày:
 - Tâm vị: bình thường
 - Phình vị: bình thường
 - Thân dạ dày: bình thường
 - Hàng vị: Tuyến môn vị: CÓ NHIỀU CHỖ VIÊM ĐỎ (PHOTO)
 - Môn vị: tròn đều, không hẹp
 - Bờ cong nhỏ: bình thường
 - Bờ cong lớn: bình thường
- Hành tá tràng: bình thường



KẾT LUẬN : VIÊM DẠ DÀY

Tp. Hồ Chí Minh, ngày 17/11/2020
(Bác sĩ đã ký)

Đây là kết quả được xử lý tự động từ hệ thống Medic. Bản giấy Bác sĩ đã ký trả bệnh nhân.





CÔNG TY TNHH Y TẾ HÒA HẢO - PHÒNG KHÁM ĐA KHOA
Địa chỉ : 254 Hòa Hảo, Phường 4, Quận 10, TP. HCM
Điện thoại : 028.39270284 ; Fax : 028.39272543
Email : hoahao254@medic.com.vn ; Website : www.medic.com.vn



2925421

KẾT QUẢ

[Quét QR Code để xem KQ]

ID : 2925421 Ngày ĐK: 17/11/2020
Họ và tên :
Địa chỉ :

Lâm sàng : SÓN TIỂU STRESS
Bác sĩ chỉ định : BS CHÍNH
RV chỉ định : RV LƯNG BỤNG

VÙNG KHẢO SÁT : ĐO ÁP LỰC ĐỒ BÔNG DÀI 3 KÈNH

ĐẶT THÔNG NIÊU ĐẠO 16FR DỄ
NƯỚC TIỂU TỒN LƯU RUY # 10ml
Pdet CƠ BÀN # 1cmH₂O
DUNG TÍCH BANG QUANG Vmax # 431ml
CẢM GIÁC MẮC TIỂU KHÍ V # 313ml, Pdet # 2cmH₂O
CẢM GIÁC MẮC TIỂU NHIỀU KHÍ V # 359ml, Pdet # 5cmH₂O
CẢM GIÁC MẮC TIỂU KHÔNG NHÌN ĐƯỢC KHÍ V # 430ml, Pdet # 11cmH₂O
TEST H₂O (-)
Pdet TĂNG THÀNH ĐỈNH # 15-17cmH₂O TRONG THỊ TỔNG XUẤT, NƯỚC TIỂU XÌ THEO SONDE RA NGOÀI

KẾT LUẬN : GHI NHẬN : DUNG TÍCH BANG QUANG # 431ml, Pdet THỊ TỔNG XUẤT # 15-17cmH₂O.
TEST GẮNG SỨC (-)

Tp. Hồ Chí Minh, ngày 17/11/2020
(Bác sĩ đã ký)

Đây là kết quả đang xử lý tự động từ hệ thống Medic. Xin giấy Bác sĩ đã ký trả bệnh nhân.

NGUYEN THI TUYET 2925421 - Filling Cystometry

17/11/2020 - 11:56

Investigator :


PHONG KHAM HOA HAO

Date of Birth : 11/11/1991

Sex : Female

Age : 29

Pump 92.0 ml/min



Filling phase Results

Parameter	Unit	Value	Unit	Value	Unit	Value	Unit	Value
Unit	ml	cmH ₂ O	cmH ₂ O	cmH ₂ O	ml/cmH ₂ O	ml/s		
Filling Start	0.0	5.5	6.5	0.0	N/A	0.2	6	
First Break	310.1	54.9	10.9	1.6	200.0	8.16	6	
Normal Break	360.6	19.1	16.6	3.6	16.7	2.0	6	
Strong Break	350.6	17.8	16.4	1.4	N/A	7.13	6	
Urgency	380.0	54.5	43.7	10.0	2.5	7.36	6	
Cystometric Capacity	430.0	57.8	64.0	26.4	N/A	8.96	6	
Filling End	431.7	49.2	44.3	4.9	0.1	8.40	6	

Results

Parameter	Unit	Value	Unit	Value	Unit	Value
Unit	ml/s	cmH ₂ O	cmH ₂ O	cmH ₂ O	ml	
Filling Start	0.2	5.5	6.5	0.0	0.0	
First Break	8.16	54.9	10.9	1.6	310.1	
Normal Break	7.13	19.1	16.6	3.6	360.6	
Strong Break	7.13	17.8	16.4	1.4	350.6	
Urgency	7.36	54.5	43.7	10.0	380.0	
Cystometric Capacity	8.96	57.8	64.0	26.4	430.0	
Filling End	8.40	49.2	44.3	4.9	431.7	

Page 1 of 2

UAT

Print : 17/11/2020 - 12:08:41



7

18/2/2023



CÔNG TY TNHH Y TẾ HÒA HẢO - PHÒNG KHÁM ĐA KHOA
Địa chỉ : 254 Hòa Hảo, Phường 4, Quận 10, TP. HCM
Điện thoại : 028.39270284 - 028.39272136
Email : hoahao254@medic.com.vn, Website : www.medic.com.vn



2925421

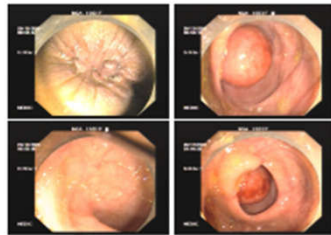
KẾT QUẢ NỘI SOI

[Quét QR Code để xem KQ]

ID : 2925421 Ngày BK: 26/12/2020
Họ và tên :
Địa chỉ :
Lâm sàng : KIỂM TRA
Bác sĩ chỉ định :
BV chỉ định : BV LUNG BƯƠU

VÙNG KHẢO SÁT : NS ĐẠI TRÀNG CÓ GÂY MỀ

- ĐẠI TRÀNG CHUẨN RI SACH (BOSTON 9 ĐIỂM)
- SOI TỚI MANH TRĂNG - ĐƯA MÁY SOI # 5 cm ĐOẠN CUỐI HỒI TRĂNG: NIÊM MẠC BÌNH THƯỜNG.
- 1. Màng ruột trắng - bình thường.
- 2. Manh tràng: CÓ 1 TỖN THƯƠNG DẠNG U DƯỚI NIÊM D # 30mm. BỀ MẶT TRON LẮNG, SINH THIẾT
- 3. Đại tràng lên --> Đại tràng sigma : bình thường.
- 4. Trực tràng : bình thường.
- 5. Hậu môn : CÓ MÁU DA THỪA



KẾT LUẬN : TỖN THƯƠNG DẠNG U DƯỚI NIÊM MANH TRĂNG CHƯA RÕ BẢN CHẤT, CÓ THỂ LÀ LIPOMA DA THỪA HẬU MÔN NHỎ LẤY KQPBL THEO HẸN

Đề nghị :

Tp. Hồ Chí Minh, ngày 26/12/2020
(Bác sĩ đã ký)

12

BS

Đây là kết quả được số trả tự động từ hệ thống Medic. Bản giấy Bác sĩ đã ký trả bệnh nhân.



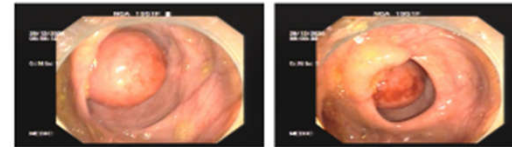
CÔNG TY TNHH Y TẾ HÒA HẢO - PHÒNG KHÁM ĐA KHOA
Địa chỉ : 254 Hòa Hảo, Phường 4, Quận 10, TP. HCM
Điện thoại : 028.39270284 - 028.39272136
Email : hoahao254@medic.com.vn, Website : www.medic.com.vn



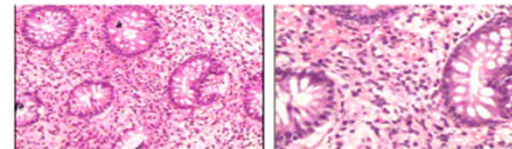
MS : H2020016054

PHIẾU CHẨN ĐOÁN GIẢI PHẪU BỆNH

ID Medic : 2925421 Ngày nhận mẫu: 26/12/2020 16:06 [Quét QR Code để xem KQ]
Bệnh nhân :
Địa chỉ :
Bác sĩ chỉ định : Bs
Bệnh Viện : CTINHYYT HÒA HẢO / DSA
Lâm sàng : Tồn thương dạng u dưới niêm manh tràng chưa rõ bản chất có thể là lipoma
GPB ĐẠI THỂ : Mỡ 0,2 cm



GPB VI THỂ :
Mẫu thử là niêm mạc manh tràng với tuyến bình thường hay tăng sản lành tính kèm thâm nhập tế bào viêm mạn tính trong mô đệm. Không thấy lớp cơ niêm và lớp dưới niêm mạc trên mẫu thử này. Không có tế bào ác tính trên mẫu thử.



KẾT LUẬN : VIÊM MANH TRĂNG MẠN TÍNH KHÔNG ĐẶC HIỆU. (K63.9)

Tp. Hồ Chí Minh, ngày 28/12/2020

T

Để điều trị đạt hiệu quả tối, BS điều trị cần kết hợp kết quả này với đặc điểm lâm sàng và với các xét nghiệm khác. Nếu có thắc mắc về kết quả này, xin BS điều trị liên lạc với chúng tôi trong vòng 15 ngày kể từ ngày lấy, qua điện thoại : 0903501150 (WhatsApp, Zalo, Viber)





CÔNG TY TNHH Y TẾ HÒA HẢO
PHÒNG KHÁM ĐA KHOA
(Tên cũ: TRUNG TÂM CHẨN ĐOÁN Y KHOA - MEDIC)
254 Hòa Hảo, P.4, Q.10, TP.HCM
ĐT: 028.39270284 - 028.39272136
Email: hoahao254@medic.com.vn - Website:
www.medic.com.vn

CÔNG TY TNHH Y TẾ HÒA HẢO
PHÒNG KHÁM ĐA KHOA
KHOA X QUANG



Họ và tên : Tuổi : **69** Giới : **Nữ** Số KTC : **1** ID: **2925421**
Địa chỉ : Số TT : **499**
Bác sĩ định : **BS Chính** Ngày DK : 26/12/2020
Lâm sàng : **Đau HC (T)** Giờ DK : 10:27 AM KQ : 11:27 AM

XQ Đại Tràng CQ Baryte [Film Lớn]

Khuong đại tràng	: không thấy ảnh động/ khuyết thuốc tương phản .
Dạng	: Không có ảnh bất thường
Vị trí	: Không có ảnh bất thường
Nhu động	: thuốc tương phản qua hồi tràng
Niêm mạc	: Không có ảnh bất thường
Số rãnh nếp	: Không có ảnh bất thường
Vùng cạnh Đ.tràng	: Không có ảnh bất thường
Hình bất thường	: Không có ảnh bất thường

Cẩn nghĩ : **Không phát hiện bệnh lý trên phim đại tràng cản quang.**

Đề nghị : **kết hợp MSCT đại tràng, nội soi đại tràng nếu nghi ngờ.**

Hướng dẫn lấy ảnh số:

- Để lấy hình ảnh XQ dạng số, sử dụng điện thoại thông minh có phần mềm quét QR Code (QR Code Scanner) hoặc các phần mềm Zalo, Viber... quét mã code được in phía trên.
- Android: Vào mục tải ứng dụng (CH Play hoặc Play Store), tìm QR Code Scanner.
- iOS: Từ iOS7, dùng camera quét, điện thoại dúi củ, vào Apple Store, tìm QR Code.

Ngày 26 tháng 12 năm 2020
Bác sĩ X Quang





CÔNG TY TNHH Y TẾ HÒA HẢO - PHÒNG KHÁM ĐA KHOA
Địa chỉ: 254 Hòa Hảo, Phường 4, Quận 10, TP. HCM
Điện thoại: 028.39276264 - 028.39272136
Email: hohao254@medic.com.vn; Website: www.medic.com.vn



2925421

KẾT QUẢ NỘI SOI

[Quét QR Code để xem KQ]

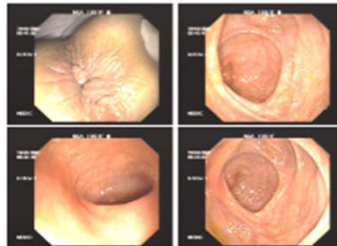
ID : 2925421 Ngày ĐK: 19/01/2021
Họ và tên :
Địa chỉ :

Lâm sàng : TD K DT
Bác sĩ chỉ định : BS CHÍNH
BV chỉ định : BV UNG BƯU

VÙNG KHẢO SÁT : NS ĐẠI TRÀNG CÓ GÂY MỀ

SOI QUA MIỆNG HỒI TRĂNG 5cm : NIÊM MẠC BÌNH THƯỜNG, KHÔNG THẤY U BƯỚU (PHOTO 1)

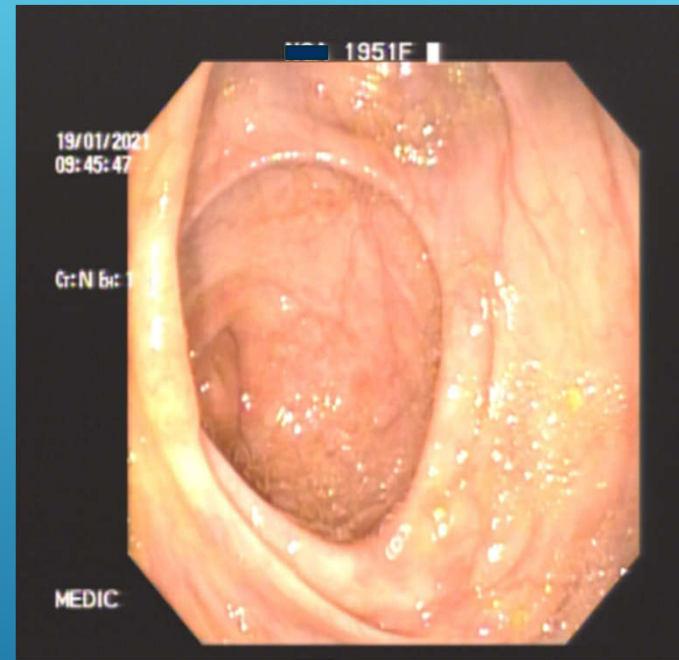
1. Miệng hồi tràng : bình thường (PHOTO 2).
2. Manh tràng : bình thường, KHÔNG THẤY U BƯỚU (PHOTO 3).
3. Đại tràng lên : bình thường.
4. Đại tràng góc gan : bình thường.
5. Đại tràng ngang : bình thường.
6. Đại tràng góc lách : bình thường.
7. Đại tràng xuống : bình thường.
8. Đại tràng sigma : bình thường.
9. Trực tràng : bình thường.
10. Hậu môn : CÓ MÀU DA THỪA NHỎ (PHOTO 4)



KẾT LUẬN: NỘI SOI KHUANG ĐẠI TRÀNG BÌNH THƯỜNG
DA THỪA HẬU MÔN

Tp. Hồ Chí Minh, ngày 19/01/2021
(Bác sĩ đã ký)

Đây là kết quả được xử trí tự động từ hệ thống Medic. Bản giấy Bác sĩ đã ký trả bệnh nhân.



10
18/2/2023



CÔNG TY TNHH Y TẾ HÒA HẢO - PHÒNG KHÁM DA KHOA
Địa chỉ : 254 Hòa Hảo, Phường 4, Quận 10, TP. HCM
Điện thoại : 028.39270284 - 028.39272136
Email : hoahao254@medic.com.vn ; Website : www.medic.com.vn



2925421

MEDIC CT SCAN REPORT

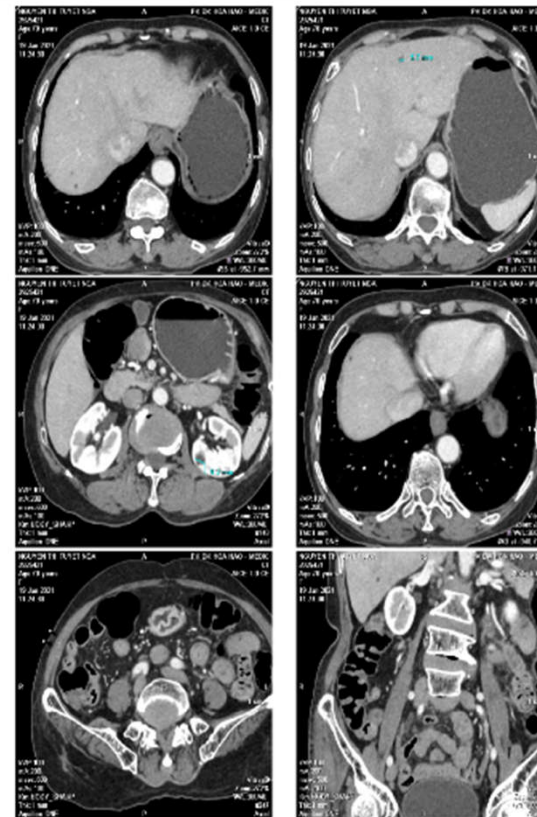
STT : 210119025 Ngày DK : 19/01/2021 07:21 [Quét QR Code để xem QR]
Bệnh nhân :
Địa chỉ :
Bác sĩ chỉ định :
Bệnh viện : Khoa :
LY DO KHAM : TD U DƯỚI NIÊM MẠNH TRẮNG
Máy : MSCT 640 _ 2
Vùng : CT VÙNG BỤNG
Kết quả : Không, sau đó tiêm tương phản
** KẾT QUẢ:
Gan không to, bờ đều, nhu mô gan đồng nhất. Vòi nang gan hai thùy kích thước #3-4mm.
Đường mật trong và ngoài gan không giãn. Túi mật không to, vách mỏng, không sỏi của quang.
Lách và tụy hình dạng kích thước bình thường.
Hạt thận hình dạng kích thước bình thường, không sỏi của quang, không ứ nước. nang thận trái #9mm.
Bàng quang hình dạng kích thước bình thường, vách mỏng.
Không thấy thương tổn rõ rệt thành manh tràng.
Phân phụ bình thường.
Không thấy hạch trong vùng khảo sát.
Không thấy dịch tự do trong vùng khảo sát.
*** KẾT LUẬN:
KHÔNG THẤY THƯƠNG TỔN RÕ RỆT THÀNH MẠNH TRẮNG.
VÀI NANG GAN.
NANG THẬN TRÁI.

Tp. Hồ Chí Minh, ngày 19/01/2021 12:07
(Bác sĩ đã ký)

Dữ liệu kết quả được xử lý tự động từ hệ thống Medic. Bản giấy Bác sĩ đã ký trừ bệnh nhân.

Page 1 of 1

Patient: NGUYEN THI TUYET 1 of 1



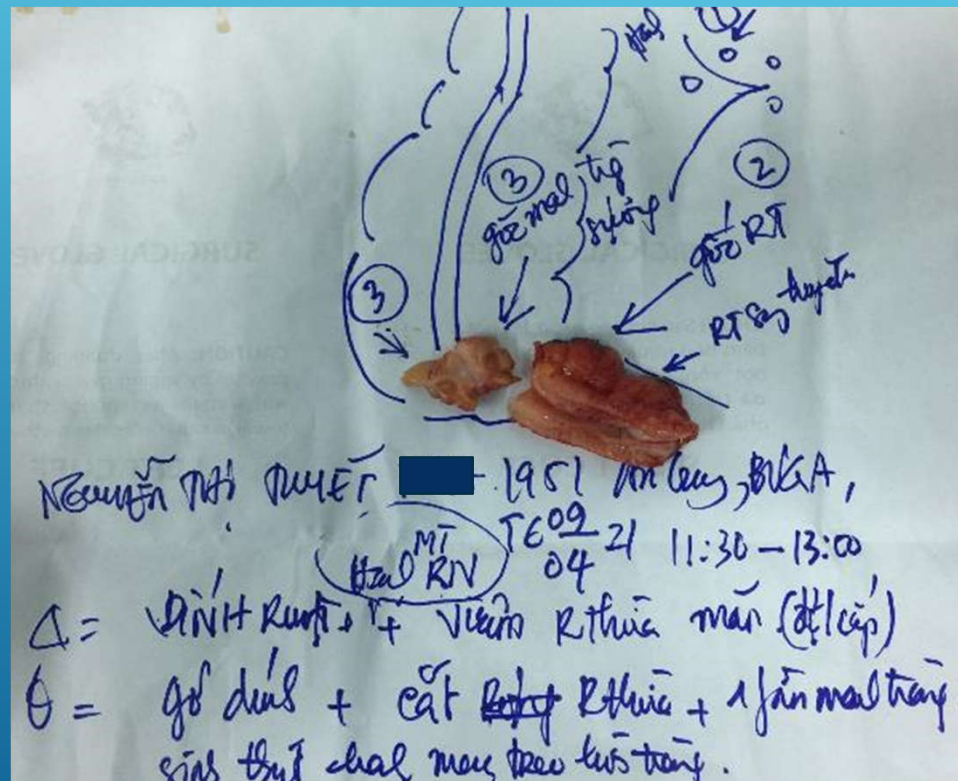
http://localhost/Vital/Reporting/L1/ReportTab.aspx?patient_id=2925421&study_id=1.2.392.200036.9116.2.6.1.12... 1/19/2021



11

18/2/2023

PHẪU THUẬT



BÀN LUẬN



- ▶ Bệnh nhân nội soi đại tràng phát hiện U manh tràng, nhưng các phương pháp khác không phát hiện.
- ▶ Sau khi sinh thiết U dưới niêm kiểm tra lại không thấy tổn thương nên nghĩ nhiều là Nang manh tràng.
- ▶ Phẫu thuật sẽ cho chúng ta kết quả sau cùng và điều trị hết triệu chứng đau của bệnh nhân.



KẾT LUẬN

- ▶ Cần kết hợp nhiều phương pháp cận lâm sàng để chẩn đoán.
- ▶ Cần kiểm tra lại tổn thương nếu còn nghi ngờ.
- ▶ Tổn thương dạng nang thường xẹp sau khi sinh thiết.
- ▶ Phẫu thuật sẽ cho kết quả chính xác nhất, đồng thời cũng là phương pháp điều trị cho bệnh nhân.



XIN CHÂN THÀNH CẢM ƠN