



DỊ VẬT PHẪI QUẢN

BS. Trương Tuấn Nhật
PK. Phổi - NSHH



1.Hành chánh:

Họ tên: C 54 tuổi Nữ

Địa chỉ: Thạnh Hóa – Long An

Nghề nghiệp: Giáo viên

ID: 4659750



2.Lý do đến khám: ho khạc đàm máu

3.Bệnh sử:

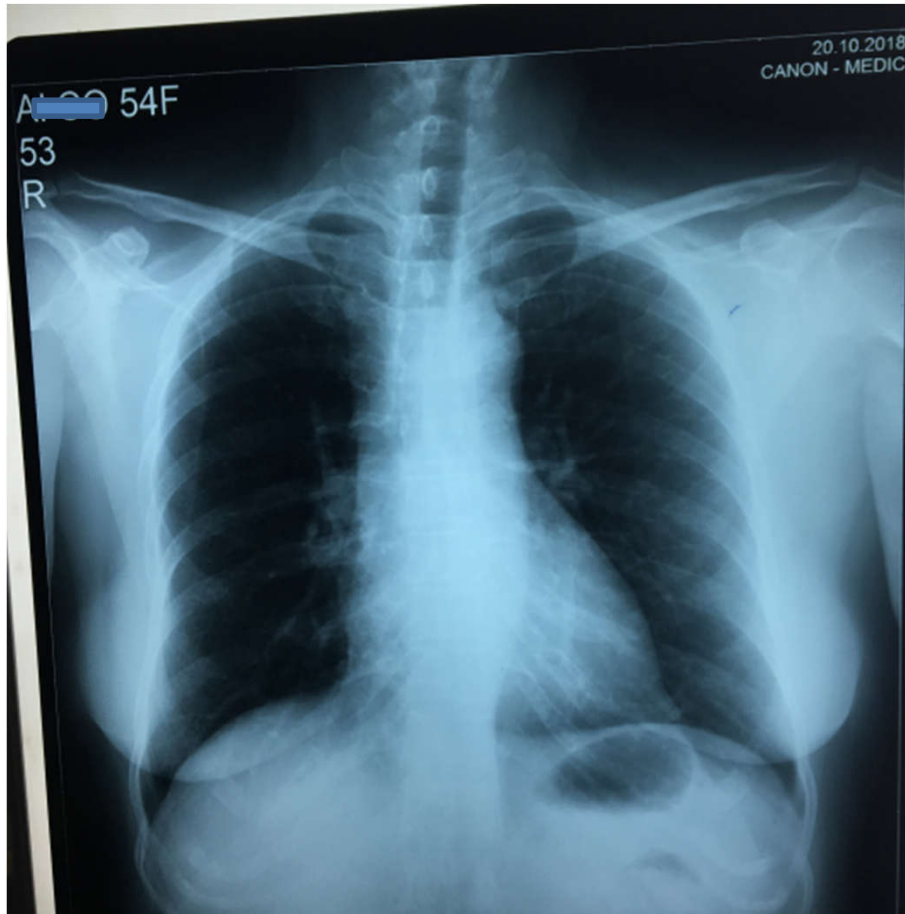
Khoảng 1 tuần trước khi đến khám bệnh nhân có ăn cháo xương heo sau đó bị sặc, không khó thở, không khò khè, không tức ngực.

Cách 2 ngày đến khám thì bệnh nhân ho khạc đàm máu thường xuyên, và khò khè ít, cảm giác khó thở nhẹ, tức ngực, không sốt và đến khám tại MEDIC, được cho làm xét nghiệm đàm tìm BK và Xq ngực.

4. Tiền sử: chưa ghi nhận bệnh lý



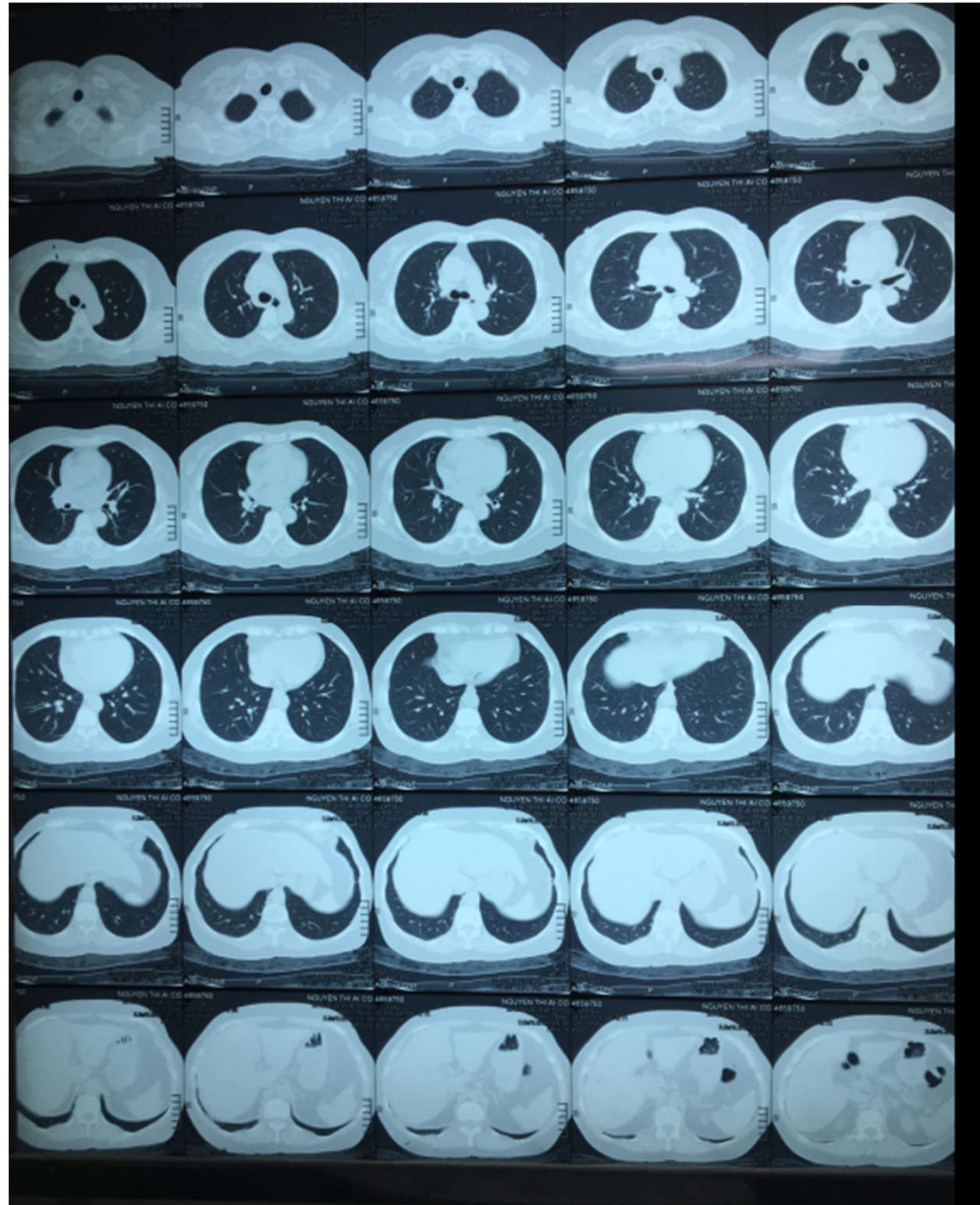
KẾT QUẢ: 2BKTT: AFB(-) VÀ XQ NGỰC THẲNG

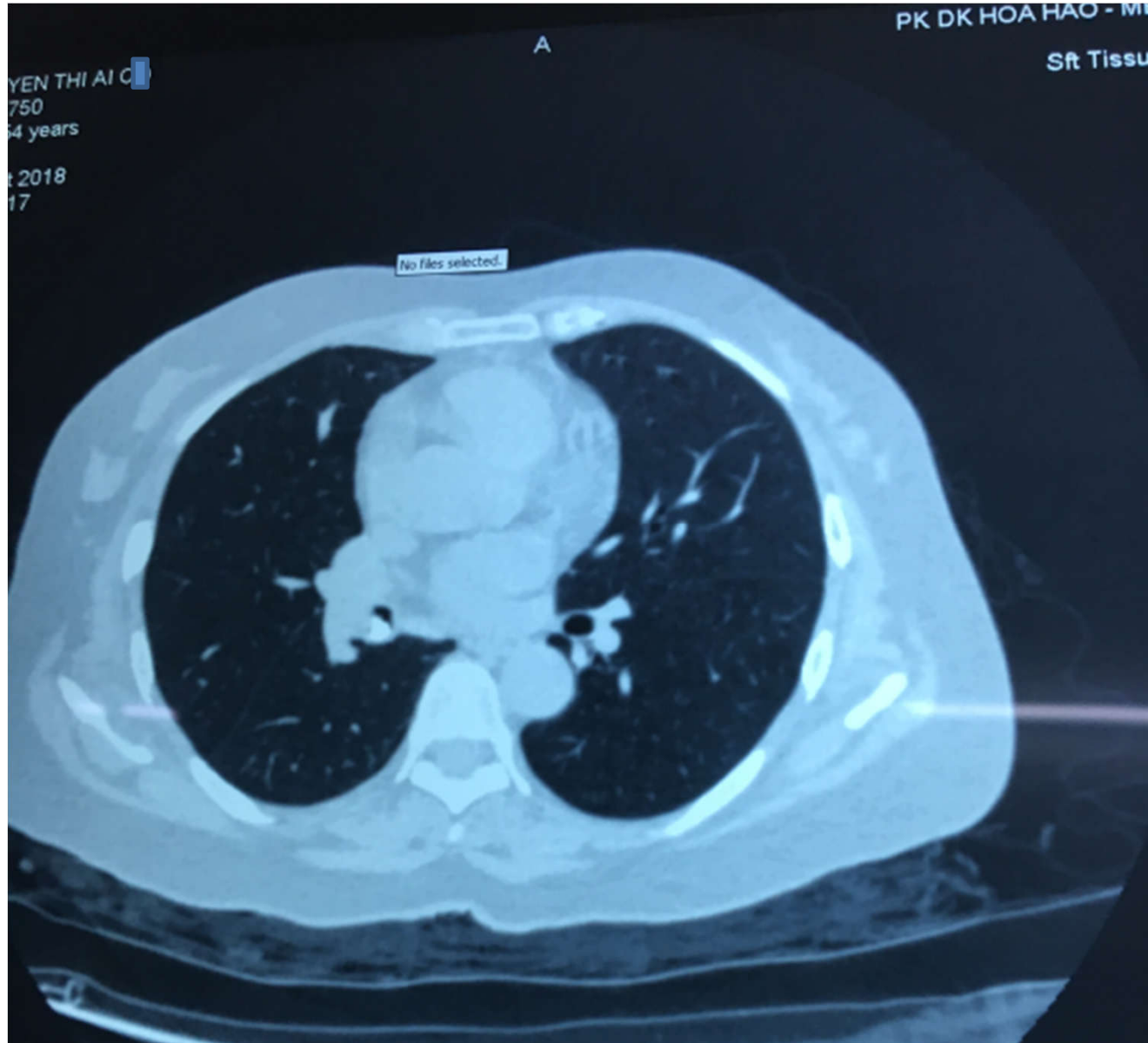


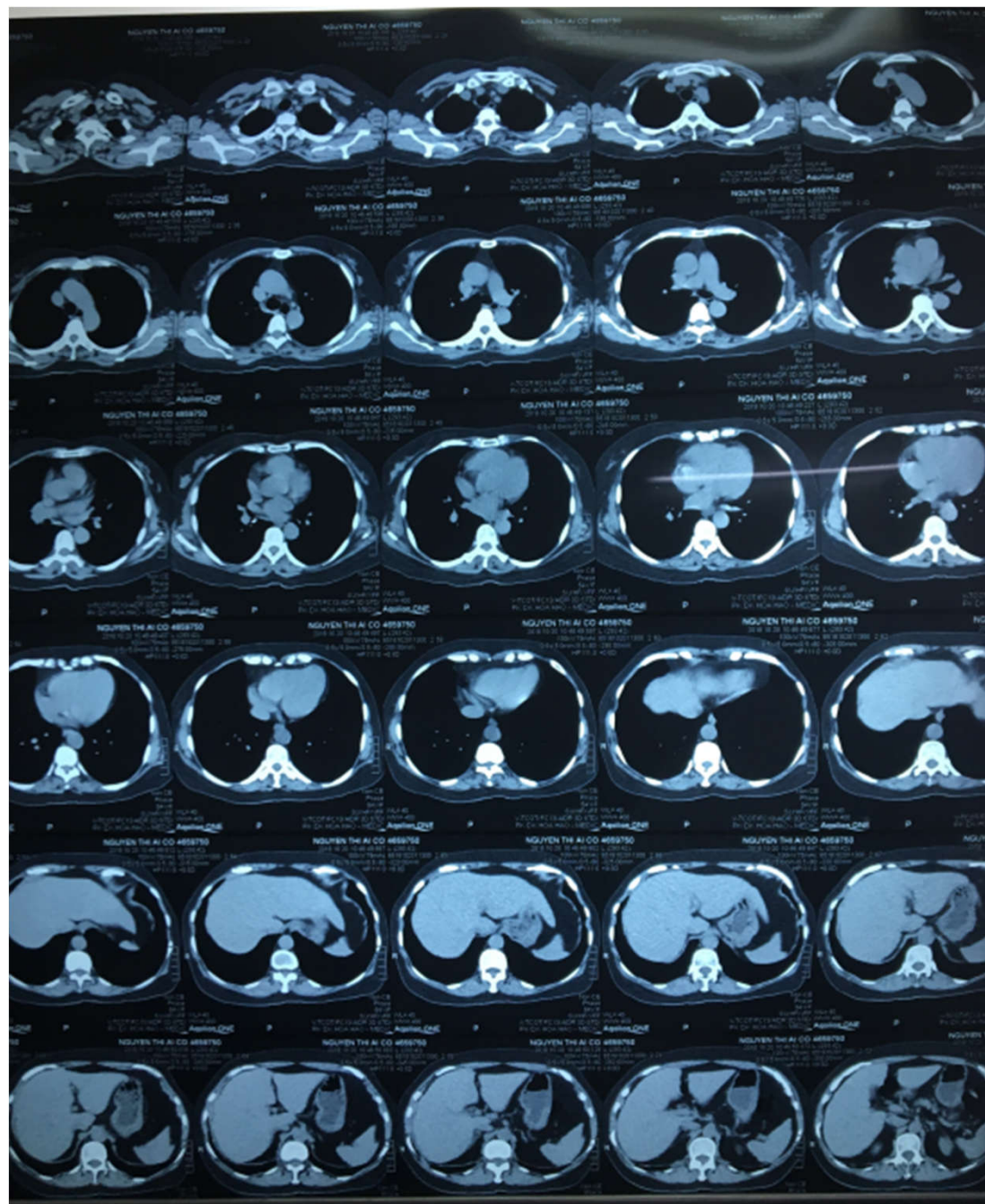
Họ và tên :	Y	Tuổi : 54	Phái : NỮ	Số KTC : 1	Số TT : 53
Địa chỉ :					Ngày ĐK : 20/10/20
Bs chỉ định : yc					Giờ ĐK : 05:17 AM
Lâm sàng :					
Tim Phổi Thẳng					
Thành Ngực	:	Không có ảnh bất thường			
Màng Phổi	:	Không có ảnh bất thường			
Trung Thất	:	Không có ảnh bất thường			
Tim	:	Không có ảnh bất thường			
Động Mạch Chủ	:	Không có ảnh bất thường			
Huyết Phế Quản	:	Không có ảnh bất thường			
Phổi	:	Không có ảnh bất thường			
Cơ Hoành	:	Không có ảnh bất thường			
âm nhĩ :	Không phát hiện bệnh lý tim phổi				

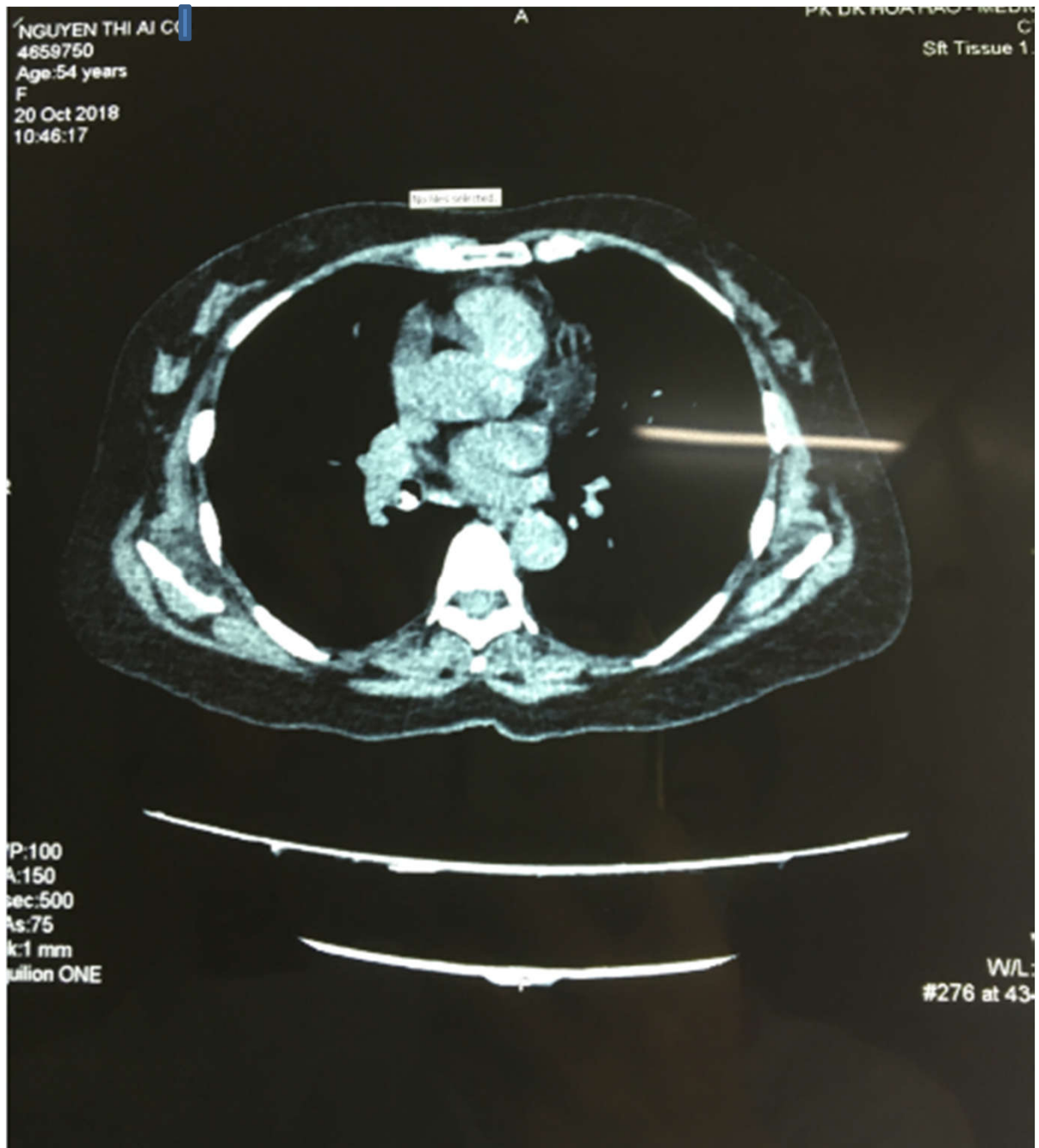


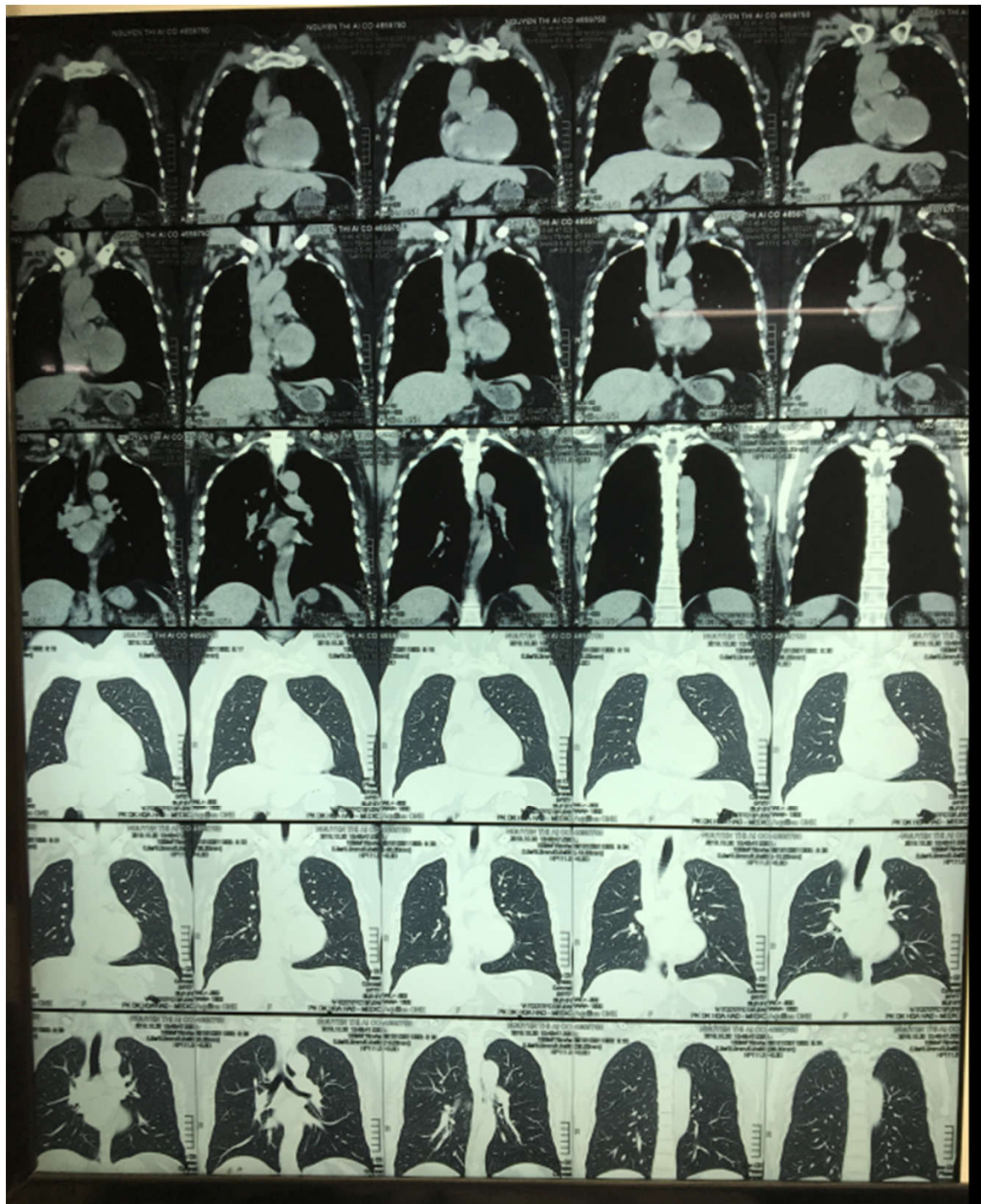CT NGỰC

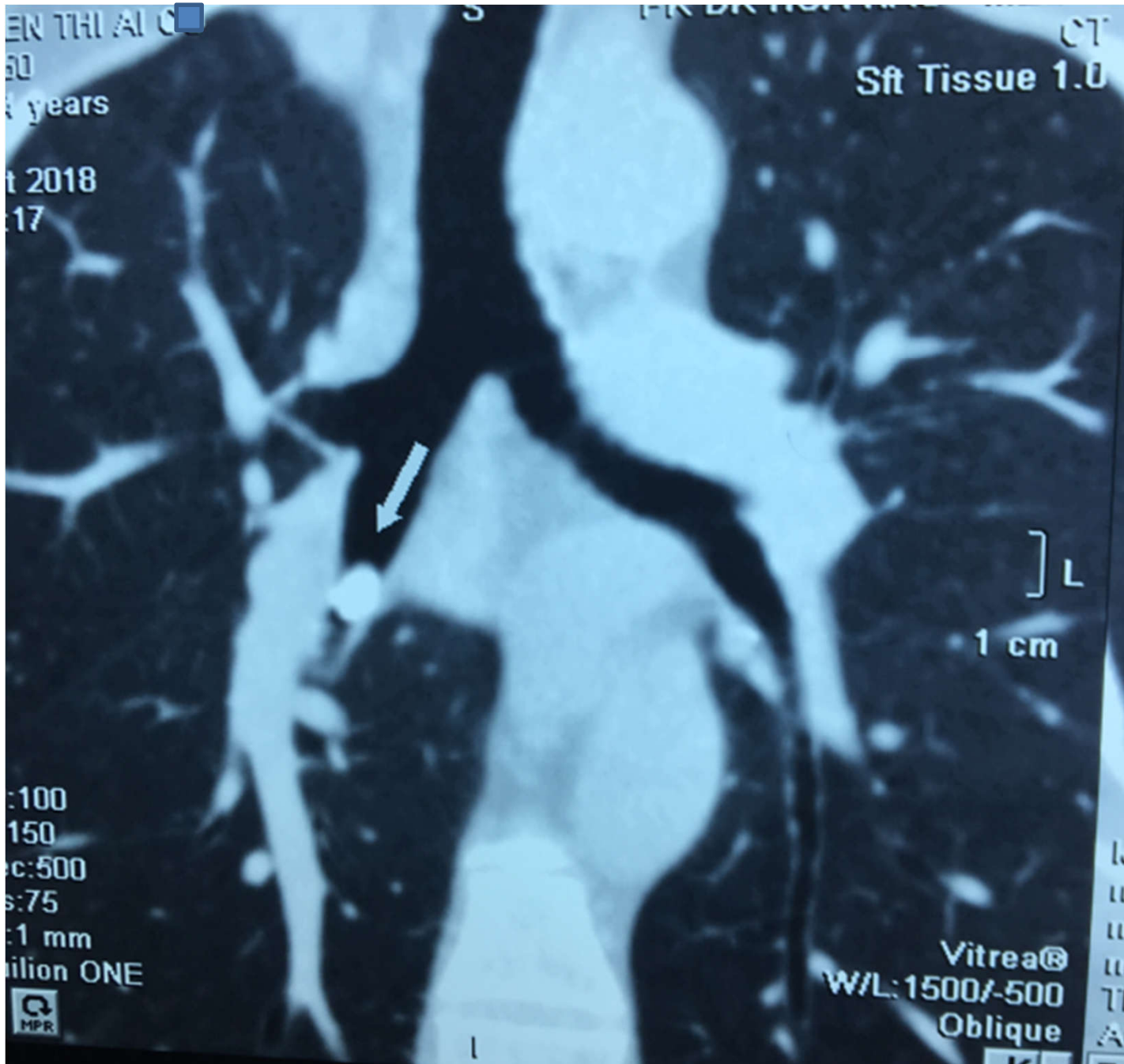














Chẩn đoán:

DỊ VẬT PHẾ QUẢN THÙY DƯỚI PHẢI

→ Bệnh nhân được giới thiệu qua bệnh viện Phạm Ngọc Thạch và được nội soi phế quản.

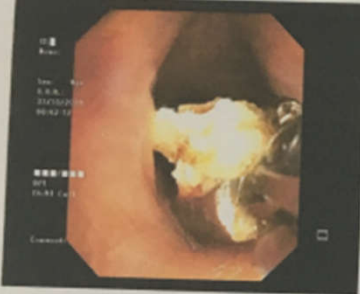
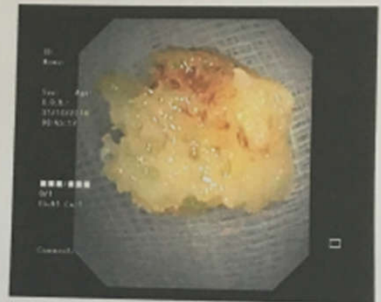


NS PHẪI QUẢN



**PHIẾU TƯỜNG TRÌNH THỦ THUẬT
NỘI SOI PHẪI QUẢN**


Họ và Tên: [Redacted] Tuổi: 1964 Giới: Nữ
Địa chỉ: Long An Số Bệnh Án: 17143919
Định Bệnh Trước: Soi dị vật đường thở Khoa: PK Giường: 0

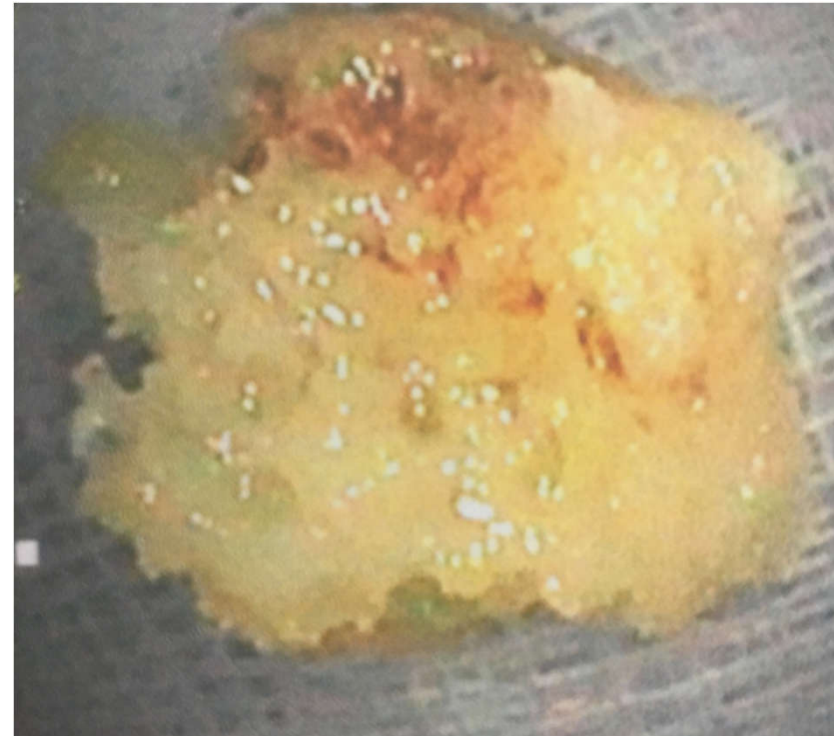
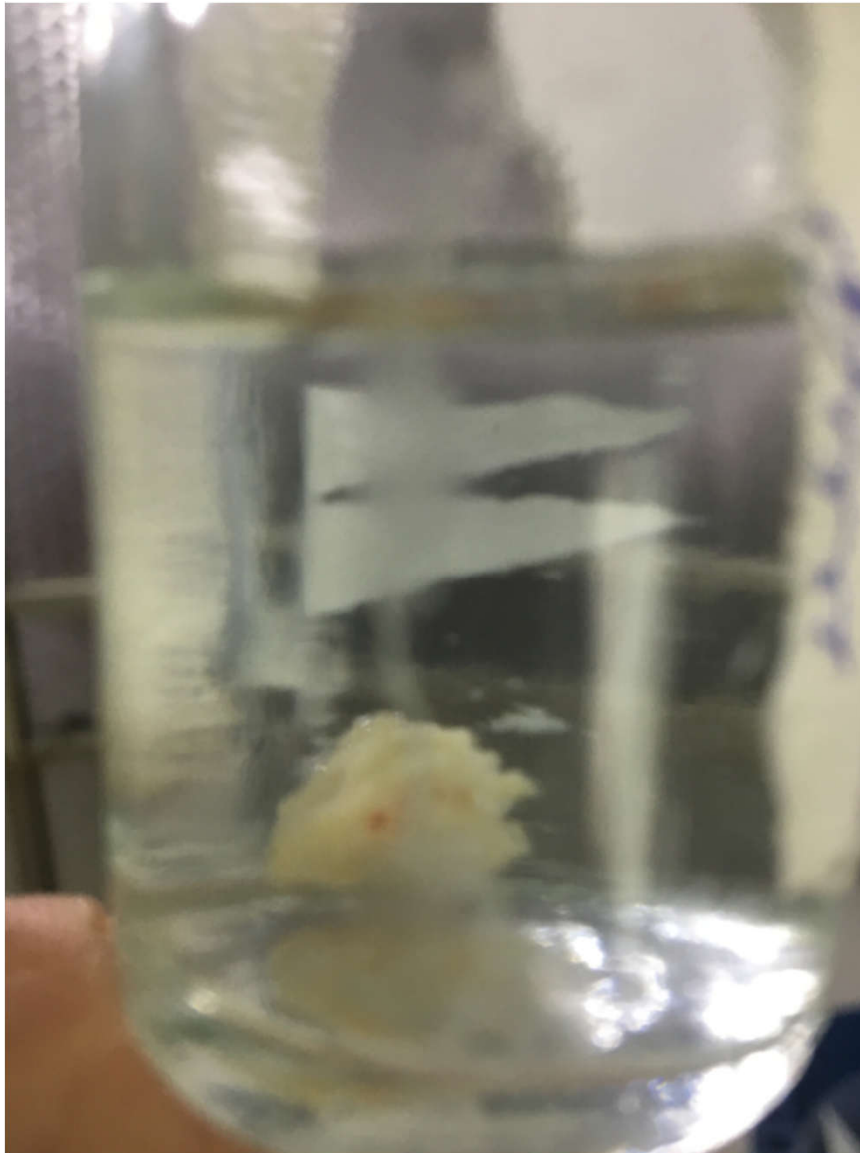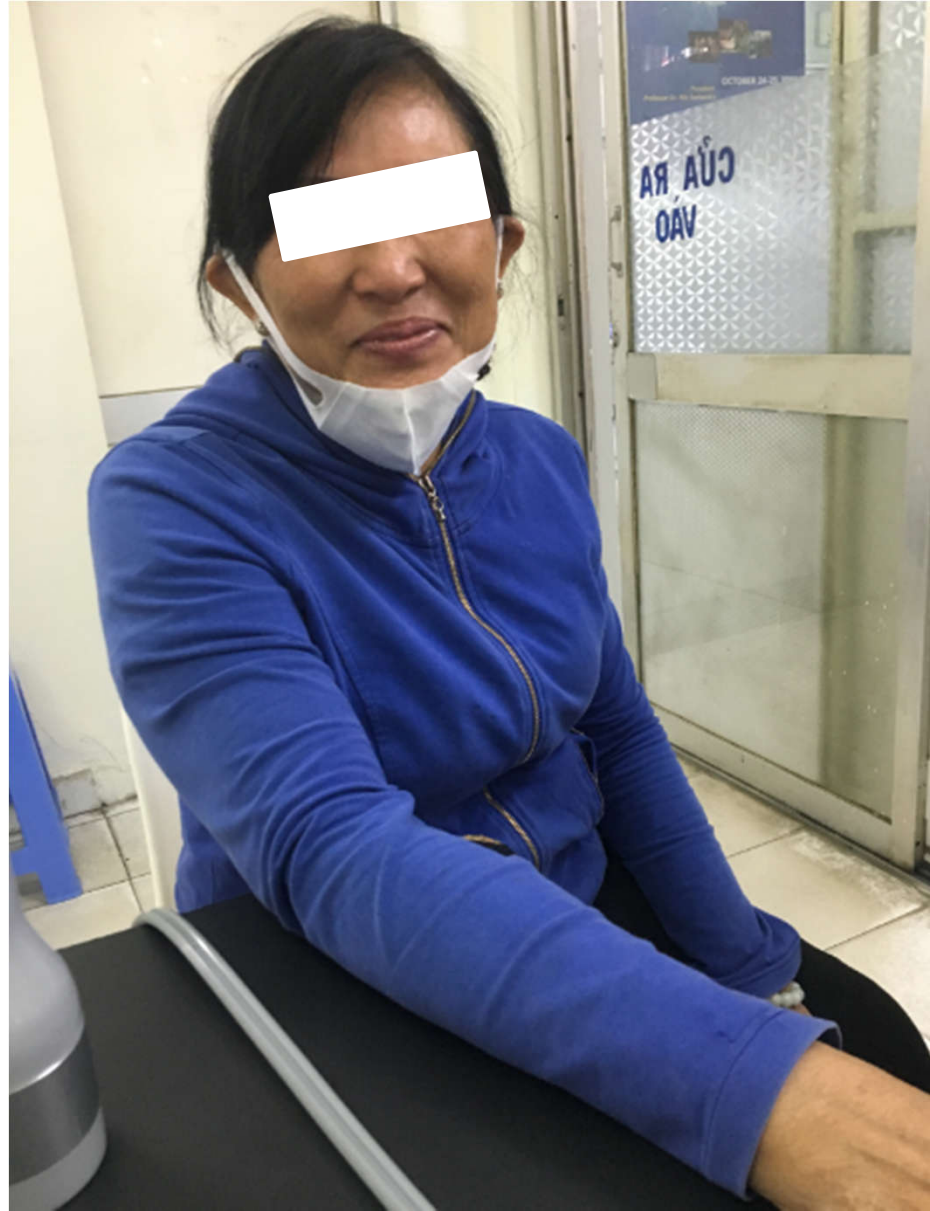 

Mô tả: Dị vật PQ trung gian. PQTT(P) và PQ(T) thoáng.
Dùng kềm gấp ra nguyên một mảnh xương.
Soi kiểm tra không còn sót dị vật.

Kết luận: Dị vật PQ trung gian: một mảnh xương bờ nham nhỡ. Gắp thành công qua nội soi.

Ghi chú:

Nội Soi lúc 08:35 Ngày 31/10/2018
BÁC SĨ NỘI SOI

Nguyễn Trần Phùng







BÀN LUẬN:

- Dị vật ở phế quản thường ở phế quản bên phải nhiều hơn vì phế quản này có khẩu độ to hơn và chệch hơn phế quản bên trái.
- Ít khi gặp dị vật phế quản di động, thường dị vật phế quản cố định khá chắc vào lòng phế quản, niêm mạc phế quản phản ứng phù nề giữ chặt lấy dị vật.
- Dị vật vào phế quản phải nhiều hơn phế quản trái.



Sau hội chứng xâm nhập ban đầu có một thời gian im lặng khoảng vài ba ngày, chỉ húng hắng ho, không sốt nhưng chỉ hăm hấp, nghe phổi thường bình thường

- Chụp X-quang phổi, 70 - 80% trường hợp gần như bình thường.

- Đó là lúc dễ chẩn đoán nhầm, về sau là các triệu chứng của xẹp phổi, khí phế thũng, viêm phế quản-phổi, áp xe phổi...



Extraction of an Impacted Foreign Body Bronchus in an Adult Using Flexible Bronchoscopy

Chandramouli M.T.¹ Nandakishore Baikunje^{1,✉} Rajesh Venkataram¹ Giridhar Hosmane¹

¹Department of Pulmonary Medicine, K.S. Hegde Medical Academy, NITTE (deemed to be) University, Mangaluru, Karnataka, India

Address for correspondence Chandramouli M.T., MBBS, MD, Department of Pulmonary Medicine, K.S. Hegde Medical Academy, NITTE (deemed to be) University, Mangaluru 575018, Karnataka, India (e-mail: mouli.aims@gmail.com).

J Health Allied Sci™

Introduction

Tracheobronchial foreign body aspiration (FBA) is rare but can be a potentially life-threatening event in adults. However, adults with risk factors such as drug abuse, alcohol intoxication, mental retardation, altered sensorium, convulsions, impaired cough, and swallowing reflex are predisposed to aspiration. Clinical presentation of FBA depends on the degree of obstruction, size, location, and length of time that the foreign body (FB) has been in the airway. Symptoms associated with FBA in adults may range from acute asphyxiation to cough, dyspnea, chest pain, wheeze. Retained FBs may lead to recurrent pneumonia, bronchiectasis, recurrent hemoptysis, pneumothorax, lung abscesses, pneumomediastinum, or other complications.¹

Rigid bronchoscopy is the gold standard for diagnosis and management of FBA. FBA accounts for 0.16% to 0.33% of adult bronchoscopic procedures.²

Case Report

A 43-year-old man with no risk factors presented to the emergency department with a history of chewing betel nuts followed by the development of productive cough, shortness of breath, and chest pain for 3 days. Physical examination including respiratory system and laboratory results was unremarkable.

Flexible bronchoscopy was planned and performed under local anesthesia to diagnose the FBA. It showed betel nut (size approximately 15 mm × 10 mm) in the left main bronchus (LMB) at 3 to 4 cm from the carina with edema of surrounding mucosa and granulation tissue causing near-complete obstruction of the left main bronchus (→ Fig. 1). As the FB size was large and central in the location we planned rigid bronchoscopy for removal.

Under deep conscious sedation, achieved by propofol infusion in the presence of anesthesiologists. Rigid bronchoscopy

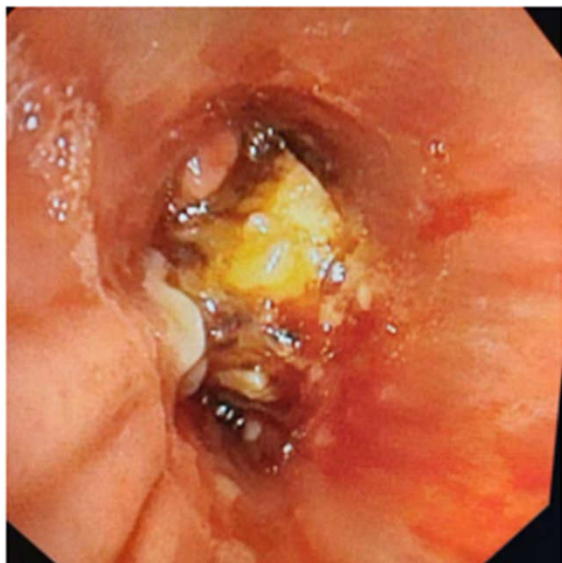


Fig. 1 Impacted foreign body in the distal left main bronchus with edematous mucosa.

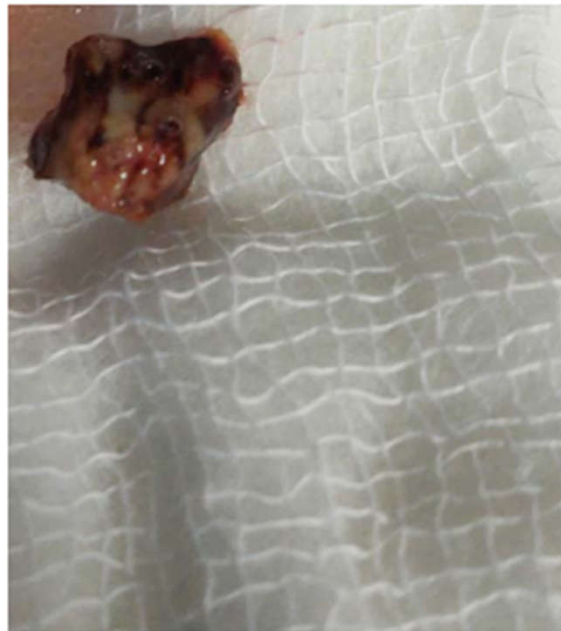

Fig. 3 Aspirated betel nut.

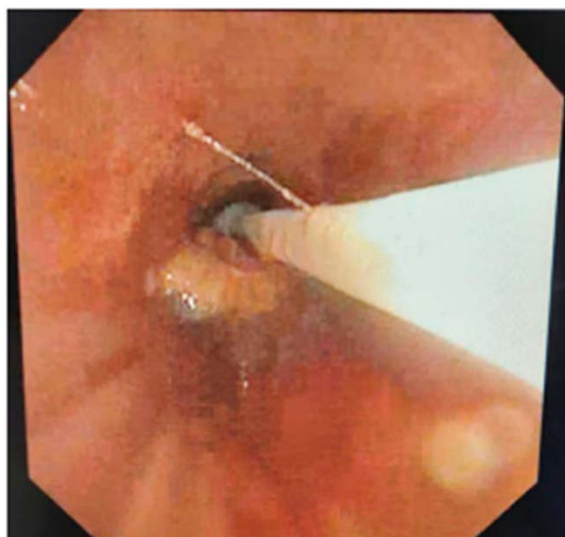


Fig. 2 Impacted foreign body dislodged with Fogarty balloon catheter.



Discussion

FBA is rarer in adults than in children. According to data from the national security council, 80% of cases occur in patients aged less than 15 years, and 20% in patients aged more than 15 years.³ Mortality from FBA is greatest in children younger than 1 year and adults older than 75 years.^{4,5} Chest radiography and computed tomography can provide information regarding the location and characteristics of the foreign body and assist in diagnosis. Rigid bronchoscopy is the gold standard for diagnosis and management of FBA.

The first successful endoscopic removal foreign body was performed by Gustav Killian in 1897. Following this, rigid bronchoscopy became the procedure of choice for removal of airway foreign bodies till the discovery of flexible bronchoscopy by Shigeto Ikeda in 1967. Flexible bronchoscopy gradually supplanted rigid bronchoscopy as the most commonly used technique in adults, although rigid bronchoscopy remains the traditional gold standard, particularly in children.⁶

In adults, most of the aspirated FBs are lodged in the right bronchial tree.⁶ Inorganic FBs are inert, so patients may be asymptomatic for a prolonged period. In contrast, organic FBs

can cause severe inflammation and tend to absorb water with the development of airway obstruction relatively earlier.⁷

The Fogarty catheter was originally developed for the removal of intravascular thrombi. Wiesel et al have reported the use of the Fogarty arterial embolectomy catheter for removing a tracheal foreign body in 1982.⁸ Fogarty catheter, if used effectively, saves time and possible injury to the mucosa by repeated use of forceps. Complications with the use of a Fogarty catheter are rare.^{9,10} Baskets, grasping forceps, magnet extractors, YAG laser, and cryoprobes are available as accessories for FB removal via a flexible bronchoscope.

Rigid bronchoscopy is the modality of choice for the removal of FB, but flexible bronchoscopy still has relevance as demonstrated in our case. Flexible bronchoscopy has the advantage of wider availability and lesser cost, and does not require general anesthesia. Various simple and easily available tools such as baskets, grasping forceps, and Fogarty catheter can be utilized via flexible bronchoscope to extract FB from the tracheobronchial tree.

Conclusion

A high index of suspicion and flexible bronchoscopy can ensure proper diagnosis and prompt intervention to avoid long-term sequel. Using a Fogarty balloon catheter and Dormia basket FB can be removed safely and successfully via a flexible bronchoscope.

Conflict of Interest

None declared.



Bài học kinh nghiệm:

- Dị vật phế quản có thể không phát hiện trên X quang ngực.
- Cần khai thác bệnh sử nếu không dễ chẩn đoán nhầm
- Nếu nghi ngờ nên chỉ định CT ngực.
- Giúp chẩn đoán sớm cho bệnh nhân.



Xin chân thành cảm ơn