

3 Case Report về LUS

Khoa Siêu âm MEDIC HÒA HẢO



CÔNG TY TNHH Y TẾ HÒA HẢO - PHÒNG KHÁM ĐA KHOA
(Tên cũ: TRUNG TÂM CHẨN ĐOÁN Y KHOA - MEDIC)
254 Hòa Hảo, P. 4, Q. 10, TP. Hồ Chí Minh
ĐT: 028.39270284 - Mail: hoahao254@medic.com.vn

THÔNG TIN BỆNH NHÂN

Họ tên: **LÊ TIẾN MŨI** - ID: 3159721
Năm sinh: 1944 - Nam - Điện thoại: 0903368693
Địa chỉ: 240 Lý Thường Kiệt P14 Q10

LỊCH SỬ KHÁM BỆNH

- NGÀY 08/10/2021 (Xem)

Lê Tiến M. 1944

Nhiễm Covid19 XV 12/9,

SARC-cOV-2 Ig g=40000

SpO2 94%, HR 59/min

TĐ2 & STENT MẠCH VÀNH 2012

Thay khớp háng 2 bên



CÔNG TY TNHH Y TẾ HOÀ HẠO - PHÒNG KHÁM ĐA KHOA
(Tên cũ: TRUNG TÂM CHẨN ĐOÁN Y KHOA - MEDIC)
254 Hòa Hảo, P.4, Q.10, TP. Hồ Chí Minh
ĐT: 028.39270284 - 028.39272136, Mail: hoahao254@medic.com.vn

Đăng ký khám trực tuyến
<http://medicbh.nhsof.vn>
Hoặc app: Medic Hoa Hao



QRCode kết quả



Khoa : SIÊU ÂM TỔNG QUÁT - Phòng 20

Máy: SIEMENS S2000

KẾT QUẢ SIÊU ÂM MÀU



ID : 3159721 Ngày DK: 08/10/2021 09:28

Họ và tên : ██████████ 77 tuổi Nam

Địa chỉ : 240 Lý Thường Kiệt P14 Q10 -- 0903368693

Lâm sàng : - KHÁM TỔNG QUÁT- ĐÃ ĐIỀU TRỊ COVID /BỆNH VIỆN NHIỆT ĐỐI.
XUẤT VIỆN 12/9/21 (RT-PCR DÃ ẨM TÍNH SARCOV-IGG= 40 000 -
CHẬM ĐÁP ỨNG HAY HO

Bác sĩ chỉ định : BS. CKI. NGUYỄN THỊ HỒNG ANH BV chỉ định : MEDIC

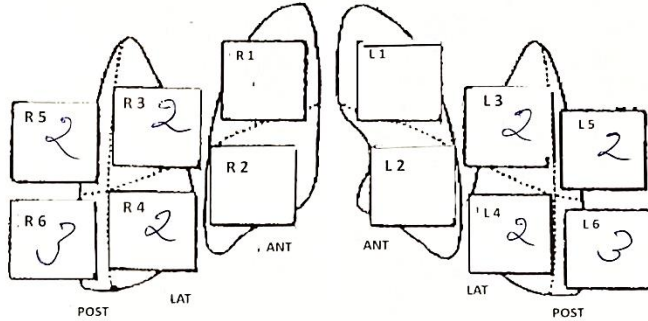
VÙNG KHẢO SÁT : SIÊU ÂM PHỔI

DẦY MÀNG PHỔI R3 R4 R5 L3 L4 L5

ĐÔNG ĐẶC R6 L6

TRÀN DỊCH MÀNG PHỔI P ÍT

BẢNG ĐIỂM LUS SCORE in COVID - 19



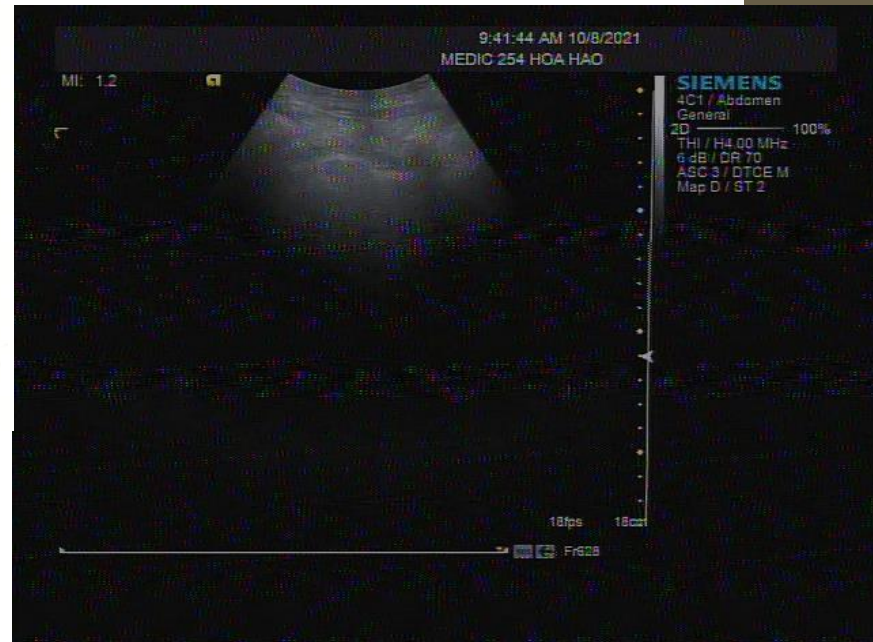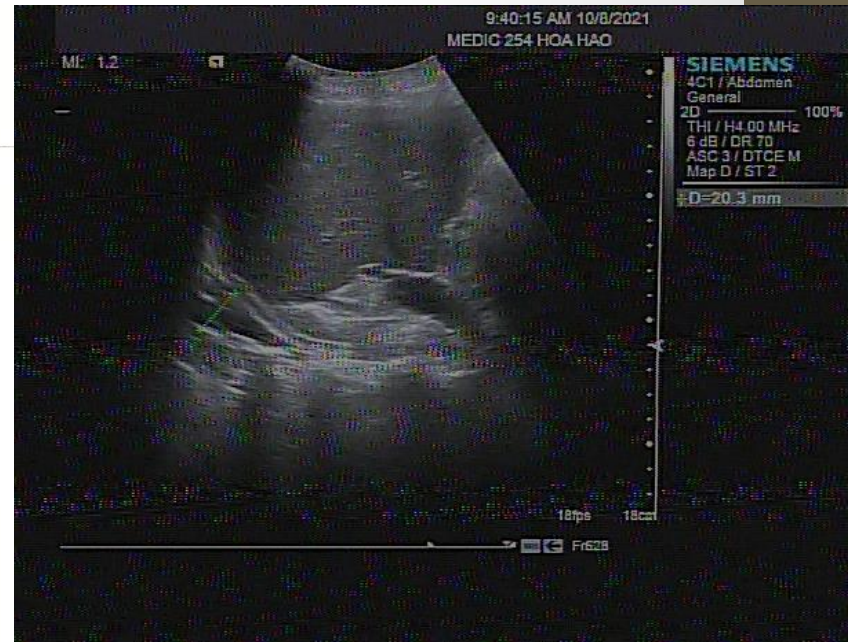LUS SCORE TOTAL

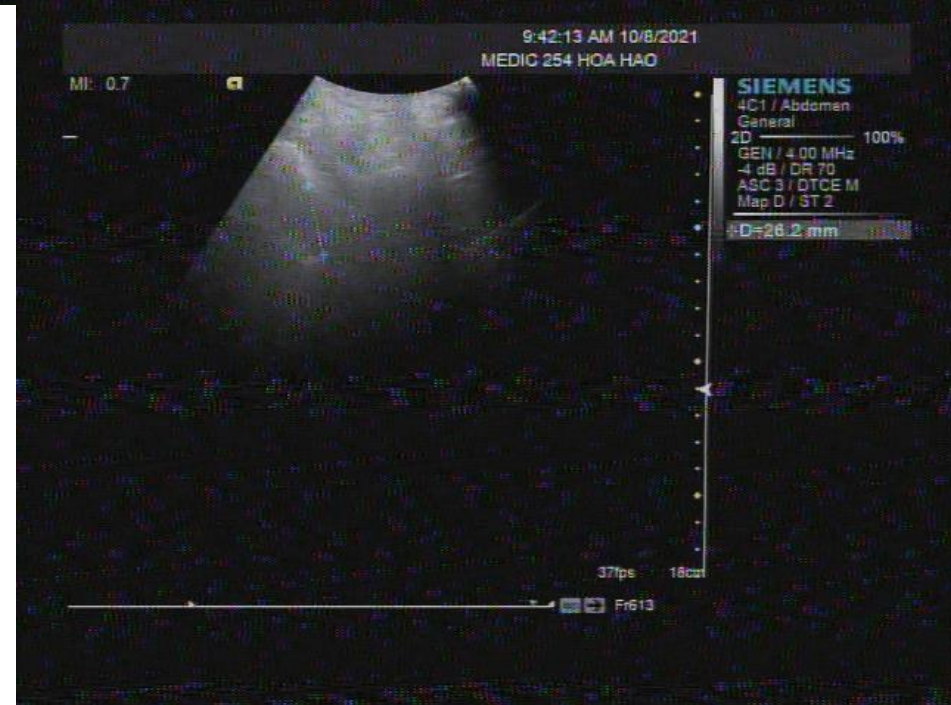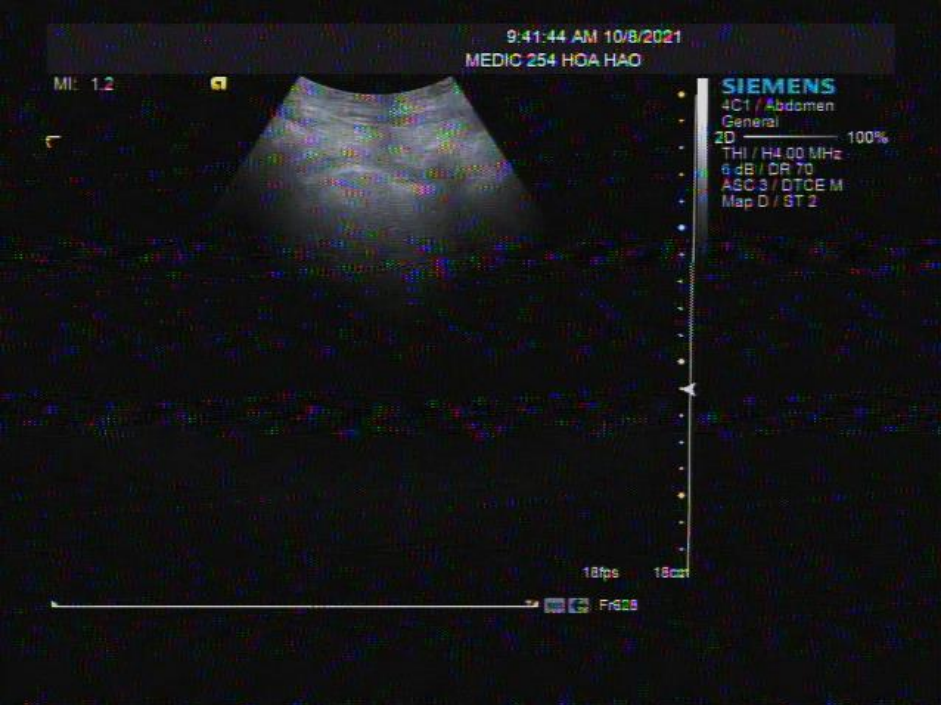
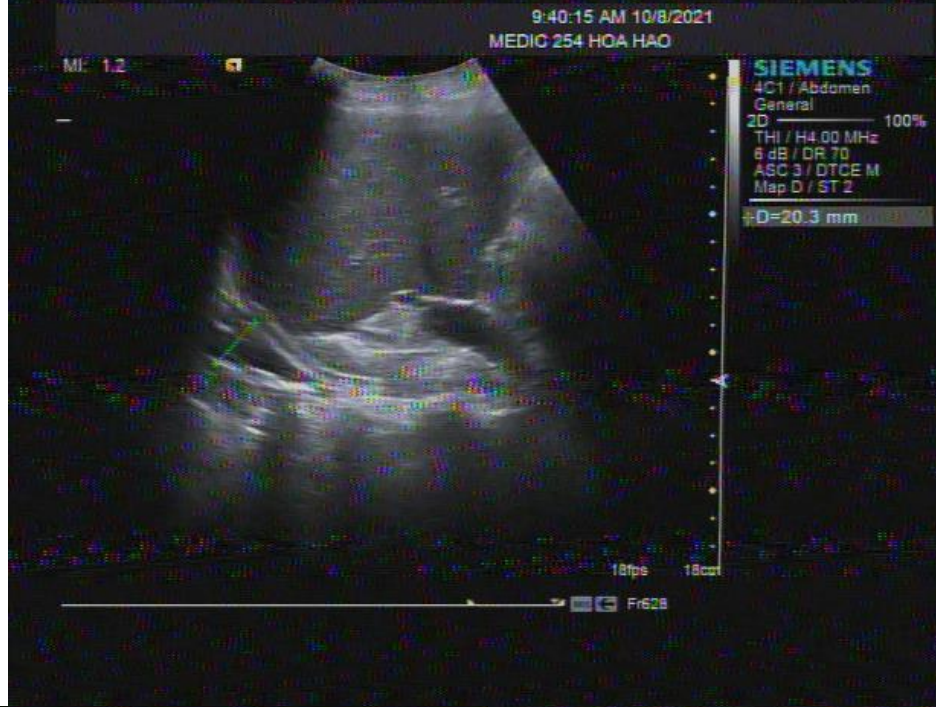18

Blood oxygen saturation (%) 94

PR(bpm) 59

KẾT LUẬN : CÒN TỒN TẠI TON THƯƠNG 2 PHỔI ÍT+ TRÀN DỊCH MÀNG PHỔI P ÍT







QRCode kết quả



MEDIC CT SCAN REPORT



3159721

STT : 211008008 Ngày DK : 08/10/2021 09:19
Bệnh nhân : [REDACTED] Tuổi : 77 Nam
Địa chỉ : 240 Lý Thường Kiệt P14 Q10 - ĐT : 0903368693
Bác sĩ chỉ định : BS. CKI. NGUYỄN THỊ HỒNG ANH
Bệnh viện : MEDIC Khoa : PK
LÝ DO KHAM : - khám tổng quát
- đã điều trị Covid /bệnh viện Nhiệt đới, xuất viện 12/9/21 (RT-PCR đã âm tính s
- chậm đáp ứng, hay ho

Máy : MSCT 640_2
Vùng : CT TOÀN THÂN Không tiêm tương
Kết quả : Kỹ Thuật (CTTT): Với kỹ thuật MSHCT với các lát hình 1mm, từ đỉnh đầu cho đ
multiplanar.

VÙNG:

* Chiều cao: 178 Cm * Cân nặng: 62 Kg

1) Não Mất:

- Theo dõi ổ nhũn não cũ ở nhân đậu phải

2) Tai mũi họng:

- Viêm nhẹ xoang sàng hai bên. Vẹo vách ngăn mũi

3) Cổ (tuyến giáp):

- Độ cản tia mô tuyến giáp: 76HU

- Hạch cổ phải, khoảng 11mm

4) Ngực (phổi, trung thất):

- Mass đậm độ mô ở thùy trên phổi phải, bờ đa cung, kích thước khoảng 49 x 6

- Xơ hóa cũ thùy dưới hai bên và nốt với phổi trái

- Hạch cạnh khí quản, khoảng 18.2mm. Ít dịch màng phổi hai bên và màng ngo

Không hạch hạch nách hai bên.

5) Tim và động mạch chủ:

- Đóng vôi động mạch chủ ngực, bụng chậu và vành hai bên

Động mạch chủ không phình.

6) Bụng (gan - mật - tụy -lách - dạ dày - đường ruột):

- Nhiều sỏi túi mật, khoảng 8mm

7) Niệu (2 Thân - Niệu quản - Bọng đái - Tiền liệt tuyến) + vùng chậu:

- Vài sỏi thận hai bên, lớn nhất khoảng 9.3mm

- Thận phải nhỏ, ú nước độ I, niệu quản phải không giãn, không thấy sỏi cản qu

8) Xương: Không thấy hình ảnh hủy xương bất thường trong vùng khảo sát.

- Đóng vôi dây chằng gáy.

- Gai xương mật trước và schmorls node vài thân sống

- Lõi đĩa đệm L4-5 chèn ép khoang ngoài màng cứng

- Thay khớp háng hai bên

Độ cản tia L1: 77HU

*** KẾT LUẬN:

- Theo dõi ổ nhũn não cũ ở nhân đậu phải

- Viêm nhẹ xoang sàng hai bên. Vẹo vách ngăn mũi

- Độ cản tia mô tuyến giáp: 76HU (<100HU) theo dõi bệnh lý tuyến giáp

- Hạch cổ phải, khoảng 11mm

- Theo dõi U thùy trên phổi phải # di căn hạch trung thất

- Xơ hóa cũ thùy dưới hai bên và nốt với phổi trái

- Ít dịch màng phổi hai bên và màng ngoài tim

- Đóng vôi động mạch chủ ngực, bụng chậu và vành hai bên

- Nhiều sỏi túi mật, khoảng 8mm

- Vài sỏi thận hai bên, lớn nhất khoảng 9.3mm

- Thận phải nhỏ, ú nước độ I theo dõi do viêm dính niệu quản

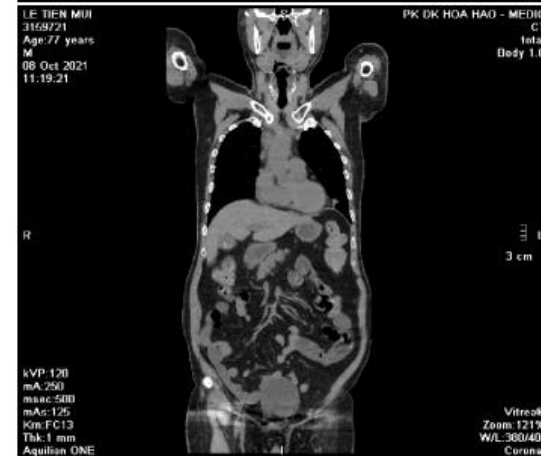
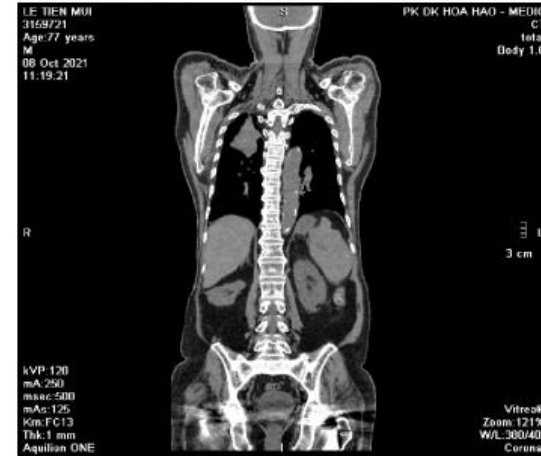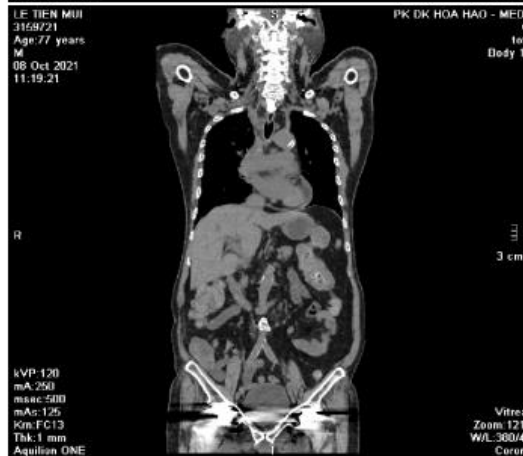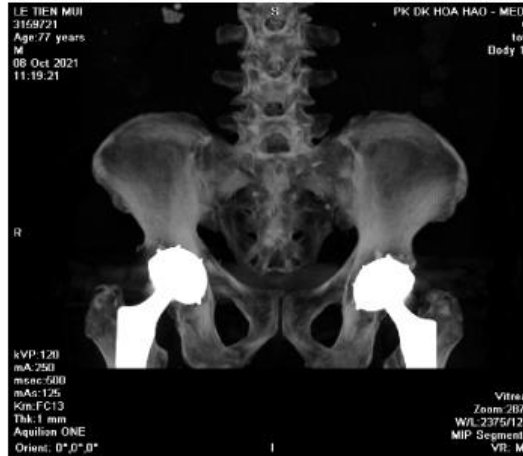- Đóng vôi dây chằng gáy.

- Gai xương mật trước và schmorls node vài thân sống

- Lõi đĩa đệm L4-5 chèn ép khoang ngoài màng cứng

- Thay khớp háng hai bên

- Độ cản tia L1: 77HU (<100HU): Loãng xương

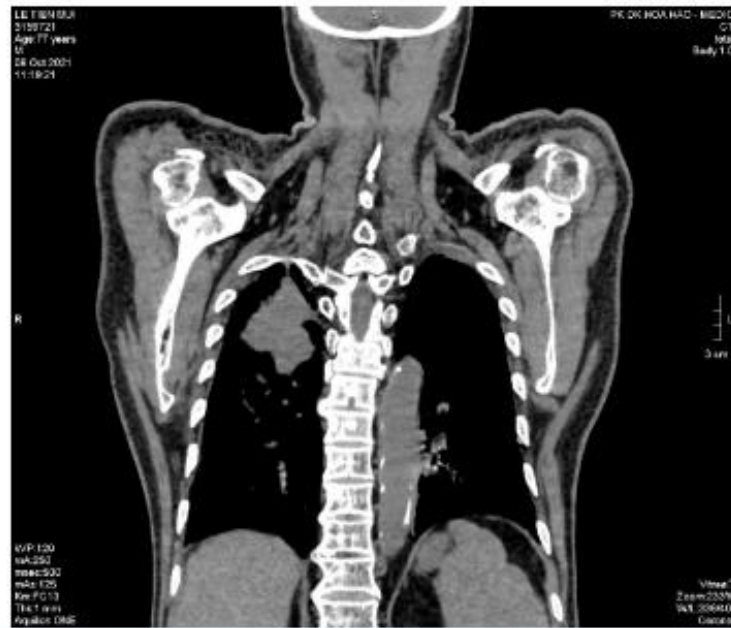
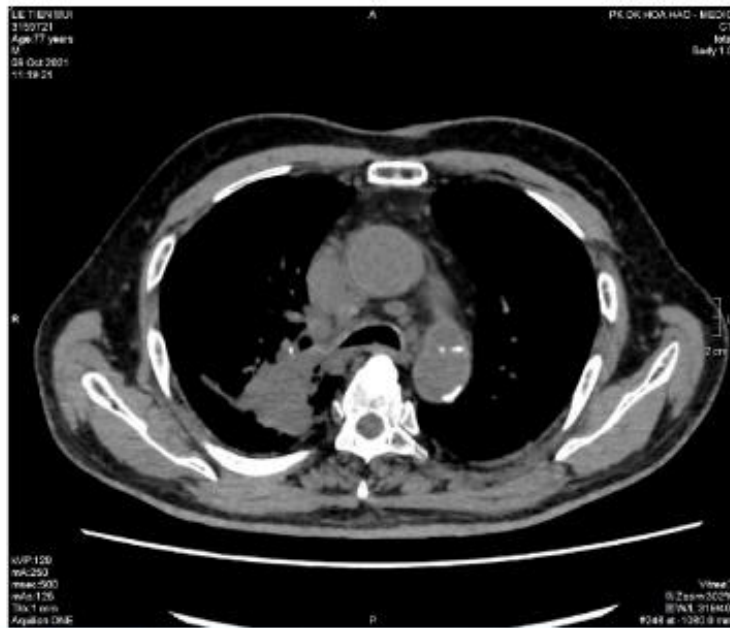
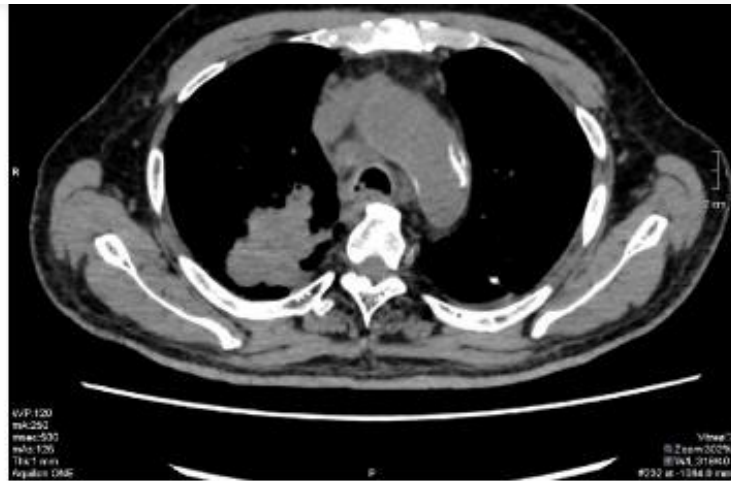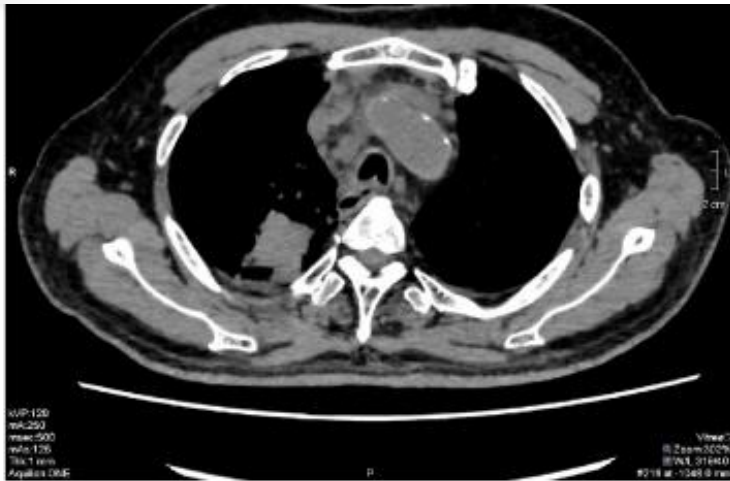4) Ngực (phổi, trung thất):

- Mass đậm độ mờ ở thùy trên phổi phải, bờ đa cung, kích thước khoảng 49 x 68mm
- Xơ hóa cũ thùy dưới hai bên và nốt vôi phổi trái
- Hạch cạnh khí quản, khoảng 18.2mm. Ít dịch màng phổi hai bên và màng ngoài tim
Không hạch nách hai bên.

*** KẾT LUẬN:

- Theo dõi ổ nhũn não cũ ở nhân đậu phải
- Viêm nhẹ xoang sàng hai bên. Vẹo vách ngăn mũi
- Độ cản tia mô tuyến giáp: 76HU (<100HU) theo dõi bệnh lý tuyến giáp
- Hạch cổ phải, khoảng 11mm
- Theo dõi U thùy trên phổi phải # di căn hạch trung thất
- Xơ hóa cũ thùy dưới hai bên và nốt vôi phổi trái
- Ít dịch màng phổi hai bên và màng ngoài tim
- Đóng vôi động mạch chủ ngực, bụng chậu và vành hai bên
- Nhiều sỏi túi mật, khoảng 8mm
- Vài sỏi thận hai bên, lớn nhất khoảng 9.3mm
- Thận phải nhỏ, ứ nước độ I theo dõi do viêm dính niệu quản
- Đóng vôi dây chằng gáy.
- Gai xương mặt trước và schmorls node vài thân sống
- Lồi đĩa đệm L4-5 chèn ép khoang ngoài màng cứng
- Thay khớp háng hai bên
- Độ cản tia L1: 77HU (<100HU): Loãng xương



KẾT LUẬN= Bài học rút ra

1/ LUS chỉ khảo sát peripheral lung [không vào sâu được quá 3 cm từ thành ngực]

2/ Đề phòng

những consolidations lớn và tròn

những ca tràn dịch màng phổi lượng ít

và tư thế khám [bệnh nhân nằm brandcard]

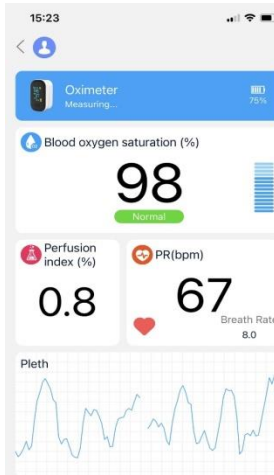
CASE REPORT VỀ LUS

tiếp theo...

Đoàn thị Kim Ph. 49F

Nhiễm COVID19 45 ngày trước
Mất khứu giác vị giác 20 ngày
U nướu đỉnh phổi T cũ?

TOXIC ADENOMA [TSH THẤP, #TSH 3
Ultra 0,348 / NHÂN NÓNG] –
COLLOIDAL goiter



CÔNG TY TNHH Y TẾ HÒA HẢO - PHÒNG KHÁM ĐA KHOA
(Tên cũ: TRUNG TÂM CHẨN ĐOÁN Y KHOA - MEDIC)
254 Hòa Hảo, P. 4, Q. 10, TP. Hồ Chí Minh
ĐT: 028.39270284 - Mail: hoahao254@medic.com.vn

THÔNG TIN BỆNH NHÂN

Họ tên: **ĐOÀN THỊ KIM PHƯỢNG** - ID: 3164177
Năm sinh: 1972 - Nữ - Điện thoại: 000
Địa chỉ: 231/44 /5A Bình Tiên, P. 8, Q. 6, TP.HCM

LỊCH SỬ KHÁM BỆNH

- NGÀY 22/09/2021 (Xem)
- NGÀY 03/08/2021 (Xem)
- NGÀY 23/07/2021 (Xem)
- NGÀY 20/07/2021 (Xem)
- NGÀY 19/07/2021 (Xem)
- NGÀY 23/06/2021 (Xem)
- NGÀY 24/04/2021 (Xem)
- NGÀY 19/02/2021 (Xem)
- NGÀY 18/01/2021 (Xem)
- NGÀY 18/12/2020 (Xem)
- NGÀY 12/10/2020 (Xem)
- NGÀY 12/08/2020 (Xem)



CÔNG TY TNHH Y TẾ HÒA HẢO - PHÒNG KHÁM BA KHOA
(Tên cũ: TRUNG TÂM CHẨN ĐOÁN Y KHOA - MEDIC)
254 Hòa Hảo, P.4, Q.10, TP. Hồ Chí Minh
ĐT: 028.39270284 - 028.39272136, Mail: hoahao254@medic.com.vn

Đăng ký khám trực tuyến :
<http://medichh.nthsoft.vn>
Hoặc app: Medic Hoa Hao



QRCode kết quả



KẾT QUẢ X QUANG



3164177

Họ và tên : **ĐOÀN THỊ KIM PHƯƠNG** Tuổi : **49** Giới : **Nữ** Số KTC : **1** ID: **3164177**
Địa chỉ : 231/44 /5A Bình Tiên, P. 8, Q. 6, TP.HCM - ĐT : 000 Số TT : **33**
BS chỉ định : **Bs. CKI. Đinh Quyết Tâm** Ngày ĐK : 03/08/2021
Giờ ĐK : 04:02 PM KQ : 04:12 PM

Lý do khám : **ho đang điều trị mất khứu giác 5 ngày**

XQ Lồng Ngực Thẳng [Film]

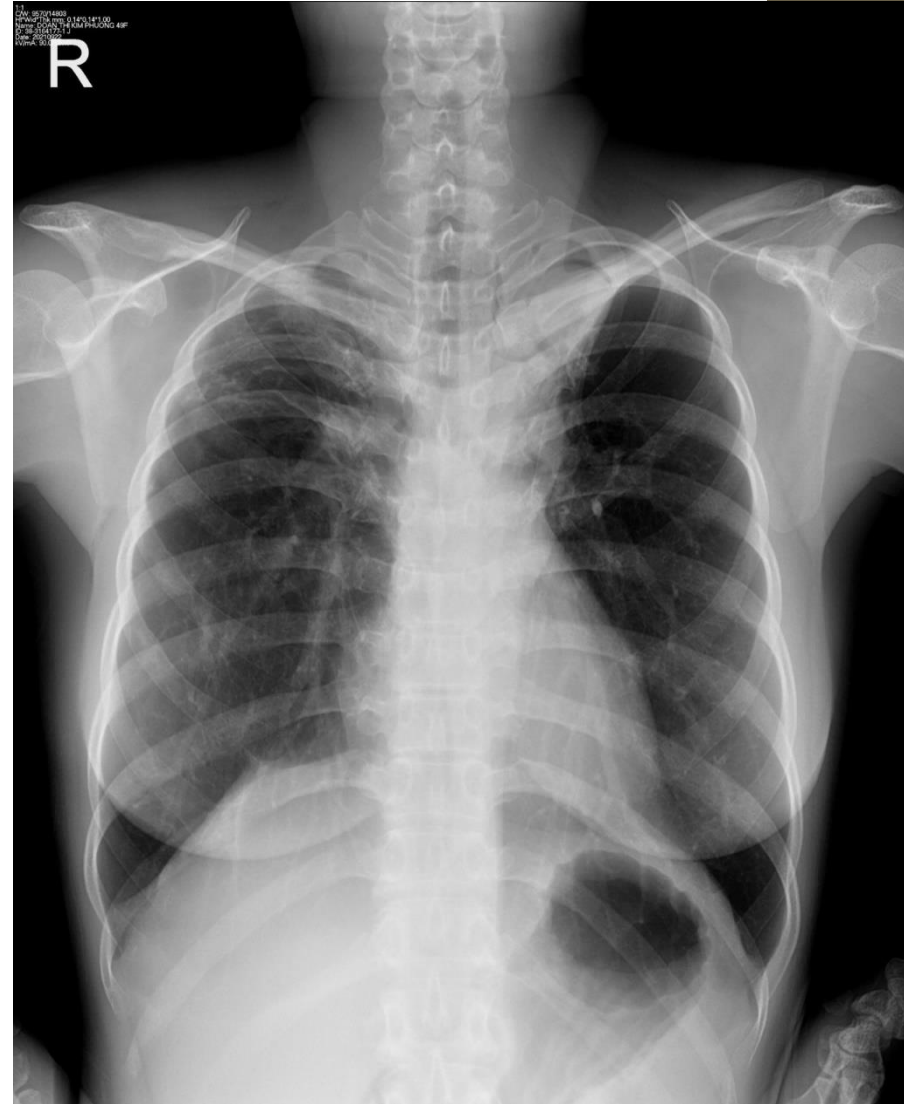- | | |
|----------------|---|
| Thành ngực | : Không có ảnh bất thường |
| Màng phổi | : Không có ảnh bất thường |
| Trung thất | : Không có ảnh bất thường |
| Tim | : Không có ảnh bất thường |
| Động mạch chủ | : Không có ảnh bất thường |
| Huyết phế quản | : Không có ảnh bất thường |
| Phổi | : tổn thương xo vùng trên P, bóng mờ hình lục lạ vùng đỉnh phổi T |
| Cơ hoành | : Không có ảnh bất thường |

Cảm nghĩ : **Td. U nấm vùng đỉnh phổi T (Aspergiloma)/ Lao phổi cũ**

Đề nghị : **so phim cũ , MSCT ngực**

Ngày 03 tháng 08 năm 2021
Bác sĩ X Quang

Bs. CKII. Hồ Chí Trung





CÔNG TY TNHH Y TẾ HÒA HẢO - PHÒNG KHÁM ĐA KHOA
(Tên cũ: TRUNG TÂM CHẨN ĐOÁN Y KHOA - MEDIC)
254 Hòa Hảo, P.4, Q.10, TP. Hồ Chí Minh
ĐT: 028.39270284 - 028.39272136, Mail: hoahao254@medic.com.vn

Đăng ký khám trực tuyến :
http://medic.hh.nhsoft.vn
Hoặc app: Medic Hoa Hao



QRCode kết quả



Khoa : **SIÊU ÂM TỔNG QUÁT** - Phòng 20

Máy: **SIEMENS S2000**

KẾT QUẢ SIÊU ÂM MÀU



3164177

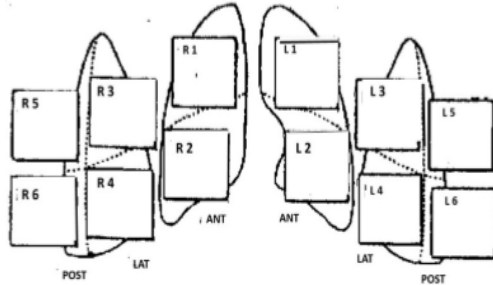
ID : 3164177 Ngày ĐK: 22/09/2021 15:04
Họ và tên : **ĐOÀN THỊ KIM PHƯỢNG** 49 tuổi Nữ
Địa chỉ : 231/44 /5A Bình Tiên, P. 8, Q. 6, TP.HCM -- 000
Lâm sàng : **NHIỄM COVID19 45 NGÀY TRƯỚC . MẮT KHỬU GIÁC VÀ VỊ GIÁC 20 NGÀY**
BS chỉ định : **BS HÙNG** BV chỉ định : **MEDIC**

VÙNG KHẢO SÁT : SIÊU ÂM PHỔI

DÀY MÀNG PHỔI R1 L2 L1=6

ĐỒNG ĐẶC NHỎ DƯỚI MÀNG PHỔI VÀ SHRED SIGN=R4 R6 L4 L5=12

BẢNG ĐIỂM LUS SCORE in COVID - 19



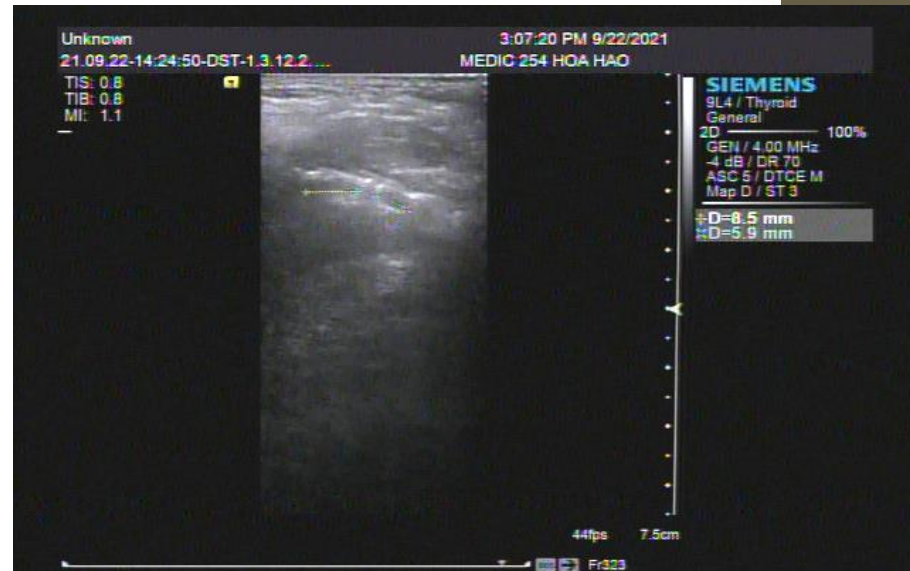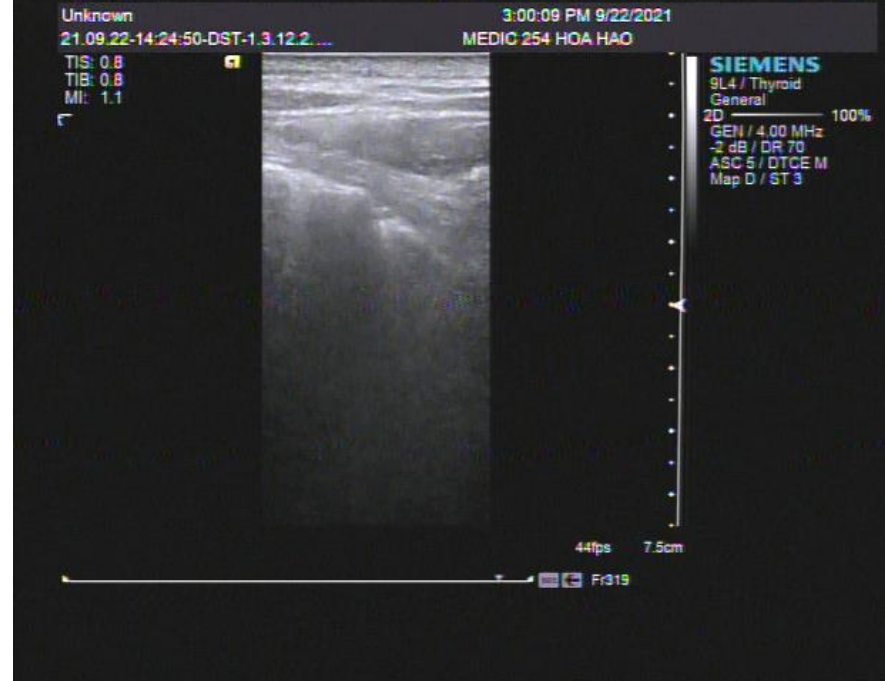LUS SCORE TOTAL

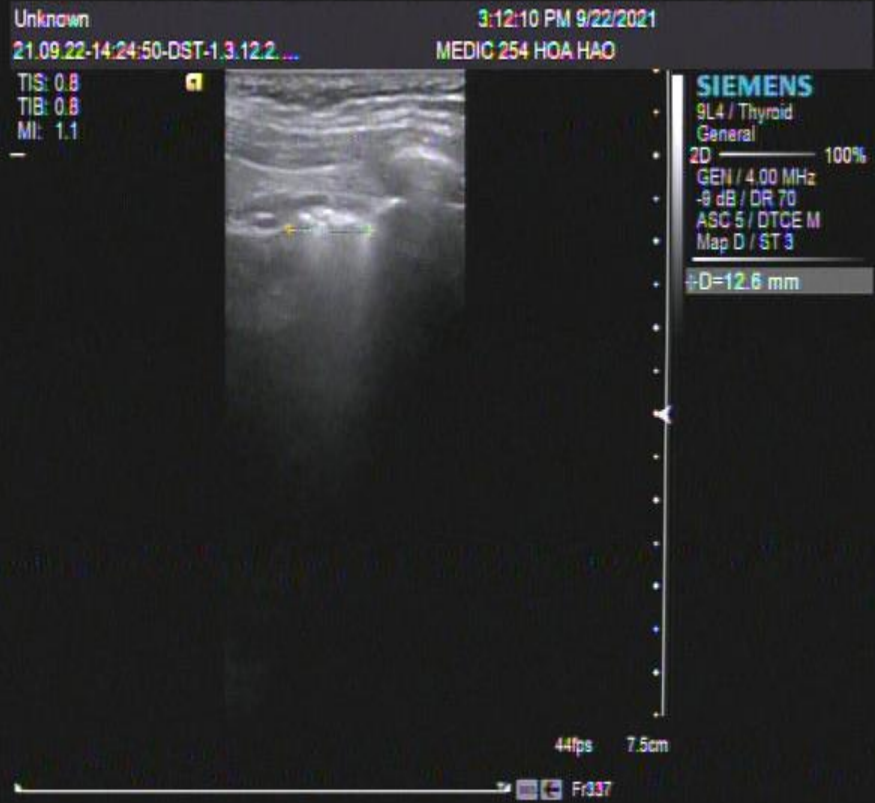
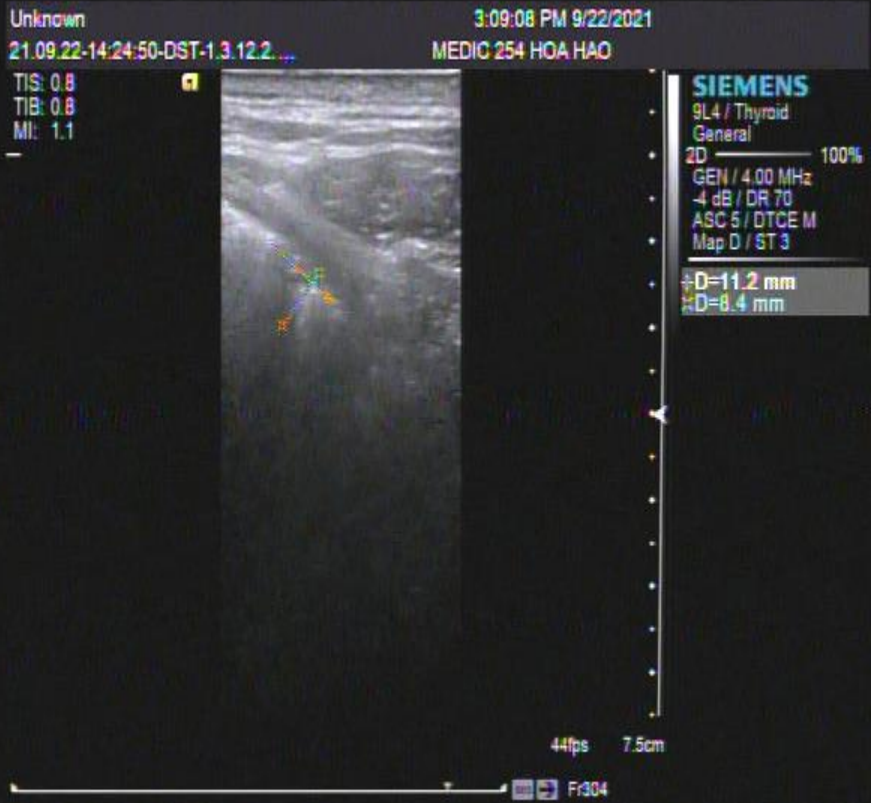
18

Blood oxygen saturation (%) 96

PR(bpm) 67

KẾT LUẬN: CÒN TỔN THƯƠNG NHỎ 2 BÊN PHỔI

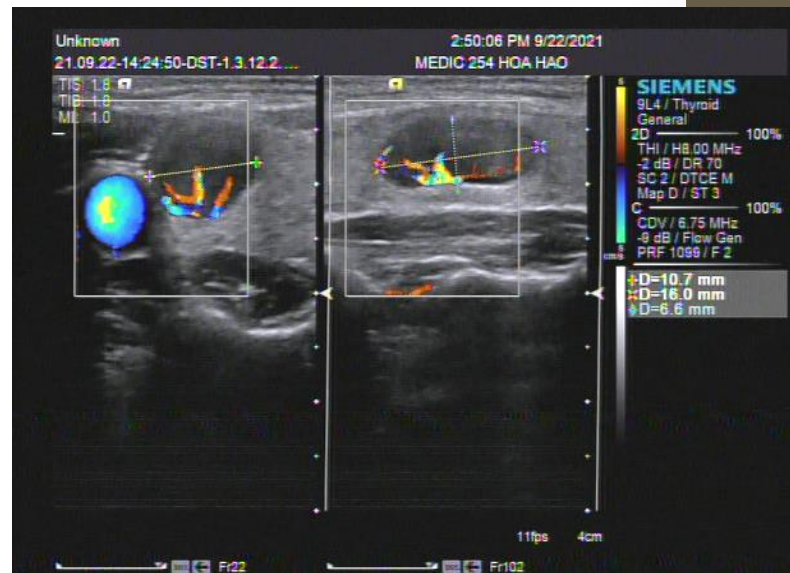
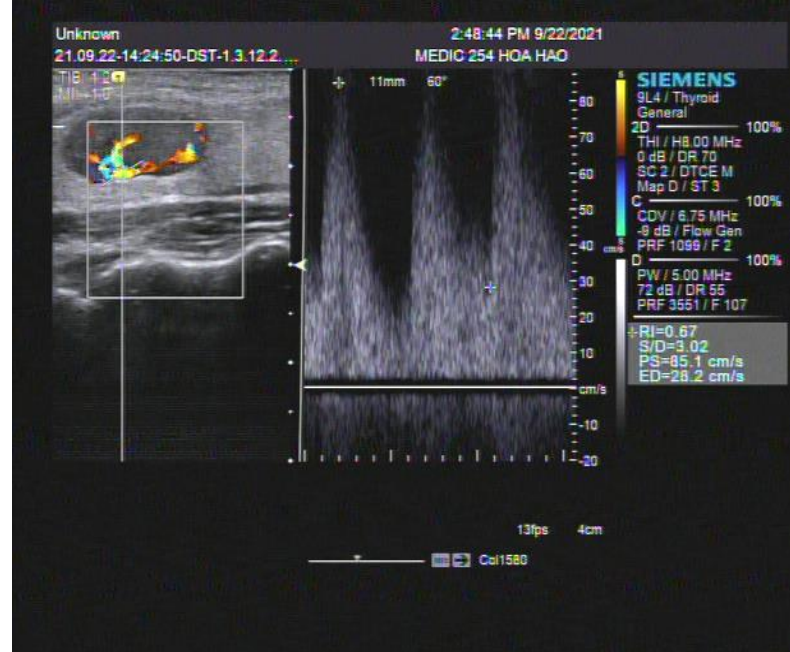




Họ tên: **ĐOÀN THỊ KIM PHƯỢNG**
 Địa chỉ: 231/44/5A BÌNH TIÊN, P. 8, Q. 6, TP.HCM
 Đơn vị: **Medic**
 Năm sinh: 1972 Phái: **Nữ** ĐT: 000
 Loại mẫu: **Máu/N.Tiểu**
 BS yêu cầu: **NGUYỄN.T.K.THÚY (PK.TQ)**

TÊN XÉT NGHIỆM	KẾT QUẢ	KHOẢNG THAM CHIẾU	MÃ QT
Cl	111.0 H	(96 - 108 mmol/L)	
Glucose (FPG) ¹	5.81	(3.90 - 5.90 mmol/L)	QTSH001
GGT ¹	47.21	(M < 55 U/L; F < 36 U/L)	QTSH004
SGOT (AST) ¹	21.61	(< 35 U/L)	QTSH005
SGPT (ALT) ¹	8.34	(3 - 30 U/L)	QTSH013
hs CRP	0.520	(≤ 3 mg/L)	QTSH028
Độ Lọc Cầu Thận (CKD-EPI)	*		
Creatinin/Serum ²	0.830	(M: 0.6 - 1.3; F: 0.5 - 1.1 mg/dL)	QTSH027
eGFR (CKD-EPI)	83	(≥ 90 mL/min/1.73 m ²)	
LDL Cholesterol ²	3.18	(< 3.60 mmol/L)	QTSH093
Triglycerides ¹	2.89 H	(0.5 - 2.30 mmol/L)	QTSH015
IV. MIỄN DỊCH - IMMUNOLOGY			
NT - ProBNP II ²	73.70		QTMD172
< 75 years old	.	(≤ 125 pg/mL)	
≥ 75 years old	.	(≤ 450 pg/mL)	
TSH 3-Ultra (Siemens) ¹	0.348 L	(0.51 - 4.94 µIU/mL)	QTMD009
Troponin-I hs (Abbott) ¹	0.200	(M < 34.2 ng/L, F < 15.6 ng/L)	QTMD011.1

Ngày: 22/09/2021



Bài học rút ra

- Cần chú ý bệnh sử giúp khám LUS hiệu quả hơn [U NẮM ĐỈNH PHỔI T]
- Lưu ý tổn thương tuyến giáp mới xuất hiện



CÔNG TY TNHH Y TẾ HÒA HẢO - PHÒNG KHÁM ĐA KHOA
(Tên cũ: TRUNG TÂM CHẨN ĐOÁN Y KHOA - MEDIC)
254 Hòa Hảo, P. 4, Q. 10, TP. Hồ Chí Minh
ĐT: 028.39270284 - Mail: hoahao254@medic.com.vn

THÔNG TIN BỆNH NHÂN

Họ tên: **NGUYỄN THỊ LIÊN** - ID: 5132218

Năm sinh: 1961 - Nữ - Điện thoại: 0762328828

Địa chỉ: **Ấp Lũy X. Phước Lại H. Cần Giuộc T. Long An**

LỊCH SỬ KHÁM BỆNH

- **NGÀY 02/10/2021** (Xem)

- **NGÀY 23/04/2021** (Xem)

- **NGÀY 16/01/2021** (Xem)

- **NGÀY 23/10/2020** (Xem)

- **NGÀY 25/07/2020** (Xem)

- **NGÀY 06/10/2018** (Xem)

Nguyễn thị L. 60F

Chưa CN COVID

Test nhanh +

PCR –

D-Dimer 3674

FERRITIN 1738



CÔNG TY TNHH Y TẾ HÒA HẢO - PHÒNG KHÁM ĐA KHOA
(Tên cũ: TRUNG TÂM CHẨN ĐOÁN Y KHOA - MEDIC)
234 Hòa Hảo, P.4, Q.10, TP. Hồ Chí Minh
ĐT: 028.39270284 - 028.39272136, Mail: hoahao234@medic.com.vn

Đăng ký khám trực tuyến :
<http://medicnh.hhosoft.vn>
Hoặc app: Medic Hoa Hao



QRCode kết quả



Khoa : SIÊU ÂM TỔNG QUÁT - Phòng 21

Máy: ALOKA - ProSound α5

KẾT QUẢ SIÊU ÂM MÀU

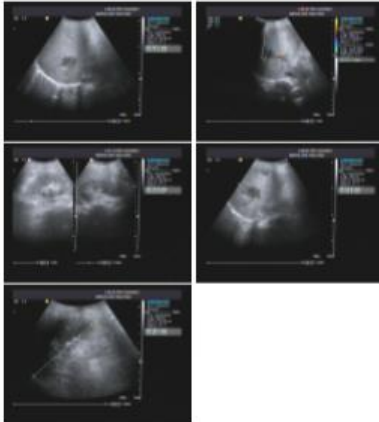


5132218

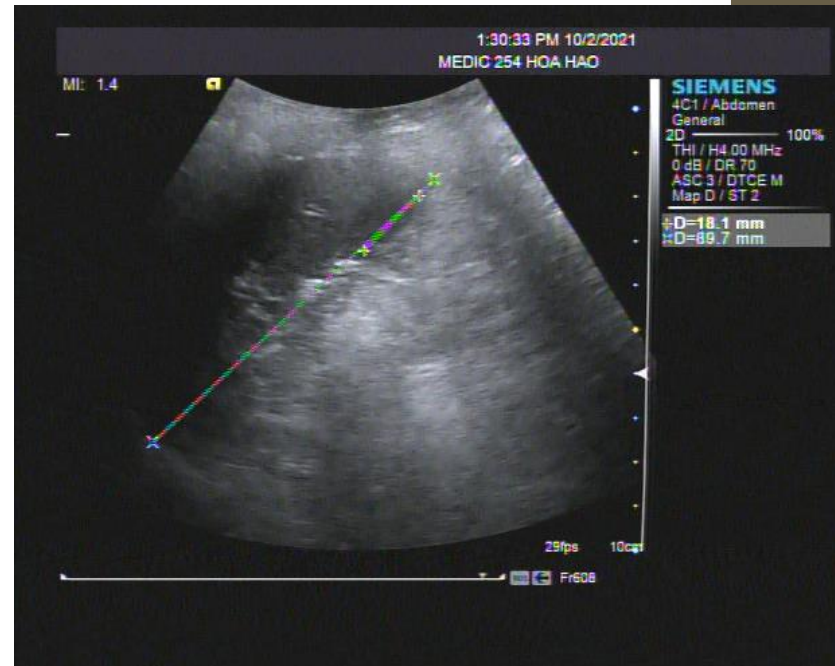
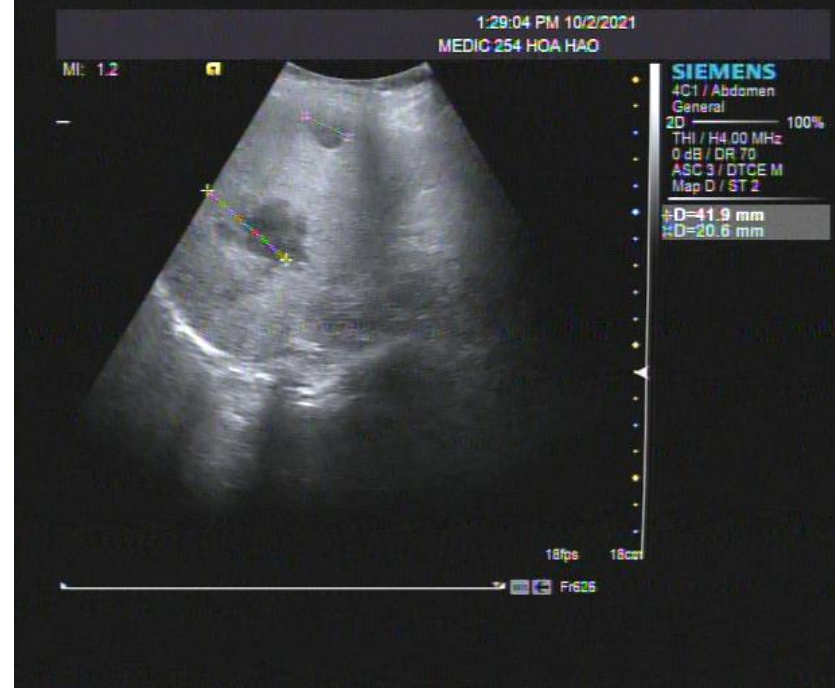
ID : 5132218 Ngày ĐK: 02/10/2021 13:24
Họ và tên : **NGUYỄN THỊ LIÊN** 60 tuổi Nữ
Địa chỉ : .Ấp Lũy X. Phước Lợi H. Cán Giuộc T. Long An - 0762328828
Lâm sàng : THA - TB/ ĐAU BỤNG 1 THÁNG NAY
BS chỉ định : PHUC BV chỉ định : MEDIC

VÙNG KHẢO SÁT : SIÊU ÂM BỤNG TỔNG QUÁT MÀU

- GAN: Không to, bờ đều, cấu trúc CÓ CÁC VÙNG ECHO KÉM GAN P=41-20mm
- MẬT: túi mật có sỏi = 15 mm, vách mỏng. Đường mật trong gan không giãn. Ống mật chủ không sỏi, không giãn.
- TỤY: Cấu trúc, kích thước bình thường. LÁCH: không to, CÓ XH DƯỚI BAO=18mm
- THẬN P: sỏi=5mm, không ú nước. THẬN T: sỏi=15mm, nang = 27 mm. không ú nước.
- BÀNG QUANG: không sỏi, không búi, vách mỏng.
- Vùng chậu không u.
- Động mạch chủ bụng không phình.
- Ascites (-). Không hạch ổ bụng.
- Không tràn dịch màng phổi.



KẾT LUẬN: XUẤT HUYẾT DƯỚI BAO GAN VÀ LÁCH/SỎI THẬN 2 BÊN / SỎI TỤY MẬT / NANG THẬN TRÁI.





CÔNG TY TNHH Y TẾ HÒA HẢO - PHÒNG KHÁM ĐA KHOA
(Tên cũ: TRUNG TÂM CHẨN ĐOÁN Y KHOA - MEDIC)
254 Hòa Hảo, P.4, Q.10, TP. Hồ Chí Minh
ĐT: 028.39270284 - 028.39272136, Mail: hoahao254@medic.com.vn

Đăng ký khám trực tuyến :
<http://medichh.nthsoft.vn>
Hoặc app: Medic Hoa Hao



QRCode kết quả



Khoa : SIÊU ÂM TỔNG QUÁT - Phòng 20
Máy: SIEMENS S2000
KẾT QUẢ SIÊU ÂM MÀU



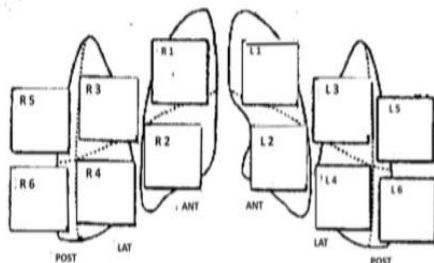
5132218

ID : 5132218 Ngày ĐK: 02/10/2021 13:37
Họ và tên : NGUYỄN THỊ LIÊN 60 tuổi Nữ
Địa chỉ : Ấp Lũy X. Phước Lại H. Cần Giuộc T. Long An -- 0762328828
Lâm sàng :
BS chỉ định : PHÚC BV chỉ định : MEDIC

VÙNG KHẢO SÁT : SIÊU ÂM PHỔI

DÂY MÀNG PHỔI R5 R3 L3 L5 L6
ĐỘNG ĐẶC= R6

BẢNG ĐIỂM LUS SCORE in COVID - 19



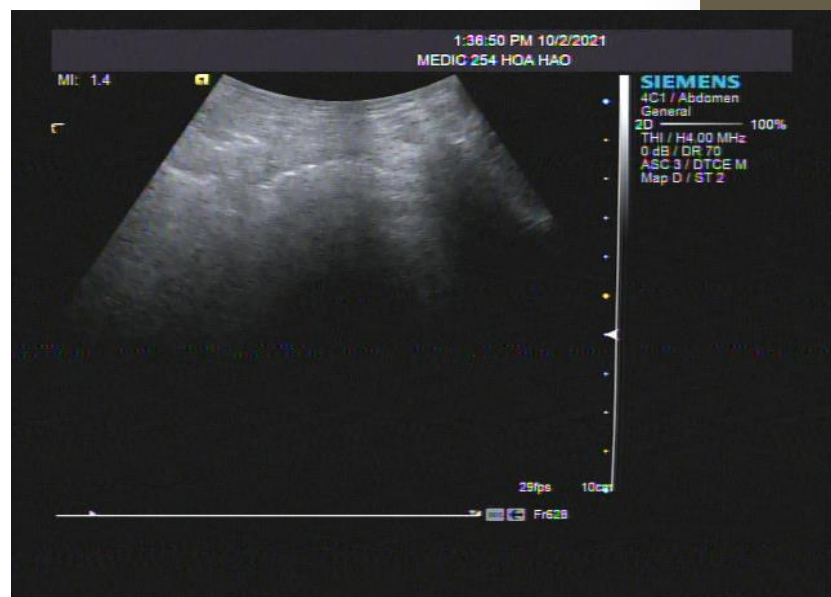
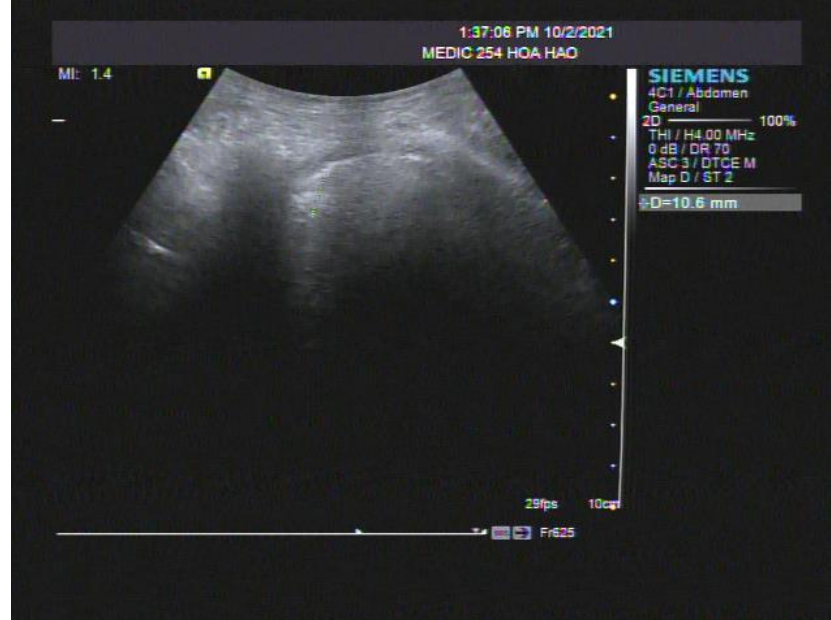
LUS SCORE TOTAL

13

Blood oxygen saturation (%) 96

PR(bpm) 116

KẾT LUẬN: CÓ ĐÔNG ĐẶC NHỎ PHỔI P VÀ DÂY MÀNG OPHỔI 2 BÊN





CÔNG TY TNHH Y TẾ HÒA HẢO - PHÒNG KHÁM ĐA KHOA
(Tên cũ: TRUNG TÂM CHẨN ĐOÁN Y KHOA - MEDIC)
254 Hòa Hảo, P.4, Q.10, TP. Hồ Chí Minh
ĐT: 028.39270284 - 028.39272136, Mail: hoahao254@medic.com.vn

Đăng ký khám trực tuyến :
<http://medic.hh.nthsoft.vn>
Hoặc app: Medic Hoa Hao



QRCode kết quả



KẾT QUẢ X QUANG



5132218

Họ và tên : **NGUYỄN THỊ LIÊN** Tuổi : **60** Giới : **Nữ** Số KTC : **1** ID: **5132218**
Địa chỉ : Ấp Lũy X. Phước Lai H. Cán Giuộc T. Long An - ĐT : 0762328828 Số TT : **9**
BS chỉ định : **ThS. Bs. Lê Đình Vinh Phúc** Ngày ĐK : 02/10/2021
Giờ ĐK : 08:17 AM KQ : 08:46 AM

Lý do khám : **KHÔNG SỐT, KHÔNG HO, KHÔNG ĐAU HỌNG, KHÔNG MẤT MÙI - VỊ, SpO2 96%, XN NHANH DƯƠNG TÍNH (MEDIC)**

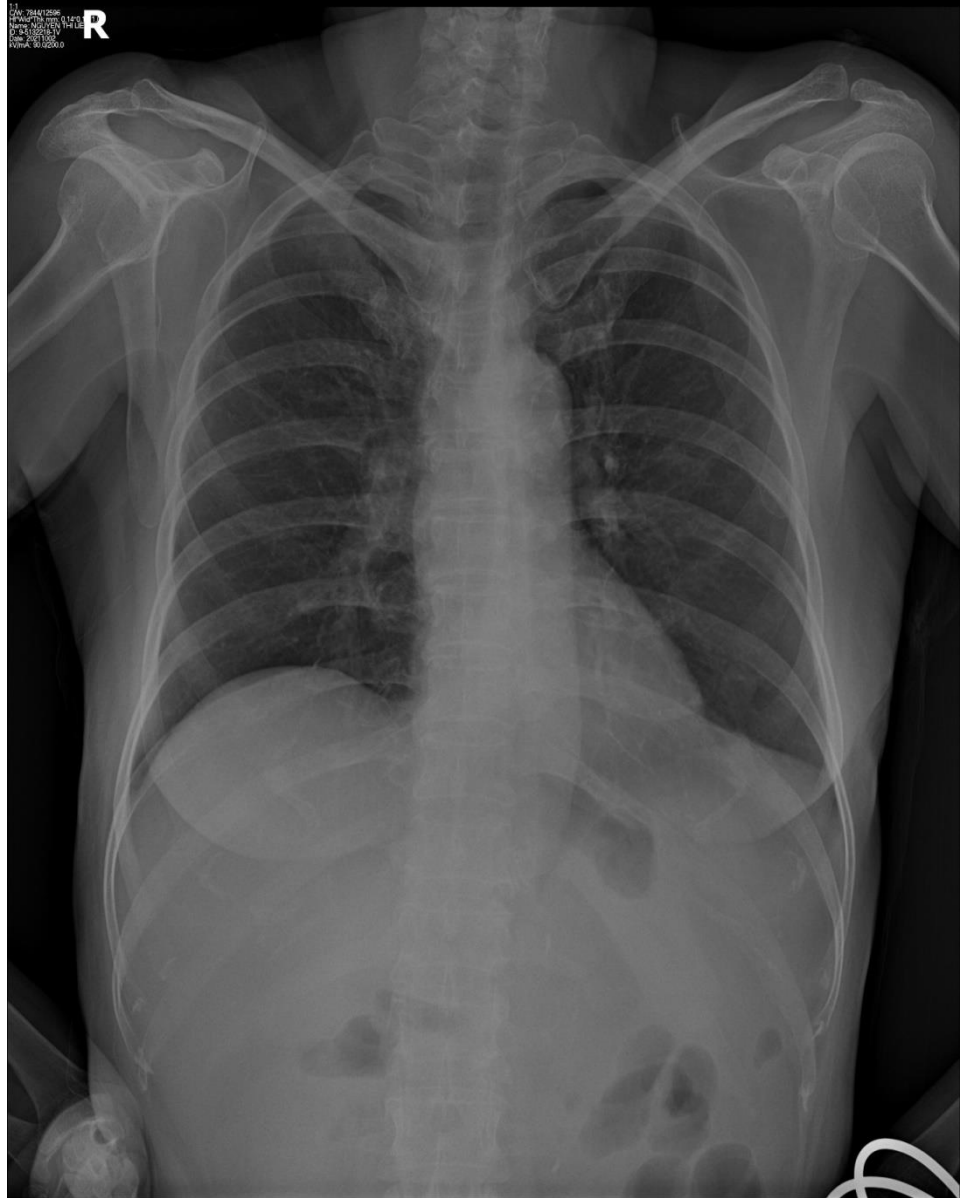XQ Lồng Ngực Thẳng [Film]

Thành ngực : Không có ảnh bất thường
Màng phổi : Không có ảnh bất thường
Trung thất : Không có ảnh bất thường
Tim : Không có ảnh bất thường
Động mạch chủ : Không có ảnh bất thường
Huyết phế quản : Không có ảnh bất thường
Phổi : Không có ảnh bất thường
Cơ hoành : Không có ảnh bất thường

Cảm nghĩ : **Không phát hiện bất thường trên hình ảnh Xquang phổi (Normal chest film)**

Đề nghị :

Ngày 02 tháng 10 năm 2021
Bác sĩ X Quang





CÔNG TY TNHH Y TẾ HÒA HẢO - PHÒNG KHÁM BA KHOA
(Tên cũ: TRUNG TÂM CHẨN ĐOÁN Y KHOA - MEDIC)
254 Hòa Hảo, P.4, Q.10, TP. Hồ Chí Minh
ĐT: 028.39270284 - 028.39272136, Mail: hoahao254@medic.com.vn

Đăng ký khám trực tuyến :
<http://medichh.nthsoft.vn>
Hoặc app: Medic Hoa Hao



QRCode kết quả



MEDIC CT SCAN REPORT



5132218

STT : 211002022 Ngày ĐK : 02/10/2021 15:06
Bệnh nhân : NGUYỄN THỊ LIẾN Tuổi : 60 Nữ
Địa chỉ : Ấp Lũy X. Phước Lại H. Cán Giuộc T. Long An - ĐT : 0762328828
Bác sĩ chỉ định : BS TRẦN THỊ LAN ANH
Bệnh viện : MEDIC Khoa : PK
LÝ DO KHÁM : -
Máy : MSCT 640 _1
Vùng : CT VÙNG BỤNG Không, sau đó tiêm tương phản
Kết quả : ** KỸ THUẬT:
Vùng bụng - châu được khảo sát với các lát hình liên tục 2mm với máy MSCT Aquilion không và có tiêm

** KẾT QUẢ:

Da nốt rải rác nhu mô hai phổi.

Gan không to, bờ đều, nhu mô gan đồng nhất. Vài thương tổn giảm đậm độ nhu mô gan 5-30mm. Các thương tổn bắt thuốc cản quang viên và vẫn có độ cản tia thấp hơn nhu mô gan xung quanh.

Đường mật trong gan không giãn. Túi mật không to, có sỏi kém cản quang và cận bùn túi mật.

Thương tổn dày thành ống mật chủ và ống gan chung. Thương tổn bắt thuốc cản quang mạnh và gây hẹp lòng.

Nhiều hạch quanh hệ thần tạng và vùng thượng vị 5-20mm. Các hạch có bắt thuốc cản quang.

Lách và tụy hình dạng kích thước bình thường.

mỡ mô mỡ xung quanh. Ruột thừa to nhẹ.

Ít dịch ổ bụng. Dày thâm nhiễm và chổi sùi phúc mạc có bắt thuốc cản quang.

Hình ảnh hủy xương đa ổ các thân sống và xương chậu hai bên.

*** KẾT LUẬN:

TẮC MẬT DO K ỚNG GAN CHUNG - ỚNG MẬT CHỦ XÂM LẤN XUNG QUANH, DI CẢN HẠCH, DI CẢN GAN, DI CẢN Ổ BỤNG, DI CẢN PHỔI VÀ DI CẢN XƯƠNG

SỎI KÉM CẢN QUANG VÀ CẬN Bùn TÚI MẬT.

THỌ ĐỎI VIÊM MẠNH - ĐẠI TRÀNG PHẢI VÀ VIÊM RUỘT THỪA THỦ PHÁT. CDPB: U ĐẠI TRÀNG PHẢI.

Tp. Hồ Chí Minh, ngày 02/10/2021 16:04

(Bác sĩ đã ký)



MEDIC MEDICAL CENTER
 MEDIC LAB
 Hotline (24/7): 034 993 - 999 497
 234 Hoa Hai, Ward 4, District 3, HCMC
 Tel: 030 957 0043x, 334 - Fax: 030 957 123
 Email: lab@mediclab.hcm.com
 www.mediclab.com.vn www.mediclab.com.vn

PID: 5132218 Seq: 4536
 Reg. Date: 08:09:59 02/10/2021
 Collect Date: 08:15:00 02/10/2021
 Receiving Date: 08:21:00 02/10/2021



LABORATORY RESULT

SM.TT.HA.KN.02.1 - Valid from 01/03/2016 - Version 1.2

Gender: **Female**
 Nationality:
 Phone: **0762328828**

Full Name: **NGUYỄN THỊ LIÊN**

Date of birth (DOB): **1961**

ID Card/Passport:

Address: **ẤP LỮ X. PHƯỚC LẠI H. CÁN GIƯỚC T. LÔNG AN**

Location: **Medic**

Sample collection: **Sàng lọc**

Sample type: **Blood/Nasopharyngeal**

Doctor: **LÊ Đ.V. PHỤC (SA/PK.NỘI NHIỄM)**

Sample condition: **Passed**

TEST NAME	RESULT	REFERENCE RANGE	SOP ID
I. HEMATOLOGY / COAGULATION			
NFS(C.B.C)(CÔNG THỨC MÁU)¹	*		
WBC	30.53	(4.0-10.0)10 ⁹ /L	QTHH019
% Neu	77.0	(60 - 74 %)	
% Lym	12.6	(19 - 48 %)	
% Mono	6.60	(3 - 9 %)	
% Eos	3.4	(0 - 7 %)	
% Baso	0.4	(0 - 1.5 %)	
# Neu	23.52	(1.7 - 7.0) 10 ⁹ /L	
# Lym	3.85	(1.0 - 4.0) 10 ⁹ /L	
# Mono	2.00	(0.1 - 1.0) 10 ⁹ /L	
# Eos	1.04	(0 - 0.5) 10 ⁹ /L	
# Baso	0.12	(0 - 0.2) 10 ⁹ /L	
RBC	3.52	(3.80 - 5.60)10 ¹² /L	QTHH020
Hb	9.6	(12 - 18 g/dL)	QTHH025
Hct	29.5	(35 - 52 %)	
MCV	83.9	(80 - 97 fL)	
MCH	27.1	(26 - 32 pg)	
MCHC	32.4	(31 - 36 g/dL)	
RDW	15.9	(11.0 - 15.7%)	
PLT	459	(130 - 400)10 ⁹ /L	QTHH021
MPV	8.1	(6.30 - 12.0 fL)	
Fibrinogen¹	3.75	(1.0 - 4.5 g/L)	QTHH024

Page: 1/3



MEDIC MEDICAL CENTER
 MEDIC LAB
 Hotline (24/7): 034 993 - 999 497
 234 Hoa Hai, Ward 4, District 3, HCMC
 Tel: 030 957 0043x, 334 - Fax: 030 957 123
 Email: lab@mediclab.hcm.com
 www.mediclab.com.vn www.mediclab.com.vn

PID: 5132218 Seq: 4536
 Reg. Date: 08:09:59 02/10/2021
 Collect Date: 08:15:00 02/10/2021
 Receiving Date: 08:21:00 02/10/2021



LABORATORY RESULT

SM.TT.HA.KN.02.1 - Valid from 01/03/2016 - Version 1.2

Gender: **Female**
 Nationality:
 Phone: **0762328828**

Full Name: **NGUYỄN THỊ LIÊN**

Date of birth (DOB): **1961**

ID Card/Passport:

Address: **ẤP LỮ X. PHƯỚC LẠI H. CÁN GIƯỚC T. LÔNG AN**

Location: **Medic**

Sample collection: **Sàng lọc**

Sample type: **Blood/Nasopharyngeal**

Doctor: **LÊ Đ.V. PHỤC (SA/PK.NỘI NHIỄM)**

Sample condition: **Passed**

TEST NAME	RESULT	REFERENCE RANGE	SOP ID
D-Dimer ¹	3674	(< 500 ng/mL)	QTHH026
II. BIOCHEMISTRY			
Glucose (FPG)¹	5.48	(3.90 - 5.90 mmol/L)	QTSH001
GGT¹	1221	(M < 55 U/L, F < 36 U/L)	QTSH004
SGOT (AST)¹	105.9	(< 35 U/L)	QTSH005
SGPT (ALT)¹	132.1	(3 - 30 U/L)	QTSH013
Độ Lọc Cầu Thận (CKD-EPI)¹	*		
Creatinin/Serum²	0.616	(M: 0.6 - 1.3; F: 0.5 - 1.1 mg/dL)	QTSH027
eGFR (CKD-EPI)¹	98	(≥ 90 mL/min/1.73 m ²)	
LDL Cholesterol²	2.14	(< 3.60 mmol/L)	QTSH003
Triglycerides¹	2.42	(0.5 - 2.30 mmol/L)	QTSH015
III. IMMUNOLOGY			
Ferritin¹	1738	(M:22-400; F:4.6-201 ng/ml)	QTM010
Troponin-T hs (Roche)¹	6.55	(< 14 ng/L)	QTM016.1
IV. MOLECULAR BIOLOGY			
Realtime PCR SARS-CoV-2 (mẫu đơn)¹	Negative	NEGATIVE	QTAD351

Conclusion: **Negative virus SARS-CoV-2**

Recommendation: Continue taking respiratory sample (3 days/1 time)
 Others: _____

Note: This test result is only valid on sample 4536 received by the MEDIC Hoa Hai Medical Center.

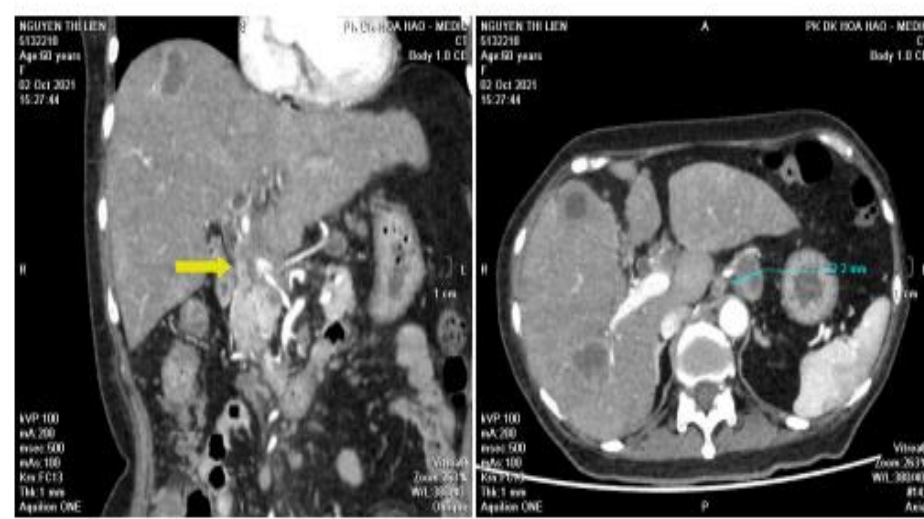
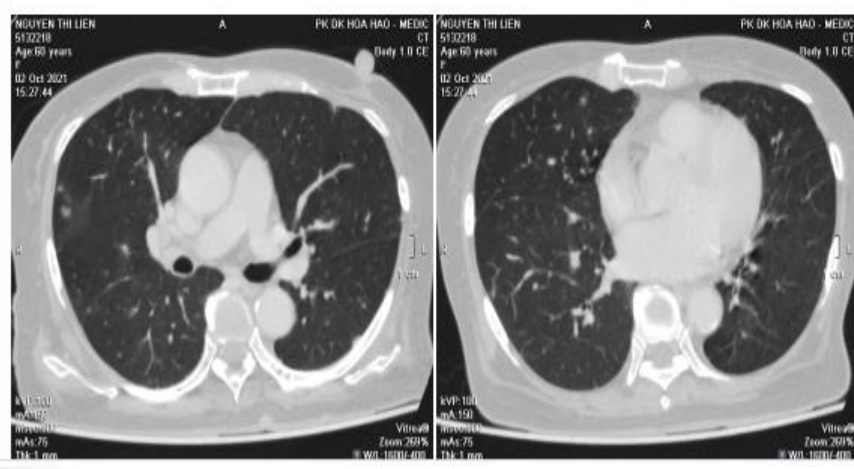
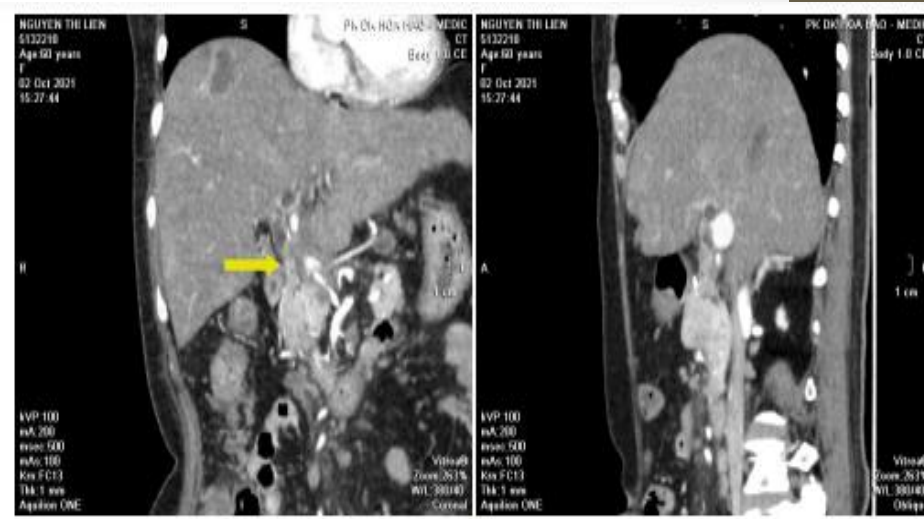
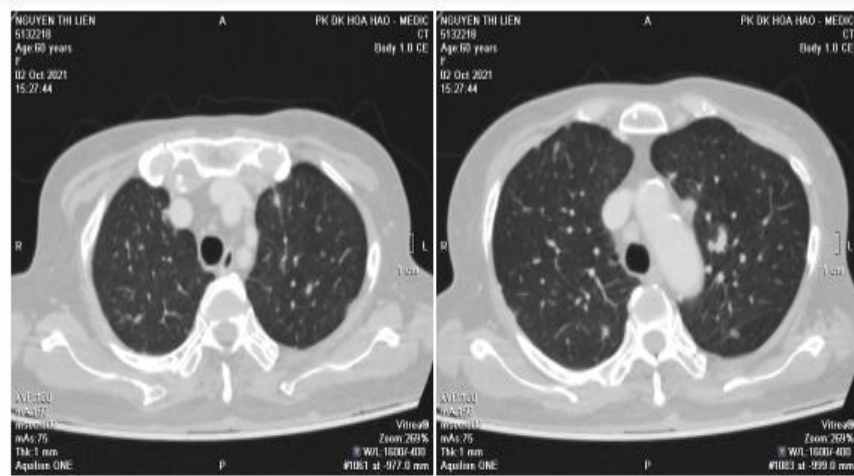
-Time of result: 11:39:12 02/10/2021

Technicians

Supervisor

2nd print out: 02/10/2021
 Chief of Laboratory

Page: 2/3



Bài học rút ra

- Tổn thương gan lách với D-dimer, Ferritin tăng nhiều có thể gặp trong bệnh cảnh ác tính ?

NHẬN XÉT CHUNG VỀ LUS

- Khám LUS cần chú ý lịch sử khám bệnh nhất là BN MEDIC
- Chú ý phân tích những consolidations, ngoài tổn thương phổi do viêm phổi mô kẽ do COVID-19 còn có thể là u nguyên phát hoặc di căn
- Tràn dịch màng phổi trong viêm phổi mô kẽ do COVID-19 rất hiếm, có thể là dấu hiệu của bệnh lý khác [TB, K..]